



Caso Clínico

Primera explantación de válvula aórtica transcáteter en México

Miguel A. Corona-Perezgrovas^{a,*}, Jorge Fagoaga-Valdivia^a, Martín Fuentes-Durán^b, Patricia Martín-Hernández^c, José J. Alcocer Macías^a y Luis E. Payró Hernández^a

^a Departamento de Cirugía Cardiorádica, Hospital Central Militar, Secretaría de la Defensa Nacional, Ciudad de México, México

^b Cirugía General, Universidad del Ejército y Fuerza Aérea, Secretaría de la Defensa Nacional, Ciudad de México, México

^c Servicio de Hemodinamia, Hospital Central Militar, Secretaría de la Defensa Nacional, Ciudad de México, México

INFORMACIÓN DEL ARTÍCULO

Historia del artículo:

Recibido el 28 de agosto de 2016

Aceptado el 19 de octubre de 2016

On-line el 4 de febrero de 2017

Palabras clave:

Estenosis aórtica
Válvula aórtica
Transcáteter
Fuga paravalvular
México

Keywords:

Aortic stenosis
Aortic valve
Transcatheter
Para-valvular leak
Mexico

RESUMEN

En los pacientes con estenosis aórtica severa, que tienen un alto riesgo quirúrgico, el implante de válvula aórtica transcáteter es una alternativa razonable al reemplazo valvular quirúrgico tradicional. Una complicación frecuente después del implante de válvula aórtica transcáteter es la fuga paravalvular, que está relacionada con una alta mortalidad cuando la fuga es moderada a severa. Presentamos un caso de explantación exitosa de una prótesis CoreValve[®], en un paciente con estenosis aórtica, a quien se le realizó un implante de válvula transcáteter, y que posteriormente desarrolló fuga paravalvular severa. La cirugía fue realizada a los 137 días posteriores al implante con una técnica novedosa. Este es el primer caso reportado de explantación de válvula aórtica transcáteter en México.

© 2016 Sociedad Española de Cirugía Torácica-Cardiovascular. Publicado por Elsevier España, S.L.U. Este es un artículo Open Access bajo la licencia CC BY-NC-ND (<http://creativecommons.org/licenses/by-nc-nd/4.0/>).

First transcatheter aortic valve explantation in Mexico

ABSTRACT

In high surgical risk patients with severe aortic stenosis, transcatheter aortic valve implantation is a reasonable alternative to traditional surgical valve replacement. Para-valvular leak is a frequent complication of transcatheter aortic valve implantation and is associated with a high mortality when the leak is moderate to severe. The case is reported of a successful late surgical CoreValveTM explantation in a patient with severe aortic stenosis, treated with transcatheter valve implantation, with severe para-valvular leaks. Surgery was performed 137 days after implantation using an innovative technique. This is the first case of transcatheter aortic valve explantation reported in Mexico.

© 2016 Sociedad Española de Cirugía Torácica-Cardiovascular. Published by Elsevier España, S.L.U. This is an open access article under the CC BY-NC-ND license (<http://creativecommons.org/licenses/by-nc-nd/4.0/>).

Introducción

En los pacientes con estenosis aórtica severa, que tienen un alto riesgo quirúrgico, el implante de una válvula aórtica transcáteter (TAVI) es una alternativa razonable al reemplazo valvular quirúrgico tradicional, ya que es menos invasivo y no requiere el uso de derivación cardiopulmonar^{1,2}. Una complicación frecuente después del TAVI es la fuga paravalvular (PVL), la cual está reportada con una incidencia total que varía entre el 50-85%, a pesar de la evolución tecnológica en el diseño de las válvulas³. Existe evidencia suficiente y contundente para aseverar que la presencia de PVL tras la implantación de una válvula percutánea impacta de manera directa e importante en la sobrevida de los pacientes, observando hasta un 60% de mortalidad, en los primeros 2 años, cuando la PVL residual es de moderada a severa⁴.

Caso clínico

Paciente varón de 68 años de edad, quien ingresó con cuadro de edema pulmonar agudo y estenosis aórtica crítica, que fue manejado con ventilación mecánica, diuréticos, inotrópicos y vasodilatadores. El ecocardiograma de inicio demostró una válvula aórtica trivalva con estenosis crítica, gradiente medio transvalvular aórtico de 50 mmHg, área valvular aórtica de 0,6 cm², diámetro telediastólico del ventrículo izquierdo de 55 mm, diámetro telesiastólico del ventrículo izquierdo de 44 mm y una fracción de eyección del ventrículo izquierdo del 34%. Presentó mejoría con el tratamiento médico, logrando su extubación a las 72 h, evidenciándose síndrome piramidal derecho secundario a un evento vascular cerebral isquémico en ganglios basales izquierdos. El paciente presentó un nuevo evento de edema pulmonar agudo a las 72 h post-extubación, por lo que se decidió realizarle valvuloplastia aórtica de urgencia con balón de 14 mm de diámetro, disminuyendo el gradiente pico a pico de 78 mmHg a 56 mmHg y con insuficiencia aórtica residual ligera. A las 48 h se logró separar de la ventilación mecánica y se consideró realizar el reemplazo valvular aórtico, sin

* Autor para correspondencia.

Correo electrónico: coronaperezgrovas@gmail.com (M.A. Corona-Perezgrovas).

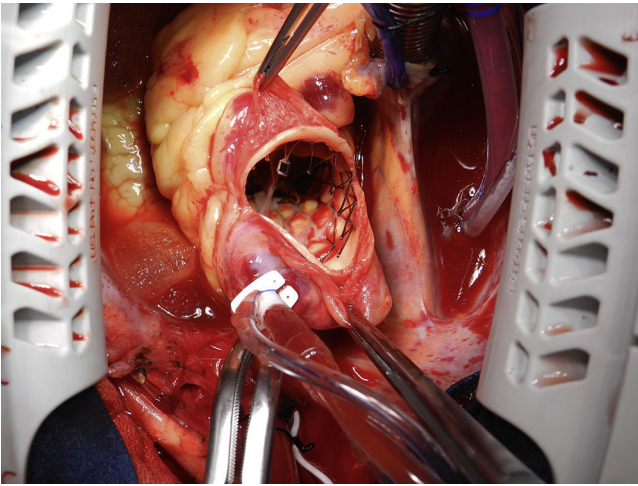


Figura 1. Se realizó una aortotomía oblicua, para permitir el acceso a la prótesis CoreValve®. Se observa el marco de nitinol de la prótesis CoreValve® parcialmente endotelizado a nivel de la unión sinotubular y aorta ascendente.

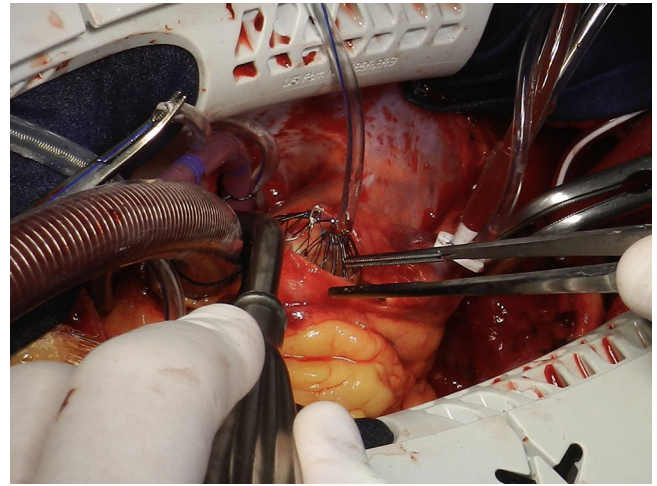


Figura 2. Colocación de una sutura circunferencial y torniquete en el extremo distal del marco de nitinol de la prótesis CoreValve®. Nótese la forma en que se colapsa la válvula de manera parcial.

embargo, presentó nuevo evento de edema pulmonar agudo, requiriendo por tercera ocasión ventilación mecánica y con deterioro de la función ventricular por ecocardiograma con fracción de eyección del ventrículo izquierdo del 25%. Debido al alto riesgo quirúrgico en ese momento (STS de 9, EuroSCORE II de 9,5%) se implantó una válvula aórtica transcáteter CoreValve® N.º 31 (Medtronic Inc, Minneapolis, EE.UU.), por vía transfemoral, con adecuada posición de la válvula tras la liberación, pero con fuga paravalvular moderada a severa. El paciente presentó mejoría clínica importante, logrando el alta hospitalaria al octavo día posterior al implante.

En el seguimiento a 6 meses, el paciente presentó mejoría del estado general, ganancia ponderal, clase funcional II de la NYHA. Ecocardiográficamente se demostró aumento de la fracción de eyección del ventrículo izquierdo hasta el 60%, con gradiente medio transvalvular aórtico de 11 mmHg, fuga paravalvular severa, diámetro telesistólico del ventrículo izquierdo de 62 mm y diámetro telesistólico del ventrículo izquierdo de 47 mm, por lo que ante la dilatación ventricular progresiva y su estrecha relación con la sobrevida a mediano plazo, se decidió realizar el explante de la prótesis CoreValve® a los 137 días de implantada, y reemplazarla por una prótesis biológica por vía quirúrgica.

La cirugía se realizó por esternotomía media, canulación central, hipotermia moderada, aortotomía oblicua, evidenciándose el marco de nitinol de la prótesis parcialmente endotelizado en la unión sinotubular y anillo valvular (fig. 1). Se pasó a través del extremo distal del marco de nitinol una sutura circunferencial de polipropileno 2-0, y con ayuda de un torniquete y solución fisiológica fría se logró colapsar el extremo distal de la prótesis facilitando la liberación del marco de la pared aórtica (fig. 2); posteriormente se deslizó un medidor N.º 21 de prótesis mecánica St Jude® (St. Jude Medical, St. Paul, Minnesota, EE.UU.) a través del torniquete y del extremo distal del marco parcialmente colapsado (fig. 3), lo que ayudó a colapsar de forma progresiva la porción anular de la prótesis (fig. 4), la cual se encontraba firmemente adosada a los velos y anillo nativos, excepto en la zona de las valvas no coronaria y coronaria izquierda, lugar en el cual presentaba la gran fuga paravalvular. Una vez extraída la prótesis, se resecó la válvula nativa, se decalcificó el anillo y se colocó una prótesis biológica N.º 25, el resto del procedimiento se llevó a cabo de la forma habitual, sin complicaciones. El paciente fue extubado en la sala de operaciones, y se facilitó el alta hospitalaria al séptimo día del postoperatorio.

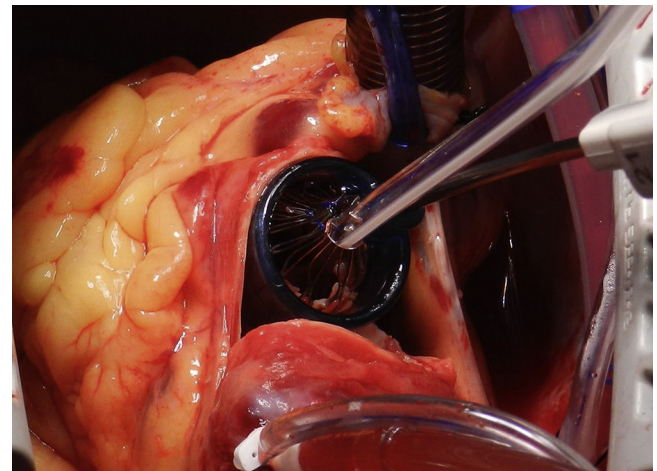


Figura 3. Se muestra la forma en que se desliza un medidor de prótesis mecánica, N.º 21 marca St. Jude®, para colapsar la porción anular de la prótesis CoreValve®.

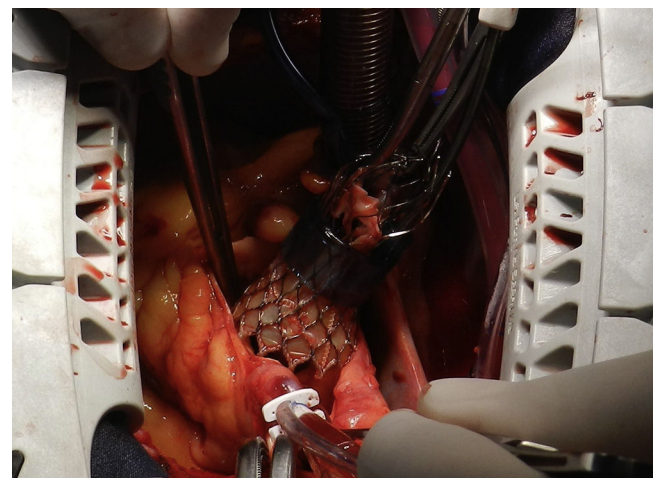


Figura 4. Momento de la explantación de la válvula CoreValve®, parcialmente colapsada, con apoyo de un torniquete en el extremo distal del marco, y un medidor de válvula mecánica N.º 21 marca St. Jude®.

Discusión

El tratamiento de elección para la estenosis aórtica severa, continúa siendo el reemplazo quirúrgico de la válvula por medio de esternotomía media o a través de abordajes de invasión mínima, ya que este tratamiento ha demostrado los mejores resultados a mediano y largo plazo. A partir del surgimiento de las válvulas transcáteter iniciadas en Francia por el Dr. Alain Cribier en el año 2002⁵, esta tecnología, rápidamente se ha ido adoptando por los diversos grupos quirúrgicos e intervencionistas hasta considerarse como una alternativa de tratamiento para los pacientes con estenosis aórtica y riesgo quirúrgico alto (STS mayor a 8)⁶. Sin embargo, la implantación de una válvula transcáteter conlleva riesgos importantes de complicaciones como el bloqueo aurículo-ventricular completo, lesiones vasculares, migración de las prótesis y la presencia de fugas paravalvulares residuales, las cuáles impactan de forma negativa en la sobrevida de los pacientes a corto y medio plazo^{7,8}.

El Hospital Central Militar de la Ciudad de México, inició el programa de implantación de válvulas aórticas transcáteter, en septiembre del 2013, con un total de 17 implantes reportados hasta la fecha con una mortalidad total a un año del 17,6%. El éxito del procedimiento fue del 82,4%, con un gradiente inmediato post-implantación de $5,4 \pm 3,4$ mmHg. Siete pacientes (41,1%) presentaron algún grado de PVL. Se realizó post-dilatación en 6 pacientes (35,2%). No se observaron complicaciones vasculares. Hubo necesidad de implantar marcapasos definitivo en 6 pacientes (35,2%); un paciente con insuficiencia renal aguda y en 2 eventos vasculares cerebrales intrahospitalarios de tipo isquémico (11,7%)⁹. No se había reportado ninguna explantación de CoreValve[®] hasta ese momento.

El paciente que presentamos se encontraba en un escenario clínico de alto riesgo quirúrgico (STS de 9), con función ventricular deprimida, y que no mejoró con la valvuloplastia percutánea que se le realizó, lo cual lo ubicó como candidato para la implantación de una válvula transcáteter, la cual permitió que en el transcurso de los siguientes 5 meses el paciente saliera del edema pulmonar, mejorara la función ventricular izquierda de forma drástica pasando del 25 al 60% de fracción de eyección, que tuviera ganancia ponderal, y que mejorara la clase funcional.

Llama la atención la adecuada tolerancia del paciente a la PVL de moderada a severa. La explicación se puede dar por las siguientes razones: en primer lugar, se trata de un ventrículo izquierdo hipertrófico con disfunción diastólica que tolera de mejor forma las presiones telediastólicas altas. En segundo lugar, el paciente se manejó evitando el uso de fármacos betabloqueantes que aumentarían el tiempo diastólico, y con ello el volumen y la presión final de la cavidad ventricular. Finalmente, se utilizaron fármacos inhibidores de la enzima convertidora de la angiotensina para disminuir la post-carga y, por consiguiente, el volumen regurgitante. Todo esto en conjunto contribuyó de forma favorable a que el paciente tolerara la PVL. Sin embargo, la PVL severa conlleva a una mortalidad muy alta a medio plazo, por lo que decidió realizar el explante de la prótesis.

Existe un pequeño número de casos reportados en la literatura sobre la técnica y hallazgos transoperatorios al momento de explantar una prótesis transcáteter. Lo novedoso de este reporte es la forma que utilizamos para colapsar el marco de nitinol mediante un torniquete previamente descrito por Albes¹⁰, y adaptando un medidor de válvula mecánica marca St. Jude[®] N.º 21 con el fin de facilitar el colapso y la disección de la porción anular de la prótesis.

Conclusión

La técnica que empleamos para la explantación de la válvula aórtica transcáteter CoreValve[®], 6 meses después de su implante, es una técnica sencilla y reproducible, que al colapsar de forma parcial la prótesis utilizando un medidor de válvula mecánica, facilita la disección del marco de nitinol, aun cuando se encuentra parcialmente endotelizado, sobre todo a nivel de la unión sinotubular y del anillo valvular. En la bibliografía consultada, no existen hasta la fecha reportes similares de explantación de válvulas transcáteter en nuestro país, siendo este el primer caso reportado.

Responsabilidades éticas

Protección de personas y animales. Los autores declaran que para esta investigación no se han realizado experimentos en seres humanos ni en animales.

Confidencialidad de los datos. Los autores declaran que han seguido los protocolos de su centro de trabajo sobre la publicación de datos de pacientes.

Derecho a la privacidad y consentimiento informado. Los autores han obtenido el consentimiento informado de los pacientes y/o sujetos referidos en el artículo. Este documento obra en poder del autor de correspondencia.

Conflicto de intereses

Los autores declaran no tener ningún conflicto de intereses.

Bibliografía

- Nishimura RA, Otto CM, Bonow RO, Carabello BA, Erwin JP 3rd, Guyton RA, et al. 2014 AHA/ACC guideline for the management of patients with valvular heart disease: Executive summary: A report of the American College of Cardiology/American Heart Association Task Force on Practice Guidelines. *J Am Coll Cardiol.* 2014;63:2438-88.
- Wang LW, Granger EK, McCourt JA, Pye R, Kaplan JM, Muller DW. Late surgical explantation and aortic valve replacement after transcatheter aortic valve implantation. *Ann Thorac Surg.* 2015;99:1434-6.
- Généreux P, Head SJ, Hahn R, Daneault B, Kodali S, Williams MR, et al. Paravalvular leak after transcatheter aortic valve replacement: The new Achilles' heel? A comprehensive review of the literature. *J Am Coll Cardiol.* 2013;61:1125-36.
- Kodali SK, Williams MR, Smith CR, Svensson LG, Webb JG, Makkar RR, et al. Two-year outcomes after transcatheter or surgical aortic-valve replacement. *N Engl J Med.* 2012;366:1686-95.
- Cribier A, Eltchaninoff H, Bash A, Borenstein N, Tron C, Bauer F, et al. Percutaneous transcatheter implantation of an aortic valve prosthesis for calcific aortic stenosis. First in man case description. *Circulation.* 2002;106:3006-8.
- Cribier A, Durand E, Eltchaninoff H. Patient selection for TAVI in 2014: Is it justified to treat low- or intermediate-risk patients? The cardiologist's view. *EuroIntervention.* 2014;10 Suppl U:U16-21.
- Leon MB, Smith CR, Mack M, Miller DC, Moses JW, Svensson LG, et al., PARTNER Trial Investigators. Transcatheter aortic-valve implantation for aortic stenosis in patients who cannot undergo surgery. *N Engl J Med.* 2010;363:1597-607.
- Jerez-Valero M, Urena M, Webb JG, Tamburino C, Muñoz-García AJ, Cheema A, et al. Clinical impact of aortic regurgitation after transcatheter aortic valve replacement: Insights into the degree and acuteness of presentation. *JACC Cardiovasc Interv.* 2014;9:1022-32.
- Martín-Hernández P, Gutiérrez-Leonard H, Ojeda-Delgado JL, Fagoaga-Valdivia J, Barrios-Nanni R, Rodríguez-Somarrriba ME, et al. Experiencia de la implantación de válvulas aórticas transcáteter en el Hospital Central Militar. *Arch Cardiol Mex.* 2015;85:296-306.
- Albes JM. How to remove a CorValve[®]? *Eur J Cardiothorac Surg.* 2011;39:279.