

## Caso Clínico

## Conducto arterioso persistente tipo ventana: manejo quirúrgico

Juan M. Mantilla<sup>a</sup>, José L. Cely-Andrade<sup>b,\*</sup>, Mario F. Enriquez<sup>c</sup> y José L. Olaya<sup>d</sup><sup>a</sup> Departamento de Cirugía Cardiovascular Pediátrica, Hospital Cardiovascular del Niño de Cundinamarca, Soacha, Cundinamarca, Colombia<sup>b</sup> Dirección de Investigaciones, Hospital Cardiovascular del Niño de Cundinamarca, Soacha, Cundinamarca, Colombia - Universidad Manuela Beltrán, Bogotá, Colombia<sup>c</sup> Cirugía Cardiovascular, Fundación Universitaria de las Ciencias de la Salud (FUCS), Bogotá, Cundinamarca, Colombia<sup>d</sup> Departamento de Cirugía Cardiovascular, Dirección Científica, Hospital Cardiovascular del Niño de Cundinamarca, Soacha, Cundinamarca, Colombia

## INFORMACIÓN DEL ARTÍCULO

Historia del artículo:

On-line el 18 de enero de 2017

Palabras clave:

Conducto arterioso

Cirugía

Tratamiento

Keywords:

Ductus arteriosus

Surgery

Treatment

## RESUMEN

El conducto arterioso (CA) persistente tipo ventana es una afección muy poco frecuente. En este artículo se describe un caso clínico en el cual se hace uso de las herramientas diagnósticas y de tratamiento quirúrgico dentro del contexto de un paciente con múltiples comorbilidades congénitas, haciendo énfasis en los estudios que se llevaron a cabo para precisar la morfología del conducto arterioso y su abordaje quirúrgico, con el cual se resolvió favorablemente la dolencia del paciente.

© 2016 Sociedad Española de Cirugía Torácica-Cardiovascular. Publicado por Elsevier España, S.L.U. Este es un artículo Open Access bajo la licencia CC BY-NC-ND (<http://creativecommons.org/licenses/by-nc-nd/4.0/>).

## Window-type patent ductus arteriosus: Surgical management

## ABSTRACT

Window-type ductus arteriosus is a very rare condition. A case is presented in which the use of diagnostic tools and surgical treatment is described in the context of a patient with multiple congenital comorbidities. The article emphasises the studies that were carried out to clarify the morphology of ductus arteriosus, as well as the surgical approach with which the patient's pathology was favourably resolved.

© 2016 Sociedad Española de Cirugía Torácica-Cardiovascular. Published by Elsevier España, S.L.U. This is an open access article under the CC BY-NC-ND license (<http://creativecommons.org/licenses/by-nc-nd/4.0/>).

## Introducción

El conducto arterioso (CA) es una estructura vascular que se extiende desde la bifurcación de la rama pulmonar izquierda hasta la aorta descendente, distal al nacimiento de la arteria subclavia izquierda<sup>1</sup>. Cobra mucha importancia en la vida fetal, pues deriva hasta el 70% del gasto cardíaco a la circulación pulmonar mediante el shunt aortopulmonar debido a la diferencia de presiones. Funcionalmente, el cierre se produce en un 90% a las 48 h y en el 100% a las 96 h posteriores al nacimiento<sup>2</sup>.

En menores de un mes la aparición del conducto arterioso persistente (CAP) tiene una incidencia de un 0,9%, entre los 4-6 meses puede alcanzar el 4,5% y en menores de 1.500 g (bajo peso al nacer) alcanza hasta el 30%. En general, la presencia de CAP en neonatos con enfermedades congénitas oscila entre el 5-10%; sin embargo, la presencia de un conducto grande es muy rara<sup>3</sup>. El CAP tipo ventana es una afección cuyo grado de repercusión es severo y la necesidad de corrección se hace imperiosa e impacta favorablemente en la sobrevida y el pronóstico del paciente.

Dependiendo de su morfología, el CAP ha sido clasificado por Krichenko en 5 grupos<sup>4</sup> (fig. 1):

- A. En forma de embudo con ámpula aórtica y estrechez pulmonar (75% de los casos).
- B. Tipo ventana.
- C. De forma tubular.
- D. De forma oval, con estrecheces aórtica y pulmonar.
- E. Formas raras.

La forma anatómica y su tamaño determinan el mecanismo de cierre percutáneo o quirúrgico<sup>1</sup>.

El conducto tipo ventana difiere del tipo usual de CAP en que la luz de la arteria pulmonar se comunica directamente con la aorta sin que exista extensión del ducto y en que las paredes arteriales se encuentran en estrecha aposición<sup>5</sup>. Este conducto tipo ventana se clasifica dentro del grupo de conductos tipo B de la clasificación de Krichenko<sup>6</sup>.

En pacientes con terapia médica fallida y con anatomía que no permite el uso de oclusores se debe realizar manejo quirúrgico, donde las tasas de éxito alcanzan el 95% con un riesgo de mortalidad de entre el 1-2%<sup>7</sup>.

En pacientes mayores de un mes se prefiere el cierre por métodos percutáneos con tasas de éxito de alrededor del 90%. Algunos autores, como Bialkowski, afirman que el uso de Amplatzer<sup>TM</sup> o coils en ductus con más de 3 mm de diámetro puede producir embolizaciones en el trayecto de la arteria pulmonar o protrusiones aórticas, pero que algunos dispositivos de nuevas generaciones,

\* Autor para correspondencia.

Correo electrónico: [jlcela@una.edu.co](mailto:jlcela@una.edu.co) (J.L. Cely-Andrade).

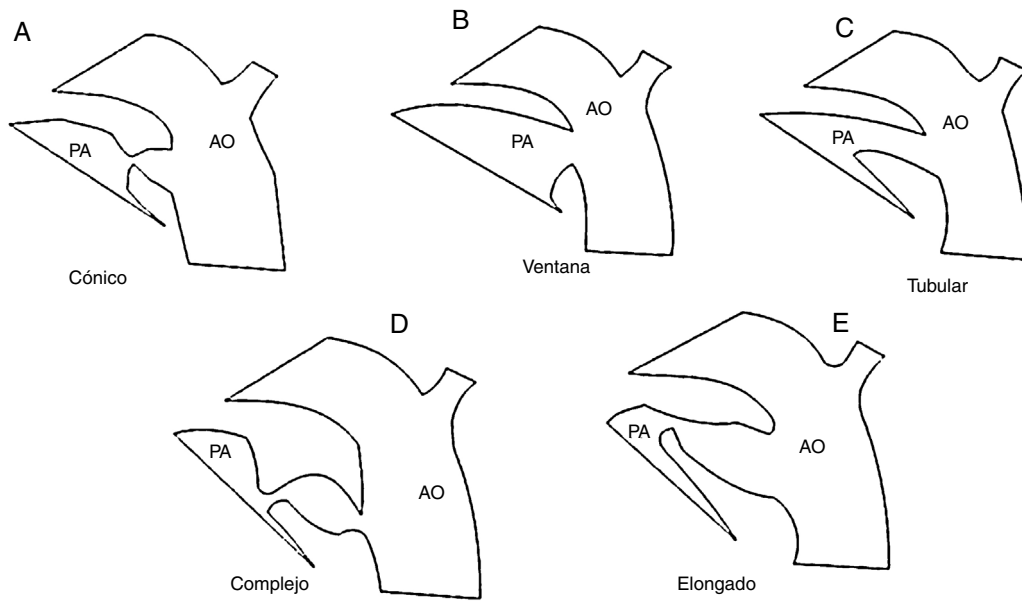


Figura 1. Clasificación de los ductus según Krichenko.

como CardioSEAL® y STARFlex®, podrían ser la solución a este tipo de complicaciones<sup>8</sup>.

Morfológicamente, la oclusión del CAP tipo A es la que menores dificultades ofrece, pues la colocación del dispositivo ocluser se adapta a la forma cónica de base hacia la luz aórtica y se puede anclar adecuadamente en la luz pulmonar, lo cual no ocurre con los ductus tipo ventana. En este último caso, se puede presentar un grado de protrusión hacia la luz arterial, comportándose como un cuadro de estenosis con repercusión clínica<sup>9</sup>.

El abordaje quirúrgico videoasistido es otro tipo de estrategia que se ha utilizado para realizar el cierre del CAP; sin embargo, autores como Giroud no lo recomiendan en ductus con radios mayores de 2,5 mm (teniendo en cuenta el peso del paciente) o en los tipos ventana, en los cuales se debe realizar el abordaje quirúrgico<sup>10</sup>.

### Reporte de caso

Ingresa a la institución un paciente masculino de 37 semanas, remitido por sospecha de cardiopatía congénita tipo agenesia de rama pulmonar derecha y tendencia a la desaturación de oxígeno. Su peso al nacer era de 2.099 g, sin signos de asfixia perinatal. En el momento del ingreso se diagnostica agenesia de radio derecho, hemivértebra a nivel de T2, escoliosis y fístula traqueoesofágica, con requerimiento de manejo invasivo por un cuadro neumónico. Se realizaron estudios de extensión y tratamiento quirúrgico inicial de la fístula. En el estudio de extensión ecocardiográfico se encuentra posible isomerismo derecho, insuficiencia tricuspídea leve, hipoplasia de la rama pulmonar derecha con diámetro de 2 mm, comunicación interauricular tipo ostium secundum y ausencia de CAP, sin dilatación de las cavidades ventriculares.

En un nuevo ecocardiograma de extensión se corrobora la presencia de asplenia, isomerismo derecho, comunicación interauricular tipo ostium secundum de 11 mm, cortocircuito de izquierda a derecha y presencia de comunicación aortopulmonar, con hipertensión pulmonar severa de 80 mmHg.

El estudio hemodinámico evidencia la presencia de un defecto CAP tipo ventana, con visualización de las ramas pulmonares y dilatación de la rama izquierda. Se descarta la presencia de conductos colaterales aortopulmonares. Estos hallazgos se confirman mediante angio-TAC de tórax (fig. 2).

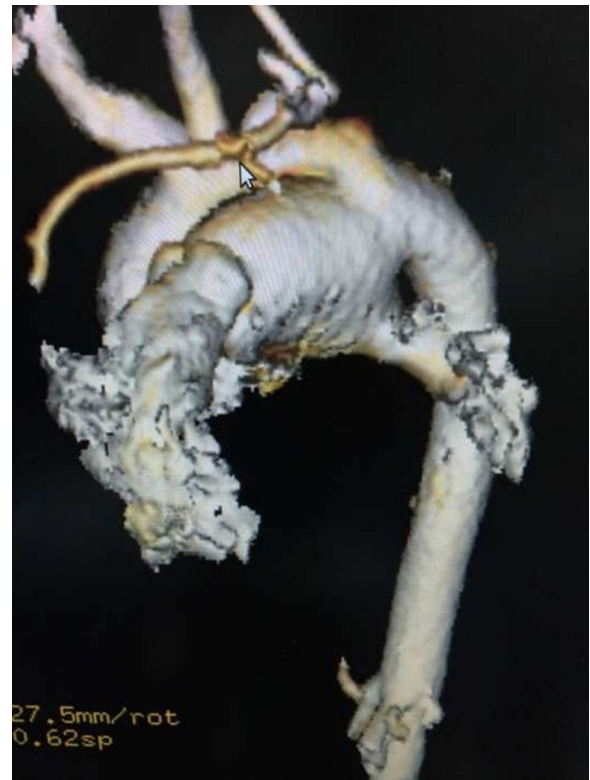

Figura 2. Tomografía computarizada de tórax.

El procedimiento de corrección del CAP tipo ventana se realizó por toracotomía posterolateral izquierda sobre el tercer espacio intercostal, pinzamiento aórtico a nivel distal del cayado y la aorta descendente y pinzamiento parcial de la rama pulmonar izquierda, sección del CA, control del cabo pulmonar con sutura en 2 planos; el cabo aórtico requirió aortoplastia, que se realizó con parche de Gore-Tex® (fig. 3). El tiempo de isquemia medular fue de 40 min.

El ecocardiograma de control postoperatorio inmediato confirmó el cierre del CAP sin cortocircuito residual y presión pico sistólica de la rama pulmonar derecha agenésica de 20 mmHg.

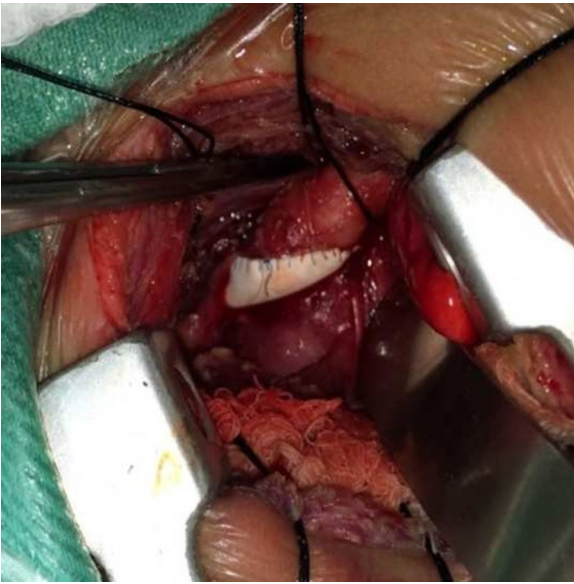


Figura 3. Plastia aórtica.

La evolución del paciente fue hacia la mejoría, con resolución de la hipertensión pulmonar.

### Conclusiones

El manejo quirúrgico es de elección en este tipo de enfermedad congénita del conducto tipo ventana, pues la intervención percutánea es más difícil de realizar desde el punto de vista técnico. La anatomía del conducto arterioso limita la posibilidad de realizar una intervención percutánea, siendo eminentemente de manejo quirúrgico aquellos conductos muy largos, tipo ventana, y el conducto aneurismático<sup>4</sup>. En este caso, la presencia del CAP forma parte de una serie de defectos morfológicos que requieren estudios sucesivos y escalados de menor a mayor complejidad que permitieron elegir el mejor método de abordaje quirúrgico con la minimización del riesgo y de las intervenciones innecesarias, obteniendo un resultado exitoso.

Aunque existen nuevos dispositivos empleados en el cierre de otros defectos del tabique interauricular o interventricular en

adultos que se pueden utilizar para el cierre del ductus tipo ventana, sus resultados no han sido probados en pacientes pediátricos.

### Responsabilidades éticas

**Protección de personas y animales.** Los autores declaran que para esta investigación no se han realizado experimentos en seres humanos ni en animales.

**Confidencialidad de los datos.** Los autores declaran que han seguido los protocolos de su centro de trabajo sobre la publicación de datos de pacientes.

**Derecho a la privacidad y consentimiento informado.** Los autores han obtenido el consentimiento informado de los pacientes y/o sujetos referidos en el artículo. Este documento obra en poder del autor de correspondencia.

### Conflicto de intereses

Los autores declaran no tener ningún conflicto de intereses.

### Bibliografía

1. Ewert P. Challenges encountered during closure of patent ductus arteriosus. *Pediatr Cardiol.* 2005;26:224–9.
2. Bialkowski J, Szkutnik M, Kusa J, Stein J. Percutaneous closure of window-type patent ductus arteriosus using the CardioSEAL® and STARFlex® devices. *Tex Heart Inst J.* 2003;30:236–9.
3. Talwar S, Upadhyay M, Ramakrishnan S, Gharade P, Choudhary SK, Airan B. Window-type patent ductus arteriosus with acquired rheumatic mitral stenosis. *Congenit Heart Dis.* 2013;8:E10–2.
4. Madrid A, Restrepo JP. Cardiopatías congénitas. *Revista Gastrohnp.* 2013;15 Supl 1:S56–72.
5. Anilkumar M. Patent ductus arteriosus. *Cardiol Clin.* 2013;31:417–30.
6. Forsey JT, Elmasry OA, Martin RP. Patent arterial duct. *Orphanet J Rare Dis.* 2009;4:17.
7. Garcia E. Persistent arterial duct. En: Da Cruz E, Ivy D, Jaggars J, editores. *Pediatric and Congenital Cardiology, Cardiac Surgery and Intensive Care.* London: Springer-Verlag; 2014. p. 1425–37.
8. Agarwal V, Mustaev M. The window ductus: Circulatory arrest as an option for surgical repair. *Ann Pediatr Cardiol.* 2010;3:163–5, <http://dx.doi.org/10.4103/0974-2069.74047>
9. De Dios A, directora. Área de consensos y normas: Consenso de Cardiología Pediátrica. *Rev Argent Cardiol.* [Internet]. 2011 [consultado 26 Jul 2016];79:62–78. Disponible en: [http://www.scielo.org.ar/scielo.php?script=sci\\_arttext&pid=S1850-37482011000100016&lng=es](http://www.scielo.org.ar/scielo.php?script=sci_arttext&pid=S1850-37482011000100016&lng=es)
10. Giroud JM, Jacobs JP. Evolution of strategies for management of the patent arterial duct. *Cardiol Young.* 2007;17 Suppl 2:68–74.