



## Caso clínico

## Traumatismo cardíaco con lesión del sistema de conducción, supervivencia de un paciente

Salín Pereira Warr<sup>a,\*</sup> y Juan Carlos Chavarriaga Zapata<sup>b</sup><sup>a</sup> Cirugía general, Hospital Pablo Tobon Uribe, Medellín, Colombia<sup>b</sup> Cardiología-ecocardiografía, Hospital Pablo Tobon Uribe, Medellín, Colombia

## INFORMACIÓN DEL ARTÍCULO

## Historia del artículo:

Recibido el 27 de octubre de 2016

Aceptado el 2 de enero de 2017

On-line el 22 de marzo de 2017

## Palabras clave:

Marcapaso epicárdico temporal

Bloqueo cardíaco

Lesión penetrante cardíaca

## Keywords:

Temporary epicardial pacemaker

Heart block

Penetrating cardiac injury

## RESUMEN

Las lesiones cardíacas por traumatismo sobre el corazón no son eventos frecuentes, pero cuando se presentan acarrear gran morbilidad. El traumatismo cardíaco penetrante es una lesión altamente letal con escaso número de supervivientes que llegan a un hospital, con la mejoría en los sistemas de emergencias y sistema de transporte prehospitalarios, más del 45% de las heridas cardíacas pueden llegar con signos de vida al hospital.

A continuación, presentamos un caso de traumatismo cardíaco penetrante por herida de arma blanca, el cual requirió marcapasos epicárdico transitorio en el intraoperatorio, con supervivencia del paciente.

© 2017 Sociedad Española de Cirugía Torácica-Cardiovascular. Publicado por Elsevier España, S.L.U. Este es un artículo Open Access bajo la licencia CC BY-NC-ND (<http://creativecommons.org/licenses/by-nc-nd/4.0/>).

## Cardiac trauma with injury to the conduction system, survival of a patient

## ABSTRACT

The cardiac injuries for traumatism on the heart are not frequent events, but when these are present they have a high morbidity and mortality. The penetrating cardiac trauma is a highly lethal injury with few survivors who come in the search of a hospital, with the improvement in the pre-hospital systems of emergencies and system of transport, more than 45% of the cardiac wounds can come with life signs to hospital.

We present the case of a penetrating cardiac trauma for stab wounds which are necessary Pacemakers Epicardial transitorily during the surgery saving the life of the patient.

© 2017 Sociedad Española de Cirugía Torácica-Cardiovascular. Published by Elsevier España, S.L.U. This is an open access article under the CC BY-NC-ND license (<http://creativecommons.org/licenses/by-nc-nd/4.0/>).

## Introducción

El traumatismo cardíaco penetrante complejo es un evento poco frecuente, su asociación con trastorno del ritmo cardíaco puede generar morbimortalidad importante al paciente. Hay pocos casos descritos en la literatura de lesión del sistema de conducción cardíaca e implantación de marcapasos epicárdico transitorio como una medida salvadora. Presentamos un caso de traumatismo cardíaco penetrante con implantación de marcapasos epicárdico con supervivencia del paciente.

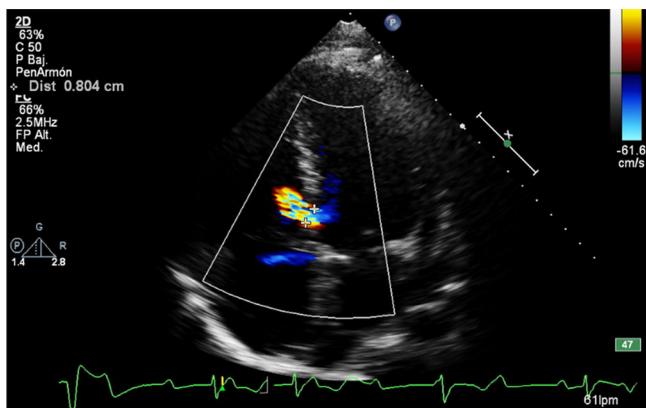
## Caso clínico

Varón de 26 años de edad, el cual presenta una herida por arma blanca en el esternón a nivel del tercer espacio intercostal, con fractura desplazada del mismo; llega al servicio de emergencias en shock hipovolémico, respiración agónica y sangrado profuso por la

herida precordial. Se inicia reanimación según las guías de Soporte vital avanzado en trauma (ATLS) y traslado inmediato a la mesa de operaciones, donde el cirujano de turno sospecha una herida cardíaca y procede a realizar una esternotomía mediana, pericardiotomía y drenaje de hemopericardio por taponamiento cardíaco. Se evidencia una herida en la cara anterior de ventrículo derecho, de 4 cm aproximadamente; se introduce sonda de Foley 24 Fr e inflado del balón para controlar el sangrado, lo cual no es posible debido al gran tamaño de la herida; se procede a compresión digital sobre la herida y cardiografía con polipropileno 3.0 puntos sobre parche de teflón. Una vez lograda la cardiografía y reanimación, hay mejoría de las cifras tensionales y el ritmo cardíaco se torna regular. Sin embargo, a pesar del soporte vasopresor, el paciente presenta bradicardias severa hasta 28 latidos por min que no responde al manejo convencional; el anestesiólogo informa al cirujano sobre bradicardia severa refractaria. El cirujano sospecha lesión del sistema de conducción cardíaca y decide implantar electrodos epicárdicos así: 2 electrodos en la aurícula derecha y 2 en el ventrículo derecho, los cuales son conectados a un cardiogenerador (marcapasos epicárdico transitorio), retornando el corazón a un ritmo regular, con frecuencias cardíacas alrededor de 80 latidos por minuto. Por tener un esternón inestable, se decide la colocación de

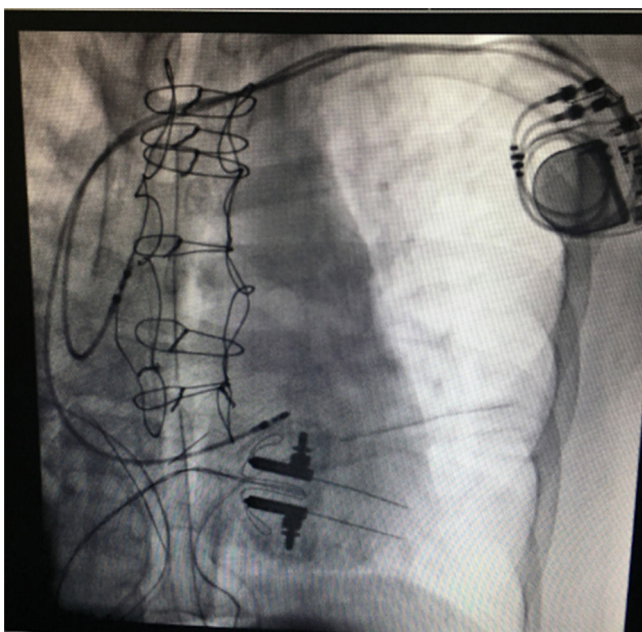
\* Autor para correspondencia.

Correo electrónico: [salinpwpp@hotmail.com](mailto:salinpwpp@hotmail.com) (S. Pereira Warr).



**Figura 1.** Ecocardiograma que muestra lesión del septum interventricular con defecto de 8 mm.

compresas a cada lado de la esternotomía; se deja película de lobo sobre el esternón abierto, sondas a tórax bilaterales a cada lado del espacio pleural a través del mediastino, las cuales son conectadas a succión negativa. Se traslada a cuidados intensivos para continuar reanimación. Luego de 48 h de la cirugía inicial, cuando las condiciones del paciente mejoraron de forma importante, nuevamente es llevado a cirugía para corrección de fractura y fijación esternal; continúa con electrodos epicárdicos conectados a marcapasos transitorio. Fue evaluado posteriormente por el servicio de cardiología con ecocardiograma en proyección apical de 4 cámaras, que muestra cortocircuito de izquierda a derecha a través de una solución de continuidad del septum interventricular muscular, con un defecto que mide 8 mm de longitud y un Qp/Qs de 1, fracción de eyección del 60% (fig. 1). Según la escala de la American Association for the Surgery of Trauma y su comité Organ Injury Scaling esta lesión se clasifica como grado IV/VI (lesión cardíaca cerrada o penetrante con rotura del septum). Después de 7 días de evolución, el paciente continúa con dependencia al marcapasos epicárdico transitorio, razón por lo cual se realiza diagnóstico de daño permanente del sistema de conducción; se implanta marcapasos bicameral definitivo a los 9 días de la lesión (fig. 2).



**Figura 2.** La imagen muestra fijación de fractura esternal e implantación de marcapasos bicameral definitivo.

El paciente egresa de la institución días más tarde con marcapasos definitivo, con buena clase funcional.

## Discusión y revisión de la literatura

Las lesiones cardíacas que surgen como resultado de un traumatismo sobre el corazón no son eventos frecuentes, pero cuando se presentan acarrear gran morbilidad<sup>1</sup>. Desde la primera descripción de un traumatismo cardíaco, la cual está reportada en la *Iliada* de Homero con la muerte de Sarpedon, secundaria a una herida cardíaca exanguinante<sup>2</sup>, el traumatismo cardíaco ha evolucionado con el tiempo. El traumatismo cardíaco penetrante es una lesión altamente letal, con escaso número de supervivientes que llegan a un hospital; con la mejoría en los sistemas de emergencias y de transporte prehospitalarios, más del 45% de las heridas cardíacas pueden llegar con signos de vida al hospital<sup>3</sup>.

El traumatismo cardíaco penetrante puede ser secundario a una herida por proyectil de arma de fuego o arma blanca. Las lesiones cardíacas complejas incluyen lesión de las arterias coronarias y del aparato valvular, fístulas intracardiacas y taponamiento cardíaco tardío. Estas secuelas han sido reportadas en un amplio espectro del 4-56%. Las fístulas intracardiacas, los defectos del septo ventricular o auricular y las fístulas auriculoventriculares se presentan con una incidencia del 1,9%; el manejo depende de los síntomas y el grado de disfunción; solo una minoría de los pacientes requieren reparación. Las disritmias asociadas a traumatismo cardíaco tienen un amplio espectro que van desde taquicardia sinusal/supraventricular, taquicardia ventricular, fibrilación ventricular, cambios en el segmento ST, bradicardia y bloqueo auriculoventricular (AV), entre otros<sup>3</sup>. Nuestro paciente presentó lesión de septum interventricular evidenciado por ecocardiografía después de la cirugía asociado a bradicardia severa después de la cardiografía.

El traumatismo cardíaco cerrado es generado por mecanismo de energía directa sobre el corazón o por compresión del corazón entre el esternón y la columna vertebral al tiempo del accidente. El traumatismo cardíaco cerrado se puede manifestar en un rango que va desde rotura del septum, rotura libre de la pared, trombosis de arterias coronarias, falla cardíaca, disritmias simples y complejas, rotura de cuerdas tendinosas o músculos papilares. Los mecanismos específicos incluyen accidentes por vehículo automotor, accidente vehicular de peatones, lesiones por aplastamiento, explosión, durante la reanimación cardiopulmonar o en eventos recreativos<sup>3</sup>.

En la ciudad de Medellín, Colombia, el traumatismo cardíaco se observa con cierta frecuencia; es así como Duque et al. reportaron en un periodo de 4 años, desde el año 1990 hasta 1994, un total de 1.022 heridas cardíacas que llegaron a un centro de tercer nivel, de los cuales 132 (12,9%) murieron durante la cirugía; la gran mayoría de los pacientes fueron hombres y predominó el arma blanca como causa del traumatismo penetrante cardíaco. En la gran mayoría de los pacientes las lesiones fueron causadas por cuchillos en un 88,5%<sup>4</sup>; al igual que nuestro caso, la lesión también fue causada por arma blanca.

Existen factores pronósticos de mortalidad en traumatismo cardíaco penetrante, es así como Villegas et al., en un estudio retrospectivo de 204 pacientes con heridas penetrantes de corazón, de los cuales murió el 10,3%, encontraron los siguientes predictores de mortalidad en el intraoperatorio y postoperatorio: herida cardíaca por proyectil de arma de fuego, afectación de 2 o más cámaras cardíacas, shock y arritmia intraoperatoria. La arritmia intraoperatoria, con una OR de 22,3, fue un factor independiente de mortalidad. . . Si durante la intervención quirúrgica se presenta una arritmia que no mejora rápidamente y de forma espontánea, y además requiere el uso de maniobras farmacológicas o del desfibrilador, se aumenta de forma importante la probabilidad de morir<sup>5</sup>. Este

estudio confirma los hallazgos encontrados en el paciente, el cual presenta bradicardia severa por lesión del sistema de conducción y alta probabilidad de morir; la implantación de este marcapasos epicárdico transitorio mejoró de forma inmediata la frecuencia cardíaca y presiones arteriales, siendo una medida salvadora exitosa.

Jhunjhunwala et al., en una serie de 71 pacientes con traumatismo cardíaco penetrante, encontraron que 3 (4%) de ellos presentaron trastorno de la conducción cardíaca. De los 3 pacientes, a uno se le implantó un marcapasos epicárdico transitorio, en cuyo caso el control de la frecuencia cardíaca mejoró de forma exitosa, al igual que la presión sanguínea. Además, notaron que la bradicardia y la hipotensión persistente después de la cardiografía y reanimación son altamente indicativas de un trastorno de la conducción cardíaca<sup>6</sup>.

Eckart et al. reportaron el caso de un soldado herido en Irak con traumatismo penetrante en el tórax por artefacto explosivo; el paciente presentó lesión de la arteria y la vena pulmonar derecha, el pulmón derecho y la aurícula derecha; estas lesiones fueron reparadas. Al tiempo de la cirugía, el paciente presentó bloqueo cardíaco progresivo hasta bloqueo cardíaco completo, requiriendo estimulación cardíaca manual. En este paciente se instaló un marcapasos transcutáneo temporal hasta obtener un marcapasos unicameral implantado por fluoroscopia<sup>7</sup>.

Las indicaciones de marcapasos transitorio intraoperatorio en traumatismo cardíaco penetrante no están bien definidas, las guías de la American Heart Association para terapia con dispositivos en anomalías del ritmo cardíaco recomiendan la implantación de marcapasos permanente en bloqueo AV de tercer grado o segundo grado avanzado en cualquier nivel anatómico, asociado a bradicardia con síntomas o arritmias ventriculares presumiblemente debido al bloqueo AV.<sup>8</sup>; sin embargo; dentro de la guía no hay indicaciones de uso intraoperatorio de marcapasos en el traumatismo cardíaco penetrante.

El marcapasos epicárdico transitorio, así como el marcapasos transvenoso transitorio, brindan al médico una herramienta tanto diagnóstica como terapéutica para pacientes después de una cirugía cardíaca o aquellos que presentan bradiarritmias. El marcapasos epicárdico transitorio puede ser extremadamente benéfico en la recuperación posoperatoria del paciente, mientras que el marcapasos transvenoso transitorio es un procedimiento que salva vidas en aquellos pacientes inestables con bradiarritmias que no responden a la terapia médica<sup>9</sup>.

Los pacientes después de una cirugía cardíaca pueden experimentar múltiples trastornos del ritmo cardíaco de forma transitoria, con picos de incidencia de fibrilación auricular y flutter auricular entre el 2.º y 3.º día posoperatorio; en estos pacientes está indicado el marcapasos epicárdico transitorio de manera profiláctica para estos trastornos del ritmo<sup>9</sup>.

En la literatura hay muy pocos casos reportados de marcapasos epicárdico transitorio en pacientes con traumatismo cardíaco penetrante complejo, así como tampoco están claras las indicaciones para la implantación del mismo.

## Conclusiones

En los pacientes con traumatismo cardíaco penetrante con lesiones complejas donde se sospeche lesión del sistema de conducción, cuyos signos pueden ser hipotensión y bradicardia persistente después de realizar la cardiografía y reanimación, el marcapasos epicárdico transitorio es una herramienta valiosa y sencilla que puede ser utilizada por el cirujano que maneja traumatismo, siendo esta una medida salvadora.

## Responsabilidades éticas

**Protección de personas y animales.** Los autores declaran que para esta investigación no se han realizado experimentos en seres humanos ni en animales.

**Confidencialidad de los datos.** Los autores declaran que en este artículo no aparecen datos de pacientes.

**Derecho a la privacidad y consentimiento informado.** Los autores declaran que en este artículo no aparecen datos de pacientes.

## Conflicto de intereses

Los autores declaran no tener ningún conflicto de intereses.

## Bibliografía

1. Echevarría JR, San Román A. Evaluación y tratamiento de los traumatismos cardíacos. *Rev Esp Cardiol.* 2000;53:727–35.
2. Asensio JA, Petrone P, Pereira B, Peña D, Prichayudh S, Tsunoyama T, et al. Penetrating cardiac injuries: A historic perspective and fascinating trip through time. *J Am Coll Surg.* 2009;208:262–72.
3. Wall MJ, Tsai P, Mattox KL. Heart and thoracic vascular injuries. En: Mattox K, Moore, Feliciano D, editores. *Trauma.* 7th ed. The McGraw-Hill; 2013. p. 485–511.
4. Duque HA, Florez LE, Moreno A, Jurado H, Jaramillo CJ, Restrepo MC, et al. Penetrating cardiac trauma: follow-up study including electrocardiography, echocardiography, and functional test. *World J Surg.* 1999;12:1254–7.
5. Villegas M, Morales CH, Rosero E, Benítez G, Cano F, Fernández IM, et al. Trauma cardíaco penetrante: factores pronósticos. *Rev Colomb Cir.* 2007;22:148–56.
6. Jhunjhunwala R, Dente CJ, Brent W, Prest PJ, Dougherty SD, Gelbard RB, et al. Injury to the conduction system: Management of life-threatening arrhythmias after penetrating cardiac trauma. *J Am J Surg.* 2016;212:352–3.
7. Eckart RE, Falta EM, Stewart RW. Complete heart block following penetrating chest trauma in operation Iraqi Freedom. *PACE.* 2008;31:635–8.
8. Epstein AE, diMarco JP, Ellenbogen KA, Estes M, Freedman RA, Gettes LS, et al. ACC/AHA/HRS guidelines for device-based therapy. *Circulation.* 2008;51:1–62.
9. Sullivan BL, Bartels K, Hamilton N. Insertion and management of temporary pacemakers. *SCVA.* 2016;20:52–62.