

Caso Clínico

Dos casos infrecuentes de perforación ventricular por electrodo de marcapasos endocavitario sin desarrollo de taponamiento cardíaco



Souhayla Souaf-Khalafi*, Juan L. Sierra-Quiroga, Javier García-Carro, Belén Adrio-Nazar, Angel L. Fernández-González y Dario Durán-Muñoz

Servicio de Cirugía Cardíaca, Hospital Clínico Universitario de Santiago de Compostela, Santiago de Compostela, La Coruña, España

INFORMACIÓN DEL ARTÍCULO

Historia del artículo:

On-line el 5 de abril de 2018

Palabras clave:

Perforación miocárdica

Electrodo de marcapasos

Tomografía axial computarizada

Reparación quirúrgica

R E S U M E N

La perforación de miocardio por electrodo de marcapasos es una complicación muy importante tras el implante de marcapasos, siendo poco habitual su presentación sin taponamiento cardíaco. La perforación afecta más frecuentemente al ventrículo derecho, siendo más rara la afectación del miocardio ventricular izquierdo.

Presentamos 2 casos clínicos, ambas mujeres de edad avanzada (80 y 85 años) a las que previamente se les implantó un marcapasos definitivo bicameral DDDR por bloqueo aurículo-ventricular completo, y semanas después se diagnosticaron de perforación ventricular por electrodo de marcapasos, siendo en un caso la afectación del ventrículo derecho y en otro caso del ventrículo izquierdo. Ambos casos se presentaron con derrame pleural izquierdo, sin embargo ningún caso se presentó con taponamiento cardíaco tanto clínico como radiológico. Los pacientes se intervinieron con carácter urgente, mediante esternotomía convencional y reparación de la zona perforada con parches de Teflón®.

© 2018 Sociedad Española de Cirugía Torácica-Cardiovascular. Publicado por Elsevier España, S.L.U. Este es un artículo Open Access bajo la licencia CC BY-NC-ND (<http://creativecommons.org/licenses/by-nc-nd/4.0/>).

Two unusual cases of ventricular perforation by endocardial pacemaker electrode without development of cardiac tamponade

A B S T R A C T

Myocardial perforation by pacemaker electrode is a very important complication after the pacemaker implantation, being unusual its presentation without cardiac tamponade. Usually, the perforation affects the right ventricle, but rarely the left ventricular myocardium.

We report two clinical cases, both are old-age female (80 and 85 years old) who previously had underwent a bicameral permanent pacemaker DDDR implantation due to complete atrioventricular block, and some weeks later they were diagnosed with ventricular perforation by pacemaker electrode, being affected the right ventricle in a case and the left ventricle in the other one. Both cases were presented with pleural effusion, however no one case had presented with both clinical or radiologic cardiac tamponade. Both patients were urgently operated by conventional sternotomy. The perforating electrode was removed, the perforated site was closed by a stitch with Teflon® patches and a new epicardial electrode was connected to the pacemaker.

© 2018 Sociedad Española de Cirugía Torácica-Cardiovascular. Published by Elsevier España, S.L.U. This is an open access article under the CC BY-NC-ND license (<http://creativecommons.org/licenses/by-nc-nd/4.0/>).

Keywords:

Myocardial perforation

Pacemaker electrode

Computed tomography scan

Surgical repair

Casos clínicos

Describimos 2 casos de pacientes quienes, tras el implante de un marcapasos definitivo bicameral por bloqueo aurículo-ventricular (BAV) completo en ambos casos, presentaron perforación del miocardio ventricular siendo en un caso la afectación del ventrículo derecho (VD) y en otro el ventrículo izquierdo (VI). Cabe destacar

que lo más llamativo es que ningún caso se presentó con clínica de taponamiento cardíaco, siendo el principal hallazgo el derrame pleural izquierdo por perforación de la pleura parietal y visceral izquierda.

El primer paciente se trata de una mujer de 85 años, antiagregada por historia de demencia vascular a seguimiento por su neurólogo y BAV completo, motivo por el cual se implantó un marcapasos definitivo bicameral DDDR. Se realizó un control de imagen postimplante previo al alta con radiografía de tórax (Rx Tx) con un correcto posicionamiento de los electrodos. Dos semanas después la paciente acudió a urgencias con clínica de dolor en

* Autor para correspondencia.

Correo electrónico: souhayla.souaf.khalafi@gmail.com (S. Souaf-Khalafi).

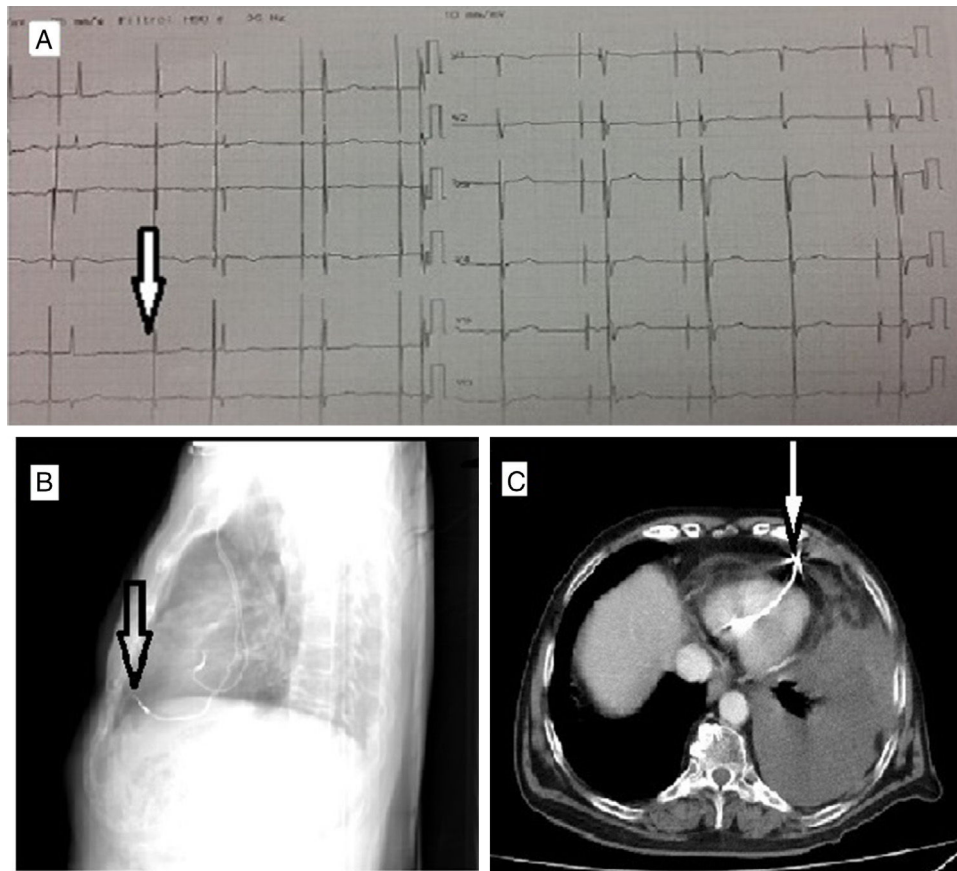


Figura 1. A y B) TAC de tórax. Electrodo de marcapasos perforando la pared miocárdica anterior del VD penetrando en grasa paracardiaca. Derrame pleural izquierdo de cuantía moderada. C) ECG de la paciente portadora de marcapasos DDD con fallo en la estimulación continua y complejos QRS espontáneos estrechos.

hemitórax izquierdo, disnea progresiva de varios días de evolución y un hematoma en hemitórax y hemiabdomen izquierdo sin antecedente traumático. El electrocardiograma (ECG) puso en evidencia la disfunción del marcapasos por déficit de captura ventricular, dada la ausencia de datos de taponamiento clínico, inicialmente no se realizó ecocardiograma transtorácico (ETT), la Rx Tx no mostró alteraciones. Se decidió practicar tomografía axial computarizada (TAC) de tórax urgente, donde se objetivó derrame pleural izquierdo compatible con hemotórax moderado y probable perforación de miocardio por electrodo de marcapasos endocavitario (figs. 1).

La paciente se intervino de manera urgente mediante estereotomía convencional, se confirmó la salida del electrodo de marcapasos a través del ápex del VD con su extremo distal a nivel de la pared torácica izquierda perforando la pleura parietal y visceral izquierda.

El otro paciente se trataba igualmente de una mujer de 80 años, hipertensa y diabética, a la que se le implantó un marcapasos definitivo bicameral DDDR por disfunción sinusal sintomática, ya que ingresó previamente por 2 episodios de presíncope. Previo al alta se realizó Rx Tx y se confirmó adecuado posicionamiento de ambos electrodos. Tres meses después acudió a urgencias con clínica de dolor torácico más intensamente en hemicostado izquierdo y ligeramente hipotensa. El ECG no mostró alteraciones sugestivas de disfunción del marcapasos dado que estaba en ritmo de marcapasos a 60 lpm. Se realizó Rx Tx que resultó ser anodina, ante la sospecha de posible taponamiento cardíaco se realizó ETT, que descartó la presencia de derrame pericárdico sin poder visualizar la punta del electrodo.

Por este motivo se decidió completar estudio con una TAC de tórax urgente, que reveló un hematoma paramediastínico izquierdo adyacente al VI, y confirmó la exteriorización del

electrodo de marcapasos (fig. 2), así como derrame pleural izquierdo moderado. Ante estos hallazgos se decidió intervenir a la paciente urgentemente. La paciente no estaba recibiendo ningún tratamiento antiagregante ni anticoagulante.

En el campo quirúrgico se visualizó la salida del electrodo a través del ápex del VI (fig. 3A, vídeo 1), lo cual indica que probablemente el electrodo perforó el septo interventricular, y su extremo distal introducido en cavidad torácica izquierda (fig. 3B, vídeo 2) perforando también la pleura parietal y visceral, con laceración y ligero sangrado del parénquima pulmonar correspondiente a la llingula que se controló con adecuada hemostasia.

Desde un principio se desestimó la extracción del electrodo por vía percutánea, ya que creemos que el acceso quirúrgico, a pesar de ser más invasivo, es una técnica más segura a la hora de reparar la lesión de la pared ventricular tras la retirada del electrodo ya que, teniendo en cuenta que son pacientes añosas, sería más difícil el cierre espontáneo de la pared ventricular. Además, ambas pacientes tenían derrame pleural severo con probable lesión de la pared torácica, pleura mediastínica y parénquima pulmonar, lo que justificaría una adecuada revisión y hemostasia.

Hemos planteado acceder mediante esternotomía convencional en ambos casos en lugar de toracotomía puesto que permite visualizar mejor el campo quirúrgico para una adecuada reparación del miocardio perforado, así como el control inmediato de posibles complicaciones relacionadas con la extracción del cable.

En ambos casos se realizó una extracción del electrodo ventricular endocavitario, previo desenroscamiento de su generador (modelo Sorin Kora 250DR LivaNova). Los electrodos endocárdicos ambos eran de fijación activa modelo Beflex RF46D Sorin 58 cm. Posteriormente se implantó un nuevo electrodo ventricular epicárdico atornillable (modelo Biotronik S.A. RF 371725, 54 cm)

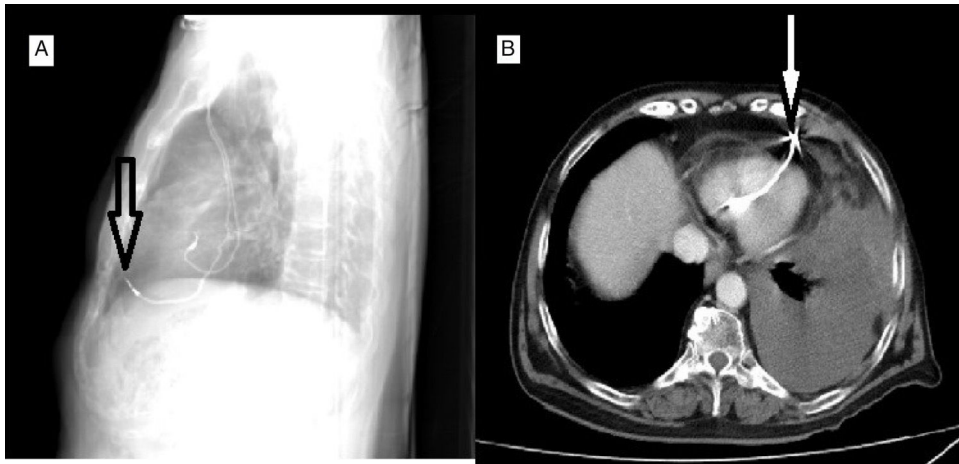


Figura 2. A) Rx de tórax. Tras el inicio del cuadro de dolor torácico con el electrodo en posición similar a la observada inicialmente tras el implante. B) TAC de tórax. Se evidencia la perforación de la pared libre del VI por el electrodo ventricular endocavitario que atraviesa grasa pericárdica, pericardio y grasa epicárdica. No se observa derrame pericárdico. Derrame pleural izquierdo moderado.

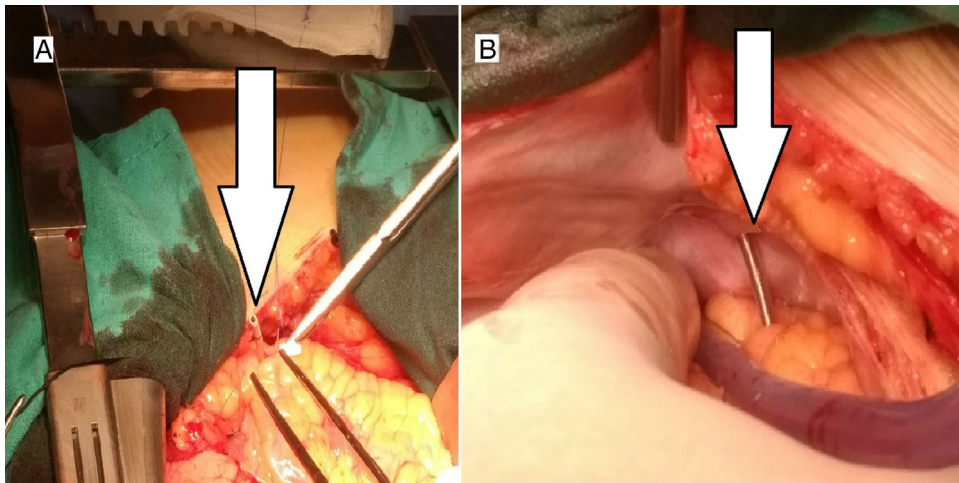


Figura 3. A) Imagen intraoperatoria. Se visualiza electrodo de marcapasos endocavitario perforando el ápex del VI. B) Imagen intraoperatoria. Se visualiza electrodo de marcapasos atravesando la pared libre del VI, grasa epicárdica, pericardio, y penetrando en pared costal izquierda.

tunelizando éste a través de la pared torácica izquierda hasta llegar al generador antiguo DDDR en la zona de la vena subclavia izquierda, así como la reparación de la zona perforada con un punto de polipropileno 4/0 apoyado en dos parches de Teflón®. Un equipo de circulación extracorpórea y perfusionista se hallaban disponibles en el quirófano.

Las pacientes se mantuvieron en la unidad de cuidados intensivos durante un día con un postoperatorio inmediato favorable. Ningún paciente precisó transfusión de hemoderivados en el postoperatorio. Posteriormente se trasladaron a la unidad de hospitalización, y dada la buena evolución sin incidencias se dieron de alta a los 5 días de postoperatorio en el primer caso, y a los 6 días de postoperatorio en el segundo caso.

Discusión

Los marcapasos se han usado como tratamiento clínico durante más de 50 años y han salvado muchas vidas. No obstante el implante de marcapasos puede causar serias complicaciones que, en muchas ocasiones, pueden acabar con la vida del paciente. Las complicaciones agudas (<24 h) tras el implante de marcapasos ocurren entre el 3-7% de los pacientes, de los cuales aproximadamente el 1% se

deben a la perforación del miocardio¹, siendo menos frecuente en la fase subaguda (1-30 días) con una incidencia entre el 0,03-0,4%^{2,3}.

En este artículo describimos un caso que ocurrió 2 semanas después del implante de marcapasos y otro caso que ocurrió 3 meses posteriormente al implante.

Habitualmente el electrodo de marcapasos perfora el miocardio del VD, y más raramente atraviesa el septo interventricular y se exterioriza a través de la pared del VI.

Se ha descrito como la causa de migración del electrodo de marcapasos al ventrículo izquierdo, la perforación del septo interventricular, especialmente en casos de defecto del septo interauricular, foramen oval permeable o defectos del seno venoso. La malposición del electrodo da lugar a la estimulación del VI, que se puede detectar con la presencia de complejos QRS con patrón de bloqueo de rama derecha en el ECG⁴.

Habitualmente, tanto el septo interventricular como la pared libre del ventrículo izquierdo son más gruesas que el ápex, por ello es recomendable la implantación del electrodo en el septo del VD donde la perforación se ve más dificultosa. Cano et al.² y Sterlinski et al.³ han descrito factores de riesgo que predisponen a la perforación del miocardio tales como la edad (> 80 años), el sexo femenino, el posicionamiento del electrodo en el ápex del VD y el uso de fármacos como los esteroides. El principal factor de riesgo en las pacientes

descritas en este artículo, además del sexo femenino, es claramente la edad.

La perforación de miocardio se puede presentar con una amplia variedad clínica, desde casos asintomáticos (aproximadamente el 15%) hasta casos de parada cardíaca secundaria a taponamiento cardíaco. Sin embargo el síntoma más descrito con relación a la perforación de miocardio por electrodo de marcapasos es el dolor torácico⁵.

Afortunadamente, la perforación del VI por exteriorización del electrodo ventricular del marcapasos endocavitario complicada con taponamiento pericárdico es poco frecuente y se han descrito pocos casos⁵.

La Rx Tx se ha usado tradicionalmente para evaluar la posición de los electrodos del marcapasos en caso de sospecha de perforación de miocardio, aunque inicialmente el diagnóstico puede partir desde cambios en el ECG que indican un mal funcionamiento del marcapasos. Sin embargo, no siempre son evidentes dichos cambios en el ECG, por lo que su ausencia no descarta la posible perforación miocárdica.

El ETT también nos puede aportar información adicional, como la presencia y cantidad de derrame pericardio, sin embargo, tiene la limitación de que no nos aporta información de la posición del electrodo⁶. Por ello, es recomendable recurrir a otras pruebas como la TAC de tórax que es superior en la descripción exacta del trayecto del electrodo y la zona de miocardio involucrada, además de que también aporta información de la cavidad pleural que, en muchos casos, como los descritos en este artículo, puede verse afectada^{7,8}.

Conflicto de intereses

Los autores declaran no tener ningún conflicto de intereses.

Anexo. Material adicional

Se puede consultar material adicional a este artículo en su versión electrónica disponible en [doi:10.1016/j.circv.2017.11.003](https://doi.org/10.1016/j.circv.2017.11.003).

Bibliografía

1. Ellenbogen KA, Wood MA, Shepard RK. Delayed complications following pacemaker implantation. *Pacing Clin Electrophysiol.* 2002;25:1155–8.
2. Cano O, Andrés A, Alonso P, Osca J, Sancho-Tello MJ, Olague J, et al. Incidence and predictors of clinically relevant cardiac perforation associated with systematic implantation of active-fixation pacing and defibrillation leads: A single-centre experience with over 3800 implanted leads. *Europace.* 2017;19:96–102.
3. Sterlinski M, Przybylski A, Maciag A, Syska P, Pytkowski M, Lewandowski M, et al. Subacute cardiac perforations associated with active fixation leads. *Europace.* 2009;11:206–12.
4. Van Gelder BM, Bracke FA, Oto A, Yildirim A, Haas PC, Seger JJ, et al. Diagnosis and management of inadvertently placed pacing and ICD leads in the left ventricle: A multicenter experience and review of the literature. *Pacing Clin Electrophysiol.* 2000;23:877–83.
5. Rajkumar CA, Claridge S, Jackson T, Behar J, Johnson J, Sohal M, et al. Diagnosis and management of iatrogenic cardiac perforation caused by pacemaker and defibrillator leads. *Europace.* 2016, <http://dx.doi.org/10.1093/europace/euw074> (Epub Jun 27).
6. Erlemeier HH, Wolf W, Harland A, Schier H. Perforation of a temporary transvenous pacemaker electrode in the left hemithorax. Diagnostic value of echocardiography [Article in German]. *Z Kardiol.* 1992;81:226–9.
7. Yavari A, Khawaja ZO, Krishnamoorthy S, McWilliams ET. Perforation of right ventricular free wall by pacemaker lead detected by multidetector computed tomography. *Europace.* 2009;11:252–4.
8. Henrikson CA, Leng CT, Yuh DD, Brinker JA. Computed tomography to assess possible cardiac lead perforation. *Pacing Clin Electrophysiol.* 2006;29:509–11.