

Caso Clínico

Revascularización miocárdica mínimamente invasiva con disección endoscópica de la arteria mamaria. Abordaje técnico



Jose M. Villaescusa^{a,*}, Arantza Guzón^a, Gemma Sánchez^a, Emiliano Rodríguez^a, Francisco Ruiz Matea^b y Jose M. Melero^a

^a Servicio de Cirugía Cardíaca, Hospital Universitario Virgen de la Victoria, Málaga, España

^b Servicio de Cardiología, Hospital Costa del Sol, Marbella, Málaga, España

INFORMACIÓN DEL ARTÍCULO

Historia del artículo:

On-line el 17 de agosto de 2018

Palabras clave:

Disección endoscópica de la arteria mamaria
Cirugía mínimamente invasiva
Revascularización

Keywords:

Endoscopic harvesting of the mammary artery
Minimally invasive coronary surgery
Revascularization

RESUMEN

Presentamos el caso de un varón de 51 años que es diagnosticado de enfermedad coronaria monovaso por una obstrucción total de la arteria descendente anterior prácticamente desde el ostium de la misma. Tras ser presentado en sesión clínica se opta por un abordaje quirúrgico mínimamente invasivo para la revascularización coronaria. Se realiza una disección endoscópica de la arteria mamaria y la anastomosis se efectúa a través de una minitoracotomía anterior izquierda de 5 cm. El paciente presenta un postoperatorio sin incidencias y es dado de alta al día 3.º de la cirugía.

© 2018 Sociedad Española de Cirugía Torácica-Cardiovascular. Publicado por Elsevier España, S.L.U. Este es un artículo Open Access bajo la licencia CC BY-NC-ND (<http://creativecommons.org/licenses/by-nc-nd/4.0/>).

Minimally invasive myocardial revascularization with endoscopic harvesting of mammary artery. Surgical approach

ABSTRACT

We present a case of a male 51 years old who was diagnosed with a single vessel coronary disease by a totally obstruction of the left anterior descending artery from his ostium. We discuss the case in a clinical meeting and we chose a minimally invasive surgical approach for the coronary revascularization. We proceed to do an endoscopic harvesting of the mammary artery and the anastomosis is performed through a left anterior minithoracotomy of 5 cm. The patient had a successful postoperative recovery and was discharged in his 3rd postoperative day.

© 2018 Sociedad Española de Cirugía Torácica-Cardiovascular. Published by Elsevier España, S.L.U. This is an open access article under the CC BY-NC-ND license (<http://creativecommons.org/licenses/by-nc-nd/4.0/>).

Presentamos el caso de un paciente varón de 51 años con clínica de dolor precordial y epigástrico típico para angina desde hace meses. Como antecedentes personales es exfumador y presenta dislipemia. En sus antecedentes quirúrgicos aparecen una amigdalectomía, cirugía de ligamentos de su rodilla izquierda y cirugía del estrabismo. Una vez ingresado el paciente se le practica una ergometría que resulta eléctricamente positiva precoz (protocolo de Bruce) y clínicamente negativa. La coronariografía muestra una lesión larga de la arteria descendente anterior de aspecto crónico desde prácticamente el ostium con relleno distal a través de heterocoronarias. El tronco coronario izquierdo no tiene lesión, y tanto la circunfleja como la arteria coronaria derecha presentan irregularidades en su trayecto sin ninguna lesión significativa. En la ecocardiografía transtorácica el paciente no presenta valvulopatías y la función de ambos ventrículos se encuentra conservada. Tras discutir el caso en sesión médico-quirúrgica se

decide una intervención de revascularización coronaria sin circulación extracorpórea mediante abordaje mínimamente invasivo. Para este procedimiento es necesaria la intubación selectiva con tubo endotraqueal de doble luz que permita colapsar el pulmón izquierdo durante la cirugía. El paciente es colocado en posición de decúbito supino y rotado ligeramente hacia la derecha aproximadamente 30°. Colocamos 3 puertos con trócares de 12 mm (×2) y otro de 5 mm. Para la visualización y disección de la mamaria nos ayudamos de una cámara 3D EinsteinVision® 3.0 (Braun) (fig. 1). Como instrumental endoscópico usamos un bisturí cuyo terminal es una espátula curva, una pinza fórceps y un aplicador de Hemoclips®. La fuente de energía fue un electrobisturí en modo coagulación a baja potencia. Tras localizar los vasos mamarios se procede a la disección que en este caso se realiza de manera pediculada (fig. 2). Se comienza con la sección longitudinal de toda la fascia medial del paquete vascular mamario. Posteriormente se secciona la fascia lateral. Se disecan los vasos mamarios aplicando Hemoclips® endoscópicos en las ramas de mayor tamaño. Una vez realizada la disección del paquete vascular se procede endoscópicamente a abrir el pericardio de forma longitudinal desde el tracto de salida

* Autor para correspondencia.
Correo electrónico: jmvillaescusa92@gmail.com (J.M. Villaescusa).

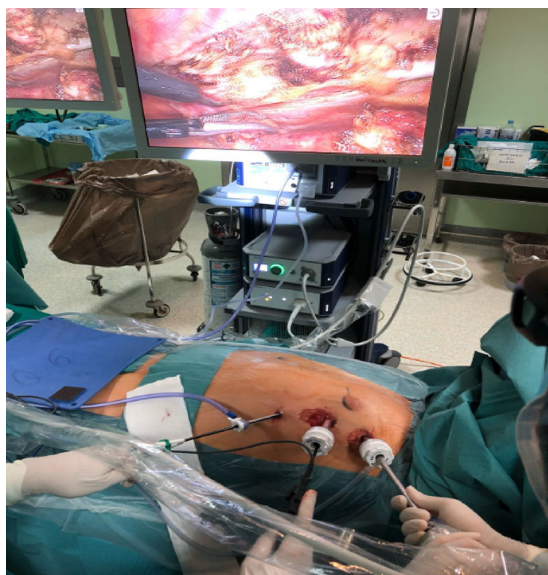

Figura 1. Visión de campo quirúrgico en 3D mediante cámara endoscópica. Colocación de trócares y disección endoscópica de la arteria mamaria.

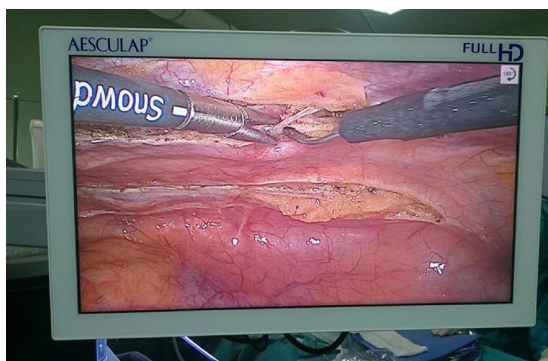


Figura 2. Localización de vasos mamarios mediante cámara 3D (EinsteinVision® 3.0, Braun) y disección del pedículo.

del ventrículo derecho. Se localiza la arteria descendente anterior. Con la ayuda de una aguja intramuscular se visualiza la zona más adecuada para realizar la torcotomía. Tras la heparinización del paciente con 2 mg/kg, la mamaria se secciona en su extremo distal. Se coloca al paciente a 0° y se realiza una minitorcotomía anterior izquierda de 5 cm en el 4.º espacio intercostal. Se colocan suturas de pericardio para tracción lateral. La anastomosis se realiza sin circulación extracorpórea con ayuda de un estabilizador de presión. Se comprueba el flujo coronario con el medidor VeriQ® Medistim. Se coloca un único drenaje pleural izquierdo. El tiempo total que el paciente permanece en quirófano es de 5 h y 45 min (08:45 a 14:30) con una duración de cirugía de piel a piel de 4 h y 10 min. Tras la finalización de la cirugía, el paciente es extubado en quirófano y pasa a la unidad de recuperación postoperatoria. Al día siguiente se traslada a planta de hospitalización donde se encuentra estable desde el punto de vista hemodinámico y con analgesia por vía oral (EVA 3). El paciente es dado de alta a las 72 h de la cirugía con la siguiente medicación: doble antiagregación con ácido acetilsalicílico 100 mg y clopidogrel 75 mg, bisoprolol 5 mg, atorvastatina 20 mg, omeprazol 20 mg y metamizol 575 mg. A los 10 días se le cita en consulta externa (fig. 3), habiéndose incorporado ya el paciente a su trabajo habitual.

En un esfuerzo por minimizar el acceso en cirugía cardíaca, los abordajes endoscópicos se van extendiendo en nuestra especialidad cada día más. Las ventajas potenciales de las técnicas menos

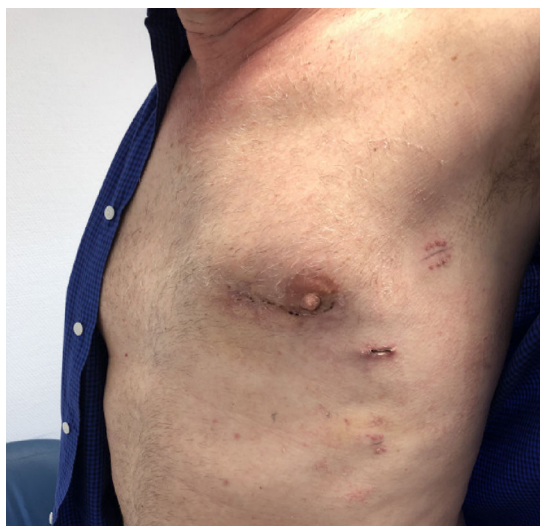

Figura 3. Heridas quirúrgicas a los 10 días de la cirugía.

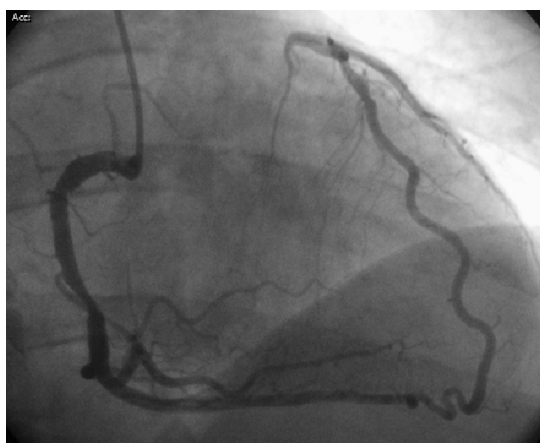

Figura 4. Oclusión de tercio proximal de arteria descendente anterior visualizada a través de coronaria derecha.

invasivas como son la reducción del trauma quirúrgico, mejores resultados cosméticos, menor dolor postoperatorio y, sobre todo, tiempos de recuperación funcional más cortos han sido ya demostrados en diferentes artículos¹⁻³.

Hoy en día el patrón oro de la cirugía coronaria mínimamente invasiva es el *bypass* coronario totalmente endoscópico asistido por robot (TECAB)⁴, pero no todos los servicios de cirugía cardíaca tienen la posibilidad de disponer de uno de estos robots. Como alternativa a esta técnica surgen variantes de realizar cirugía coronaria mínimamente invasiva con la disección de la arteria mamaria izquierda por visión directa; variante conocida por las siglas en inglés MIDCAB, o de forma endoscópica (EACAB), asociándose a cada una de ellas posibles ventajas e inconvenientes (fig. 4).

El abordaje endoscópico de la arteria mamaria permite una disección completa del injerto a nivel proximal evitando el «síndrome de robo» en relación con la división inadecuada de las ramas laterales proximales. Un beneficio adicional del abordaje endoscópico es la reducción considerable del dolor postoperatorio en comparación con la disección con visión directa, al evitar la elevación y tracción de las costillas y permitir una torcotomía más limitada^{5,6}.

El mayor de los inconvenientes de la técnica es la adecuada selección de pacientes que limita el procedimiento a un número

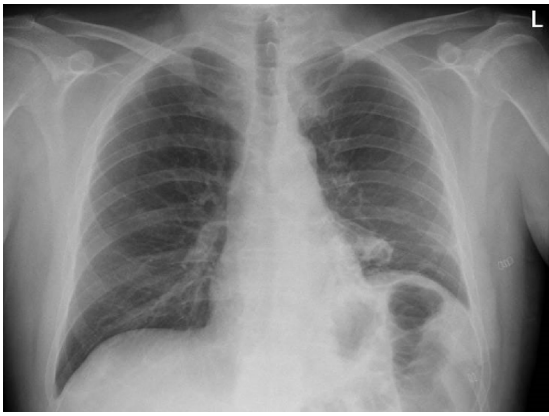


Figura 5. Radiografía postoperatoria. Leve elevación hemidiafragma izquierdo.

reducido de casos. En las primeras etapas de la curva de aprendizaje habría que evitar los pacientes obesos, coronarias finas o calcificadas, pacientes inestables y cardiomegalia. Inicialmente otro factor restrictivo es la revascularización limitada a cara anterior y lateral, sobre todo en lo que se refiere al EACAB (fig. 5).

En definitiva, la cirugía coronaria mínimamente invasiva se va extendiendo de manera progresiva, aunque lenta en nuestro medio. Las ventajas en términos de dolor postoperatorio, estéticas y, sobre todo, recuperación funcional, están ampliamente

demostradas siendo una técnica reproducible con el debido entrenamiento.

Conflicto de intereses

Los autores declaran no tener ningún conflicto de intereses.

Bibliografía

1. Falk V, Diegeler A, Walther T, Banusch J, Brucerius J, Raumans J, et al. Total endoscopic computer enhanced coronary artery bypass grafting. *Eur J Cardiothorac Surg*. 2000;17:38–45.
2. Mohr FW, Falk V, Diegeler A, Walther T, Gummert JF, Bucerius J, et al. Computer enhanced “robotic” cardiac surgery: Experience in 148 patients. *J Thorac Cardiovasc Surg*. 2001;121:842–53.
3. Duhaylongsod FG, Mayfield WR, Wolf RK. Thoracoscopic harvest of the internal thoracic artery: A multicenter experience in 218 cases. *Ann Thorac Surg*. 1998;66:1012–7.
4. Leonard JR, Rahouma M, Abouarab AA, Schwann AN, Scuderi G, Lau C, et al. Totally endoscopic coronary artery bypass surgery: A meta-analysis of the current evidence. *Int J Cardiol*. 2018;265:42–6.
5. Hrapkowicz T, Bisleri G. Endoscopic of the left internal mammary. *Ann Cardiothorac Surg*. 2013;2:565–9.
6. Bucerius J, Metz S, Walther T, Falk V, Doll N, Noack F, et al. Endoscopic internal thoracic artery dissection leads to significant reduction of pain after minimally invasive direct coronary artery bypass graft surgery. *Ann Thorac Surg*. 2002;73:1180–4.