

Caso Clínico

Reparación quirúrgica vascular aorta-iliaca abdominal por lesión en procedimiento laparoscópico



Raúl Omar Martínez Zarazúa^{a,*}, Pedro Chávez Jiménez^a, Marcela Anahí Narro Martínez^a, Ramón Quintanilla Loredó^b, Rogelio Salinas Domínguez^a y Gerardo Enrique Muñoz Maldonado^a

^a Servicio de Cirugía General, Hospital Universitario Monterrey, Monterrey, Nuevo León, México

^b Hospital Universitario Monterrey, Monterrey, Nuevo León, México

INFORMACIÓN DEL ARTÍCULO

Historia del artículo:

Recibido el 28 de noviembre de 2018

Aceptado el 30 de enero de 2019

On-line el 8 de julio de 2019

Palabras clave:

Reparación aórtica
Referencia hospitalaria
Lesión vascular

RESUMEN

El trauma vascular abdominal es una entidad de urgencia médica de gran morbimortalidad, presentándose en casos de trauma abdominal penetrante, trauma contuso abdominal, secundaria a lesiones advertidas o inadvertidas en cirugías abdominales de manera laparoscópica o abierta. Convirtiendo el caso en una urgencia quirúrgica de gran complejidad, es de gran importancia contar con el instrumental y personal quirúrgico entrenado con experiencia vascular. En ciertos casos existe la necesidad de referencia médica del paciente.

© 2019 Publicado por Elsevier España, S.L.U. en nombre de Sociedad Española de Cirugía Torácica-Cardiovascular. Este es un artículo Open Access bajo la licencia CC BY-NC-ND (<http://creativecommons.org/licenses/by-nc-nd/4.0/>).

Abdominal aortic-iliac vascular surgical repair due to a lesion in laparoscopic procedure

ABSTRACT

Abdominal vascular trauma is a medical emergency entity of great morbidity and mortality, occurring in cases of penetrating abdominal trauma, blunt abdominal trauma, secondary to injuries observed or unnoticed in abdominal surgery in a laparoscopic or open manner. Turning the case into a highly complex surgical emergency, it is of great importance to have instrumented and trained surgical personnel with vascular experience. In certain cases, there is a need for the patient's medical reference.

© 2019 Published by Elsevier España, S.L.U. on behalf of Sociedad Española de Cirugía Torácica-Cardiovascular. This is an open access article under the CC BY-NC-ND license (<http://creativecommons.org/licenses/by-nc-nd/4.0/>).

Keywords:

Aortic repair
Hospital referral
Vascular damage

Introducción

El trauma vascular abdominal es un reto médico mayor, debido al grado de complejidad y morbimortalidad a la cual se asocia. Pudiéndose presentar en aorta, arterias iliacas, vena cava inferior, venas iliacas, arteria, vena renal y vasos suprahepáticos.

Secundarias la mayoría de los casos a traumatismo abdominal penetrante (arma de fuego, objeto punzo-cortante), seguidas de trauma contuso abdominal, lesiones advertidas o inadvertidas durante procedimientos quirúrgicos (laparoscopia, intervención endovascular)¹. En la actualidad la cirugía laparoscópica se considera un método de amplio uso en la práctica quirúrgica, seguro y eficaz, sin embargo, no se descartan complicaciones.

La complicación de mayor magnitud es la lesión vascular de retroperitoneo ocurriendo en un 0,05% a 26% de los procedimientos^{1,2}. Las lesiones suelen producirse durante la introducción a la cavidad abdominal, mediante la aguja Veress o trócar laparoscópico. La colocación inadvertida de la aguja intraluminal

vasos puede ocasionar embolismo, laceraciones o roturas y una hemorragia masiva²⁻⁴. Es de gran importancia el reconocimiento de una lesión vascular retroperitoneal⁵⁻⁷, así como contar con el material y personal con experiencia en procedimiento vasculares. En ocasiones siendo necesario el traslado hospitalario a un centro de tercer nivel^{1,8,9}.

Caso clínico

Mujer de 40 años con antecedente de coleditiasis, se somete a intervención de colecistectomía laparoscópica, en el postoperatorio inmediato presenta hipotensión, taquicardia, palidez de tegumentos y distensión abdominal. Se reinterviene por cirugía abierta, identificando un hematoma en retroperitoneo zona I y zona II izquierda se empaqueta abdomen, refiriendo a la paciente en ambulancia a un centro de III nivel con experiencia en cirugía vascular a 3 km de distancia.

La paciente presenta ingreso en el hospital de referencia 2 h posteriores al inicio de la cirugía laparoscópica, clínicamente hipotensión (60/40 mmHG), taquicárdica (120 lpm), peso 115 kg, estatura 1,60 m, somnolienta. Se realiza reanimación con líquidos y paquetes globulares, se pasa a quirófano en urgencia absoluta.

* Autor para correspondencia.
Correo electrónico: chacho_ad45@hotmail.com (R.O. Martínez Zarazúa).

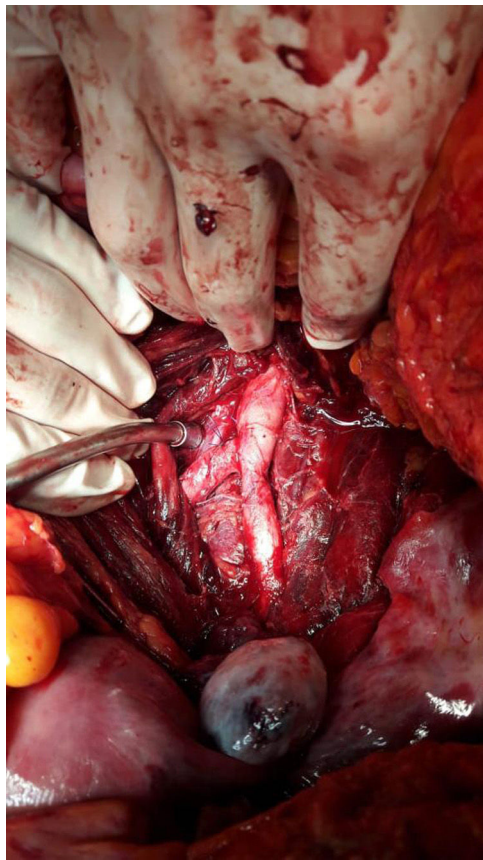


Figura 1. Zona de retroperitoneo.

Se procedió a laparotomía exploratoria, desempaquetamiento, evidenciando hematoma creciente en zona I y zona II izquierda, se realiza control vascular con pinzamiento de aorta a nivel subdiafragmática, maniobra de Mattox, se incide la reflexión peritoneal lateral izquierda, adyacente a colon descendente, sigmoides y bazo, evacuación de hematoma de 2000 cc de retroperitoneo, exposición de aorta, vena cava y vasos ilíacos (fig. 1). Se encontraron 5 lesiones desde puntiformes hasta de 5 mm, localizadas una en a. iliaca izquierda, 2 en a. iliaca derecha (cara anterior y posterior) y 2 en aorta descendente (cara anterior y posterior). Procede reparación primaria de lesiones con polipropileno vascular (fig. 2). No se realiza heparinización, coloca drenaje saratoga avocado en corredera parietocólica izquierda para vigilancia de hemorragia. Se realizó transfusión de 12 paquetes globulares, 12 concentrados plaquetarios y 12 de plasma fresco congelado. Presenta evolución favorable, sin compromiso vascular en extremidades inferiores, ni secuelas neurológicas. Con alta médica hospitalaria a los 8 días posteriores a la intervención quirúrgica.

Discusión

Los traumas vasculares abdominales son un gran reto quirúrgico debido al grado de complejidad y su morbimortalidad. Se presenta por múltiples causas, infrecuente la lesión vascular abdominal en una cirugía laparoscópica, por lo cual es de gran importancia el reconocimiento o sospecha de lesión vascular abdominal, así como la prontitud de su tratamiento^{3,7}. En caso de no contar con la experiencia de reparación vascular se deberá realizar control de daño y referencia a centro donde se disponga del material y personal adecuado para el manejo quirúrgico de una lesión vascular abdominal^{8,10}.

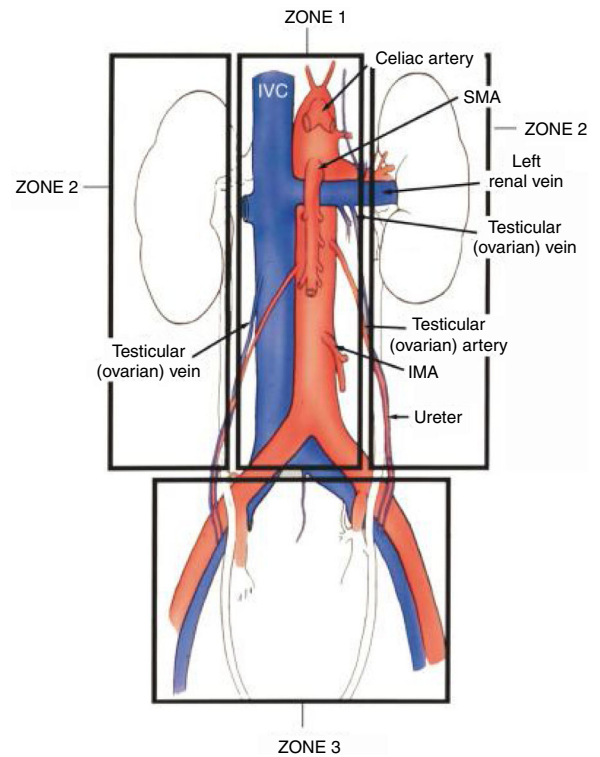


Figura 2. Reparaciones primarias aortoiliaca bilateral.

En esta ocasión se hizo el oportuno traslado a nuestro hospital, con signos y síntomas de hipotensión, taquicardia y desaturación^{11,12}. Se realizó un abordaje abdominal por laparotomía con un control proximal aórtico subdiafragmático, disminuyendo la posibilidad de exanguinamiento durante la exploración e identificación de las estructuras vasculares en retroperitoneo^{5,10,13}. Presentando lesiones puntiformes en aorta y arterias ilíacas comunes secundario a la introducción de la aguja Veress, con la posibilidad de sutura primaria en lesiones puntiformes, se realizaron reparaciones primarias sin evidencia de hemorragia posterior¹⁴. Con el pronto traslado de unidad hospitalaria y tratamiento oportuno del personal quirúrgico con experiencia en trauma vascular se obtuvo una evolución favorable para el paciente.

Conflicto de intereses

Los autores declaran no tener ningún conflicto de intereses.

Agradecimientos

Para el Dr. Rogelio Salinas del Hospital Universitario de Monterrey por su enseñanza académica y quirúrgica que ha brindado al Servicio de Cirugía General, así como por su colaboración y consejos durante la elaboración del caso clínico.

Bibliografía

1. Aksel G, Nordestgaard MD, Kenton C, Bodily MD, Robert W, Osborne MD Jr, et al. Tacoma, Washington, major vascular injuries during laparoscopic procedures. *The American Journal of Surgery*. 1995;169.
2. Kobayashi LM, Costantini TW, Hamel MG, Dierksheide JE, Coimbra R. Abdominal vascular trauma. *Trauma Surg Acute Care Open*. 2016;1:1–7.
3. David V, Feliciano MD, Ernest E, Moore MD, Walter L, Biffi MD. *Western Trauma Association Critical Decisions in Trauma: Management of abdominal vascular trauma*. *Trauma Acute Care Surg*. 2015;79.
4. Asfour V, Smythe E, Attia R. Vascular injury at laparoscopy: a guide to management. *Journal of obstetrics and gynaecology*. 2018.

5. Guloglu R, Dilege S, Aksoy M, Alimoglu O, Yavuz N, Mihmanli M, et al. Major retroperitoneal vascular injuries during laparoscopic cholecystectomy and appendectomy. *J Laparoendosc Adv Surg Tech A*. 2004;14:73–6.
6. Savolainen H, Leppäniemi AK. Scandinavia and Northern Europe. En: Rasmussen TE, Tai NRM, editores. *Rich's vascular trauma*. Philadelphia: Elsevier; 2016.
7. Kim DH, Kim TW, Kim MK, Park KH. Iatrogenic vascular injury occurring during discectomy in a spondylodiscitis patient. *Korean J Neurotrauma*. 2016;12:171–4.
8. Dudk So, Kusz D, Ziája D, Kusz B. Laceration of abdominal aorta by a fragment of fractured L2 vertebral body after a low-energy injury. *Spine (Phila Pa 1976)*. 2012;37. E1406-9.
9. Rayamajhi S, Murugan N, Nicol A, Edu S, Klopper J, Naidoo N, Navsaria P. Penetrating femoral artery injuries: an urban trauma centre experience. *Eur J Trauma Emerg Surg*. 2018, doi:10.1007/s00068-018-0951-6. [Epub ahead of print].
10. Zhang S, Lian R, Zhang G. Multiple penetrating aortic ulcers and rupture of superior mesenteric artery branch presenting with symptoms similar to unstable angina. *Medicine (Baltimore)*. 2018;97:e11126.
11. Dayama A, Rivera A, Olorunfemi O, Mahmoud A, Fontecha CA, McNelis J. Open and Endovascular Abdominal Aortic Injury Repair Outcomes in Polytrauma Patients. *Ann Vasc Surg*. 2017;42:156–61.
12. Sasmal PK, Tantia O, Jain M, Khanna S, Bimalendu Sen, Primary access-related complications in laparoscopic cholecystectomy via the closed technique: experience of a single surgical team over more than 15 years. *Surg Endosc*. 2009;23:2407–15.
13. Sandadi S, Johannigman JA, Wong VL, Blebea J, Altose MD, Hurd WW. Recognition and Management of Major Vessel Injury during Laparoscopy. *J Minim Invasive Gynecol*. 2010;17:692–702.
14. Simforoosh N, Basiri A, Ziaee SA, Tabibi A, Nouralizadeh A, Radfar MH, et al. Major vascular injury in laparoscopic. *JSLs*. 2014;18, pii: e2014.00283. doi:10.4293/JSLs.2014.00283.