

## Caso clínico

## Migración de clavo de Steinmann hacia aorta descendente

## The “Sorpasso”: a historic date in the records of our society

Jesús J. Custodio-López\* y Carlos I. Ledesma-Martin

Servicio de Cirugía de Tórax y Cardiovascular, Hospital Nacional Almanzor Aguinaga Asenjo- ESSALUD, Chiclayo, Perú



## INFORMACIÓN DEL ARTÍCULO

## Historia del artículo:

Recibido el 8 de julio de 2020

Aceptado el 2 de octubre de 2020

On-line el 7 de noviembre de 2020

## Palabras clave:

Lesiones de aorta

Migración cuerpo extraño

Aorta torácica

Lesiones penetrantes

Clavos Steinmann

Clavos Kirchner

## RESUMEN

La migración de los clavos de osteosíntesis son un suceso raro, pero con consecuencias desastrosas cuando comprometen a los grandes vasos y al mediastino. Los casos reportados con buena evolución se resolvieron retirando el clavo de la aorta y suturando el área de la perforación. Se reporta un caso de perforación de la aorta descendente por un clavo de Steinmann que por la imposibilidad de colocar una sutura se solucionó solamente con la compresión digital posterior al retiro del clavo.

© 2020 Sociedad Española de Cirugía Cardiovascular y Endovascular. Publicado por Elsevier España, S.L.U. Este es un artículo Open Access bajo la licencia CC BY-NC-ND (<http://creativecommons.org/licenses/by-nc-nd/4.0/>).

## Keywords:

Aorta injuries

Foreign body migration

Thoracic aorta

Penetrating lesions

Steinmann wire

Kirchner nails

## Steinmann wire migration to descending aorta

## ABSTRACT

Osteosynthesis nail migration is a rare event, but may have disastrous consequences when large vessels and mediastinum are compromised. The cases in the literature with a good outcome were resolved by removing the nail from the aorta and suturing the area of the perforation. A case of perforation of the descending aorta by a Steinmann nail is reported, which, due to the impossibility of placing a suture, was only resolved with digital compression after nail removal.

© 2020 Sociedad Española de Cirugía Cardiovascular y Endovascular. Published by Elsevier España, S.L.U. This is an open access article under the CC BY-NC-ND license (<http://creativecommons.org/licenses/by-nc-nd/4.0/>).

## Introducción

El uso de los clavos de osteosíntesis fue diseñado por Martin Kirchner en 1909 y desde el año 1943 se han venido reportando migraciones de estos clavos a estructuras alejadas del sitio de implante, muchas de ellas con resultados fatales especialmente cuando comprometían estructuras del mediastino.

Muchas de las lesiones traumáticas de la cintura escapular (clavícula y omóplato) tienen que ser fijadas y estabilizadas con clavos de osteosíntesis de Steinmann y de Kirchner. Sin embargo, después de esta fijación se han reportado complicaciones poco frecuentes pero serias como son las migraciones de estos clavos a través de los tejidos hacia aorta<sup>1</sup>, arteria pulmonar<sup>2</sup>, corazón<sup>3</sup>, esófago, columna vertebral<sup>4</sup> y otras estructuras, algunas con consecuencias mortales.

La migración hacia la aorta puede tener consecuencias catastróficas por lo que es muy importante el rápido reconocimiento de esta complicación y su inmediata y cautelosa extracción.

## Caso clínico

Paciente varón de 66 años con antecedentes de luxación de hombro derecho tratada con reducción cruenta y osteosíntesis con colocación de 2 clavos de Steinmann de 3 mm. Dos meses después presentó dolor leve en hombro derecho irradiado a región esternal. Se procedió a retirar los clavos, encontrando solamente el extremo de uno de ellos. La radiografía de tórax reveló la migración del otro clavo hacia el tórax con extremo distal en área del mediastino (fig. 1). La tomografía informó: cuerpo extraño metálico cuyo extremo distal se proyecta al área y luz de aorta torácica (fig. 2).

El paciente fue operado. Se le abordó por toracotomía lateral derecha. Se observó el implante metálico libre en cavidad torácica, sin lesiones del pulmón, con extremo distal incrustado en aorta que se había introducido delante de la cara anterior del cuerpo de la vértebra, detrás del esófago y a nivel de carina (fig. 3).

En vista de que el punto de perforación era inaccesible para una sutura tipo jareta, o sutura en U con puntos de apoyo con parche antes de extraer el clavo, se procedió a retirar el implante y realizar

\* Autor para correspondencia.

Correo electrónico: [jcuslop@gmail.com](mailto:jcuslop@gmail.com) (J.J. Custodio-López).

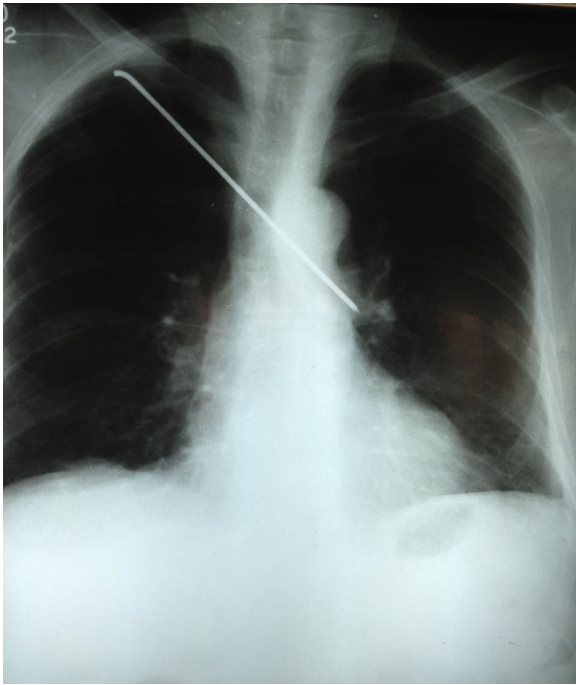


Figura 1. Ubicación del clavo de Steinmann.

inmediatamente la presión digital. Se presionó durante 20 minutos sangrando solamente 200 cc.

El paciente presentó una evolución favorable con sangrado mínimo postoperatorio. Salió de alta a los 7 días. Continuó con controles por consultorio externo. Al año la tomografía reveló una silueta aórtica normal.

### Discusión

Son varias las publicaciones sobre migraciones de los clavos de Steinmann y de Kirschner hacia las estructuras del mediastino<sup>5</sup>, algunas llegaron a tocar la aorta<sup>6</sup> y otras reportan perforaciones de esta<sup>7</sup> y que inclusive causaron la muerte. La mayoría de los reportes describen una sintomatología muy inespecífica y rara vez con un inicio aparatoso como el taponamiento cardiaco. Nuestro paciente presentó dolor leve que se irradiaba a esternón a los 2 meses postimplante, tiempo que está dentro del tiempo esperado que se ha reportado, entre 1 día a 21 años después de la fijación<sup>8</sup>.

Tan et al.<sup>9</sup> en su revisión bibliográfica informan que hasta el año 2015 se habían reportado 102 casos de migraciones de clavos a varias estructuras del mediastino. La mayoría tenía su origen en la fijación de traumatismos de la cintura escapular, 11 murieron por complicaciones cardiovasculares severas. De todos los casos, 15 pacientes presentaron perforación aórtica, algunos con taponamiento cardiaco que causó la muerte de 4 de ellos.

En todos los casos con buena evolución se reparó la perforación de la aorta con sutura en punto en U reforzado con fieltro. Daud y de Campos<sup>1</sup> reportaron un caso parecido al nuestro con perforación de

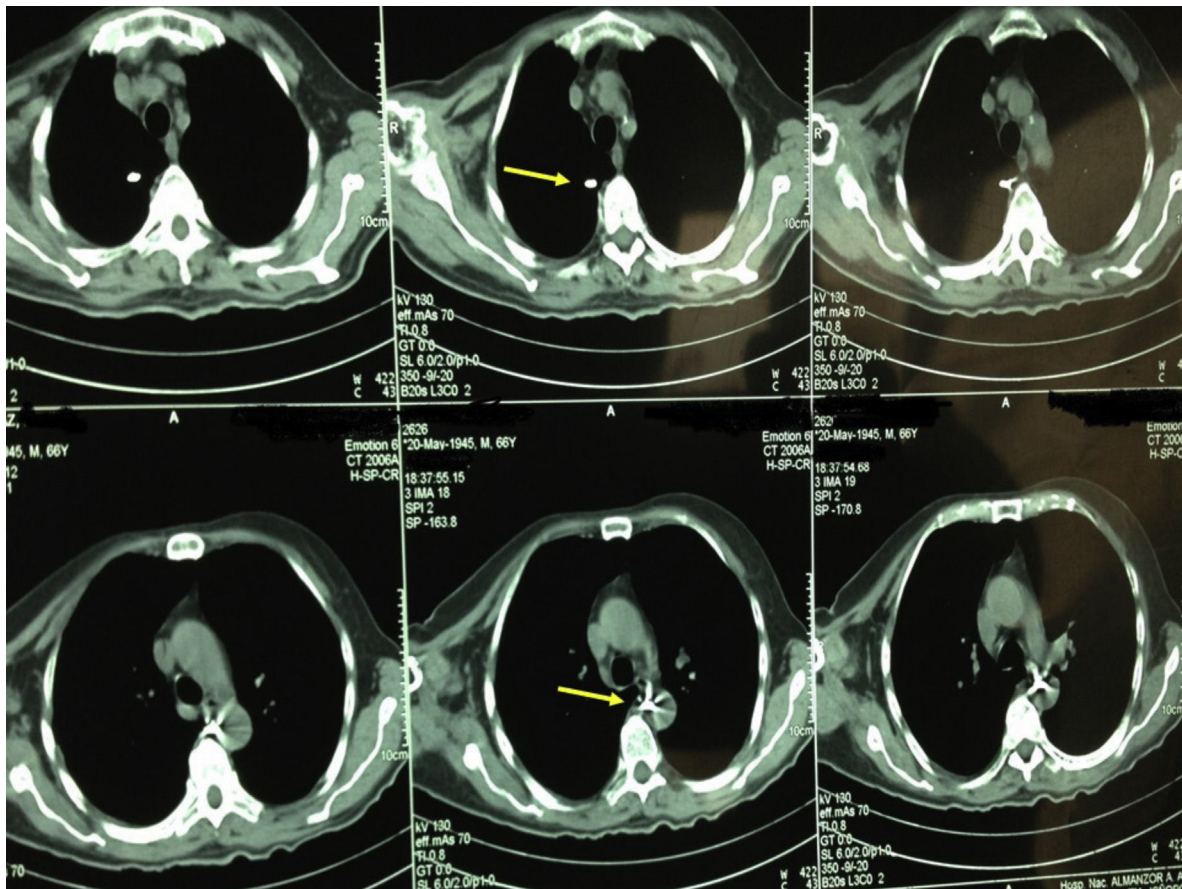


Figura 2. Identificación del clavo de Steinmann hasta la perforación de la aorta.

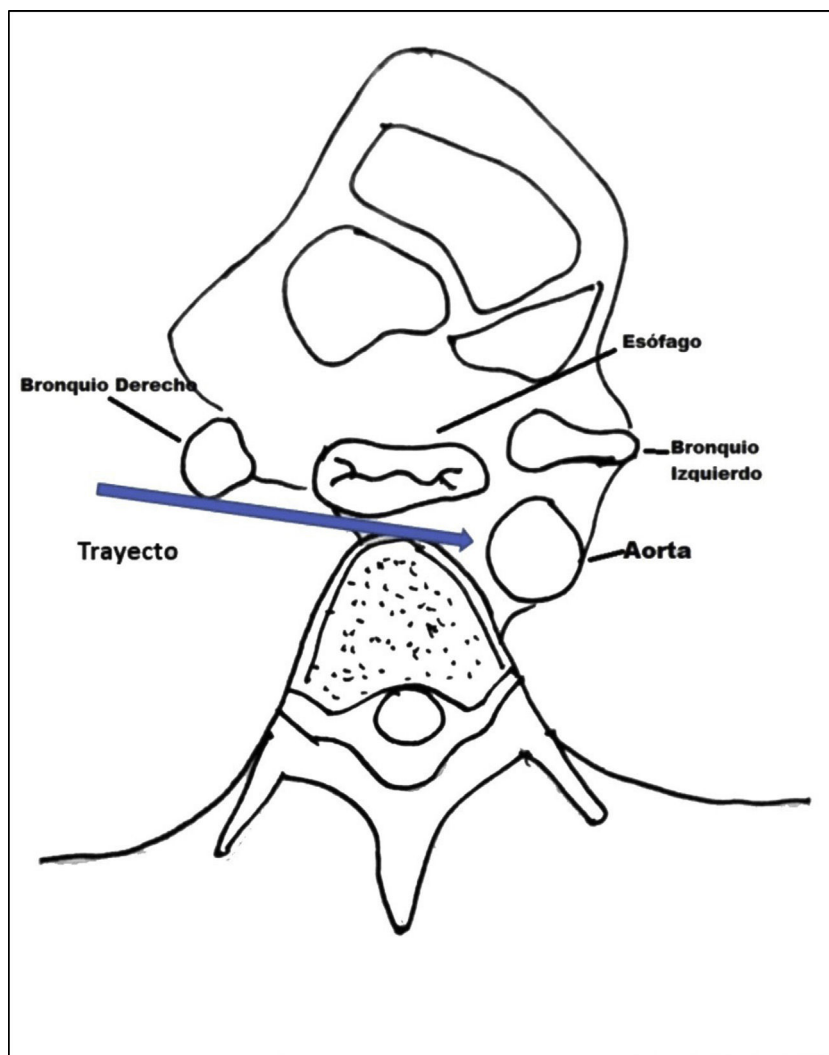


Figura 3. Trayecto del clavo de Steinmann.

la aorta ascendente que lo solucionaron con sutura en U reforzada con fieltro. Nuestro caso es el único reportado en el que se logró controlar el sangrado posterior a la retirada del clavo con la presión digital. Se tomó esta decisión en vista de lo inaccesible del punto de perforación para repararlo con sutura.

### Conclusión

La migración del clavo de osteosíntesis puede ocurrir en cualquier momento por lo que los pacientes tienen que ser evaluados frecuentemente. Una vez detectada la migración, el dispositivo tiene que ser retirado lo más pronto posible siendo la compresión digital del área de perforación una de las posibilidades para detener el sangrado.

### Consideraciones éticas

Este trabajo fue aprobado por el comité ético de nuestro hospital y se obtuvo el consentimiento informado del paciente para su publicación.

### Financiación

Ninguna.

### Conflicto de intereses

Ninguno.

### Bibliografía

1. Daud DF, de Campos MMF. Migração de fio de Kirschner transfixando artéria aorta torácica ascendente. *Brazilian J Cardiovasc Surg.* 2011;26:508–10.
2. Leonard J, Gifford R. Migration of a Kirschner wire from the clavicle into the pulmonary artery. *Am J Cardiol.* 1965;16:598–600.
3. Park SY, Kang JW, Yang DH, Lim TH. Intracardiac migration of a Kirschner wire: Case report and literature review. *Int J Cardiovasc Imaging.* 2011;27 Suppl. 1:85–8.
4. Mian MK, Nahed BV, Walcott BP, Coumans JV. Intraspinal migration of a clavicular Steinmann pin: Case report and management strategy. *J Clin Neurosci.* 2012;19:310–3.
5. Sarper A, Ürgüden M, Dertsiz L, Demircan A. Intrathoracic migration of Steinman wire. *Interact Cardiovasc Thorac Surg.* 2003;2:210–1.
6. Mozaffari M, Estfan R, Sarkar S. Intrathoracic migration of an unbent Steinmann pin. *Ann R Coll Surg Engl.* 2014;96:e21.
7. Schwartz A, Thumerel M, Delcambre F, Jougon J. Transaortic migration of a Steinman wire from the shoulder. *Eur J Cardio-Thoracic Surg.* 2011;40:517–9.
8. Lyons FA, Rockwood C. Migration of pins used in operations on the shoulder. *J Bone Jt Surg Am.* 1990;72:1262–7.
9. Tan L, Sun D-H, Yu T, Wang L, Zhu D, Li Y-H. Death due to intra-aortic migration of Kirschner wire from the clavicle. *Medicine (Baltimore).* 2016;95:e3741.