

Caso clínico

Estenosis aórtica congénita: un tratamiento a debate

Raquel Bellot*, Luis Ríos y Francisco Portela

Servicio de Cirugía Cardíaca Infantil, Hospital Materno-Infantil, Las Palmas de Gran Canaria, España



INFORMACIÓN DEL ARTÍCULO

Historia del artículo:

Recibido el 8 de octubre de 2020

Aceptado el 23 de noviembre de 2020

On-line el 5 de enero de 2021

Palabras clave:

Estenosis valvular aórtica
Valvuloplastia con balón
Valvuloplastia quirúrgica
Cardiopatías congénitas

Keywords:

Aortic valve stenosis
Balloon valvuloplasty
Surgical valvuloplasty
Congenital heart defects

RESUMEN

La estenosis valvular aórtica congénita es una cardiopatía frecuente y de largo recorrido durante la vida del paciente, sabiendo que cuando debuta en edades tempranas a menudo requerirá reintervención. Existen dos modalidades de tratamiento: la valvuloplastia percutánea con balón y la valvuloplastia quirúrgica, ambas aplicables desde el período neonatal. Los resultados desfavorables de la cirugía en las primeras series llevaron a adoptar una preferencia por el tratamiento percutáneo, que ofrecía similar manejo sobre la válvula aórtica de forma menos invasiva y con menor morbimortalidad. Sin embargo, el avance en los cuidados perioperatorios y, sobre todo, en las técnicas quirúrgicas empleadas en la actualidad ha permitido una mejoría de dichos resultados, con series recientes que muestran un beneficio del tratamiento quirúrgico sobre el percutáneo. Este beneficio se basa principalmente en la capacidad de realizar una apertura dirigida de las comisuras bajo visión directa, además de poder actuar sobre los velos. Las tasas de mortalidad actuales son comparables con ambos tratamientos, pero la mayor durabilidad de la reparación justifica aplicar un tratamiento más invasivo. El papel de la valvuloplastia percutánea seguirá siendo fundamental en grupos seleccionados de pacientes, como aquellos con disfunción ventricular.

En este artículo se describe un caso de estenosis aórtica congénita intervenida en período neonatal en nuestro centro como punto de partida para realizar una revisión de la literatura actual y abrir el debate sobre el mejor manejo de esta patología: ¿balón o bisturí?

© 2020 Sociedad Española de Cirugía Cardiovascular y Endovascular. Publicado por Elsevier España, S.L.U. Este es un artículo Open Access bajo la licencia CC BY-NC-ND (<http://creativecommons.org/licenses/by-nc-nd/4.0/>).

Congenital aortic stenosis: A treatment under debate

ABSTRACT

Congenital aortic valve stenosis is a common and long-term heart disease during the life of the patient, knowing that when it begins at an early age it will often require reoperation. There are two treatment modalities: percutaneous balloon valvuloplasty and surgical valvuloplasty, both applicable from the neonatal period. The unfavorable results of surgery in the first series led to the adoption of a preference for percutaneous treatment, which offered similar management of the aortic valve in a less invasive way and with less morbidity and mortality. However, advances in perioperative care and, above all, in surgical techniques currently used have allowed an improvement in these results, with recent series showing a benefit of surgical treatment over percutaneous treatment. This benefit is mainly based on the ability to perform a directed opening of the commissures under direct vision, in addition to being able to act on the leaflets. Current mortality rates are comparable with both treatments, but the greater durability of the repair justifies a more invasive treatment. The role of percutaneous valvuloplasty will continue to be critical in selected groups of patients, such as those with ventricular dysfunction.

This article will describe a case of congenital aortic stenosis operated on in the neonatal period in our center as a starting point for a review of the current literature and open the debate on the best management of this pathology: balloon or scalpel?

© 2020 Sociedad Española de Cirugía Cardiovascular y Endovascular. Published by Elsevier España, S.L.U. This is an open access article under the CC BY-NC-ND license (<http://creativecommons.org/licenses/by-nc-nd/4.0/>).

Introducción

La estenosis valvular aórtica congénita constituye una patología relativamente frecuente, suponiendo aproximadamente un 3-6% de

las cardiopatías congénitas. De hecho, la válvula aórtica bicúspide es la anomalía cardíaca congénita más frecuente, con una prevalencia de aproximadamente el 2% de la población¹. Su presentación en la infancia puede variar desde un curso asintomático en los casos de estenosis ligera o moderada, hasta cuadros de insuficiencia cardíaca, síncope, angina o muerte súbita en casos severos. La estenosis aórtica congénita debe considerarse una enfermedad crónica, y es frecuente que requiera múltiples intervenciones a lo largo de la vida.

* Autor para correspondencia.
Correo electrónico: bellot.r@gmail.com (R. Bellot).

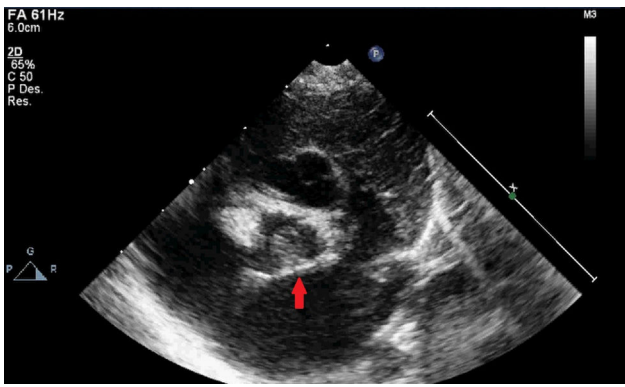


Figura 1. Anatomía valvular aórtica por imagen ecocardiográfica. Válvula funcionalmente monocúspide con única comisura con adecuada apertura a nivel posterior (flecha).

Su manejo en la infancia resulta controvertido, y existen dos opciones de tratamiento: la valvuloplastia percutánea con balón (VP) o la valvuloplastia quirúrgica (VQ), que se han considerado durante mucho tiempo equivalentes en cuanto a resultados en términos de supervivencia y tasa de reintervención². Por ello, en cada centro se ha favorecido una u otra estrategia en función de sus preferencias y de la experiencia desarrollada. Sin embargo, estudios más recientes ponen de manifiesto que los avances en la técnica quirúrgica desarrollados en las últimas dos décadas pueden proporcionar resultados superiores con el tratamiento quirúrgico^{3,4}.

La elección del tratamiento más apropiado es aún más compleja entre los neonatos. Las series clásicas de las décadas de los ochenta y noventa reportaban elevadas tasas de mortalidad con la cirugía, por lo que muchos centros adoptaron como tratamiento inicial de elección la VP. Sin embargo, las series más recientes arrojan evidencia de los buenos resultados del tratamiento quirúrgico también en este grupo de edad^{5,6}. Por ello, actualmente muchos centros han variado su preferencia hacia la VQ desde el período neonatal, como es el caso de nuestro hospital.

Se describe a continuación el caso clínico de un paciente con diagnóstico de estenosis aórtica severa en edad neonatal referido para tratamiento quirúrgico en nuestra institución.

Caso clínico

Datos preoperatorios

Recién nacido a término sin antecedentes gestacionales de interés, diagnosticado de estenosis valvular aórtica a los 2 días de vida tras auscultación de soplo cardíaco, con válvula aórtica displásica (fig. 1). En los primeros controles ecocardiográficos se describía una estenosis moderada que, sin embargo, presentó una rápida progresión en las primeras semanas de vida hasta alcanzar criterios de severidad. Se remite al paciente a nuestro centro con gradientes pico/medio por Doppler entre 96/52 mmHg y hasta 150/80 según el estudio (fig. 2), sin insuficiencia aórtica y con ventrículo izquierdo (VI) con hipertrofia concéntrica ligera y buena función sistólica. El anillo aórtico era de 7 mm, lo que representaba un Z score normal para su peso. Dada la evolución de la estenosis se decide programar la cirugía de forma preferente con el paciente en situación clínica estable.

Tratamiento quirúrgico

Con 29 días de vida y 4,4 kg de peso se realiza VQ bajo circulación extracorpórea e hipotermia ligera con cánulas en aorta

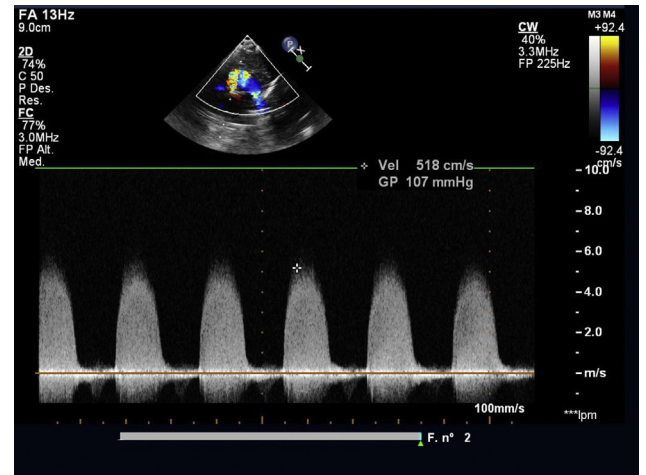


Figura 2. Gradiente pico por Doppler color a través de la válvula aórtica.

ascendente y aurícula derecha. Tras el pinzamiento aórtico se administra cardioplegia cristalóide anterógrada y se realiza aortotomía transversa. Se explora la válvula aórtica, que presenta un patrón de fusión comisural tipo 2 según la clasificación de Sievers: existe una comisura verdadera con adecuada apertura a nivel posterior, entre los velos coronario izquierdo y no coronario, y dos rafes a nivel anterior, resultando funcionalmente monocúspide. Los velos se encuentran severamente engrosados, pasando un dilatador de Hegar de tan solo 4 mm de diámetro. Se realiza apertura de los dos rafes anteriores y *shaving* de los velos no coronario y coronario izquierdo, permitiendo el paso de un dilatador Hegar de 7 mm. Se realiza cierre de la aortotomía y despinzamiento aórtico tras pinzamiento de 29 min. Se desconecta de circulación extracorpórea a los 46 min sin incidencias, con control ecocardiográfico intraoperatorio con gradiente pico de 20 mmHg y sin insuficiencia aórtica significativa.

Evolución postoperatoria

En la unidad de cuidados intensivos evoluciona sin incidencias destacables y es extubado a las 72 h del procedimiento por tendencia inicial a la hipoxemia. Se retira el soporte inotrópico con dopamina a dosis bajas en las primeras 48 h y pasa a planta el quinto día postoperatorio. Sin eventos reseñables durante su estancia en planta, salvo cuadro infeccioso de vías respiratorias altas que se maneja con pauta de amoxicilina-clavulánico oral. Es dado de alta al octavo día postoperatorio con ecocardiograma de control que muestra un gradiente pico de 40 mmHg y medio de 22, con insuficiencia excéntrica ligera y VI hipertrófico con buena función.

Seguimiento

El paciente ha continuado seguimiento cardiológico estrecho con último control realizado a los 30 meses de la intervención. Se encuentra asintomático desde el punto de vista cardiovascular, activo y con desarrollo psicomotor normal. Presenta una estenosis aórtica residual que se mantiene en grado ligero (gradientes pico y medio de 35 y 15 mmHg, respectivamente). La insuficiencia aórtica es moderada, con VI con ligera hipertrofia del tabique (5 mm) sin dilatación y con función conservada.

Discusión

A la hora de afrontar la elección del tratamiento óptimo en un paciente con estenosis aórtica congénita debemos

tener presente el recorrido de la enfermedad a lo largo del tiempo, considerando dentro de las opciones terapéuticas sus resultados no solo inmediatos, sino también a largo plazo. Se trata de una enfermedad que progresará a lo largo del tiempo independientemente de la opción de tratamiento elegida, coincidiendo todos los estudios en la alta tasa de reintervención de forma global. Por ello, cualquier tratamiento en edades tempranas de la vida debe considerarse paliativo, retrasando más que previniendo la necesidad de sucesivas intervenciones y, en última instancia, de reemplazo valvular aórtico.

El tratamiento quirúrgico de esta patología ha evolucionado de forma considerable desde el primer caso descrito por Lillehei y colaboradores en 1956. Las técnicas clásicas cerradas (dilatación por vía transapical) proporcionaban un resultado similar al obtenido de forma percutánea. Por ello, con el desarrollo de la cardiología intervencionista en la década de los noventa la cirugía quedó relegada como tratamiento de primera elección en estos pacientes. Sin embargo, las mejoras en los manejos perioperatorio y anestésico, en la protección miocárdica y principalmente en las técnicas quirúrgicas han favorecido un cambio progresivo de tendencia en las últimas dos décadas. La realización de valvuloplastias quirúrgicas abiertas mediante comisurotomía dirigida y la incorporación de técnicas de reparación más complejas (extensión de velos, resuspensión de comisuras) han permitido obtener resultados superiores a los del tratamiento percutáneo (tabla 1).

El metaanálisis y revisión de la literatura publicado por Hill et al.⁷ en 2016 comparando las dos opciones de tratamiento (VP vs VQ) abarca un total de 2.368 pacientes menores de 18 años provenientes de 20 estudios. De forma global, no se encontraron diferencias significativas en términos de supervivencia ni libertad de reemplazo valvular aórtico, pero la tasa de reintervención fue significativamente mayor en el grupo de pacientes con VP. Estos resultados se mantuvieron al analizar de forma separada el grupo de pacientes menores de 1 año. De los estudios incluidos, solo 6 estudios comparativos entre las dos técnicas son posteriores al año 2000, y las conclusiones a que llegan van desde la obtención de resultados similares con ambos tratamientos⁸ a un claro beneficio a favor de la cirugía. Entre estos últimos se encuentra el estudio publicado por Brown et al.⁴ en 2012 y actualizado posteriormente en 2020⁹, que incluye pacientes a partir de los 2 meses de edad. Sus resultados más recientes incluyen 123 pacientes con VQ y 89 con VP. No encontraron diferencias en cuanto a supervivencia y necesidad de reemplazo valvular aórtico, pero la tasa de insuficiencia aórtica moderada o severa fue mayor en el grupo sometido a VP (58,3% frente a 27,9% en el grupo quirúrgico) así como el porcentaje de reintervención a los 10 años (78,6% frente a 39,2%). Concluyen que el tratamiento quirúrgico ofrece resultados superiores, ya que el gradiente pico tras el procedimiento es significativamente menor en este grupo y los resultados son más duraderos. En la misma línea, Hochstrasser et al.¹⁰ compararon pacientes en edad pediátrica (incluyendo neonatos) sometidos a cirugía o cateterismo por estenosis aórtica congénita que requirieron reintervención posterior y pacientes que no. Tras un seguimiento medio de 14,8 años encontraron como factores predisponentes a la reintervención la VP, mayor gradiente pico sistólico residual, insuficiencia mayor que ligera posprocedimiento y mayor grosor de la pared posterior del VI previa a la intervención.

En el grupo de pacientes en edad neonatal la decisión acerca del tratamiento óptimo es aún más compleja dada la presentación clínica habitualmente más severa, que en ocasiones puede evolucionar con rapidez hacia cuadros de insuficiencia cardíaca congestiva con el cierre ductal y precisar ventilación mecánica y soporte inotrópico. Además, la asociación en muchos de estos pacientes de un mayor o menor grado de hipoplasia

de las estructuras izquierdas, no solo del anillo aórtico, hace necesaria una evaluación detallada acerca de si el manejo óptimo comprenderá la vía biventricular o univentricular (cirugía de Norwood).

La elevada tasa de mortalidad quirúrgica en estos pacientes descrita en los estudios clásicos ha favorecido que muchos centros opten por el tratamiento percutáneo como primera opción incluso hoy en día¹. Sin embargo, ya desde 2001 existen publicaciones que muestran resultados equiparables, y en estudios más recientes incluso superiores. El estudio multicéntrico publicado por McCrindle et al.² compara 110 neonatos procedentes de 18 centros sometidos a VP (82) o VQ (28). Se describe una mayor tasa de insuficiencia aórtica con la VP, pero mayor gradiente posprocedimiento con la VQ. La supervivencia ajustada fue similar en los dos grupos, siendo comparables en mortalidad y riesgo de reintervención. Los factores de riesgo de mortalidad encontrados fueron la necesidad de ventilación mecánica y un menor tamaño de las estructuras izquierdas. También en 2001 el grupo de Southampton publicaba su serie de 18 neonatos sometidos a VQ con excelentes resultados a corto y a largo plazo, sin mortalidad perioperatoria y con un fallecimiento tardío a los 14 años de la intervención. La libertad de estenosis aórtica recurrente significativa fue del 85% a los 5 años y del 77% a los 10 años, y la de insuficiencia aórtica severa o necesidad de reemplazo valvular fue del 100% a los 5 años y del 79% a los 10 años.

Estudios más recientes, como el publicado en 2013 por el grupo de Melbourne³, que incluye 67 neonatos y 56 lactantes, encuentran en el análisis multivariante la edad neonatal y la VP como factores predictivos de reestenosis y reintervención, resultados que se mantienen analizando de forma separada neonatos y lactantes. La mediana de tiempo hasta la reintervención fue de 11 meses en la VP y 5 años en la VQ. El resultado global de ambas fue satisfactorio, con una mortalidad temprana del 3% y supervivencia del 88% a los 10 años y del 80% a los 20 años. En su opinión, el retraso en la necesidad de reintervención es un beneficio que supera al riesgo actual de la cirugía. El estudio más reciente referido en exclusiva a neonatos es el de Vergnat et al.⁶, de 2019, con 51 pacientes sometidos a VP y 52 a VQ y un seguimiento medio de 11,4 años. En su estudio, la VQ obtuvo mayor reducción del gradiente y mayor tasa de supervivencia (94% frente a 88%), libertad de reoperación (66% frente a 36%) y libertad de reemplazo valvular aórtico (79% frente a 60%) a los 10 años. En su estrategia terapéutica la VP conserva un papel fundamental en los pacientes con disfunción del VI, en los que utilizan el tratamiento percutáneo inicial de forma poco agresiva y posterior VQ tras mejoría de la función ventricular.

La mejoría en los resultados del tratamiento quirúrgico se debe en buena medida a que las técnicas actuales no se limitan a la comisurotomía. Todos los grupos recalcan la importancia de trabajar sobre los velos, eliminar todo el tejido fibrótico y, cuando sea posible, restaurar una morfología tricúspide, ya que la reparación no tricúspide se asocia a mayor necesidad de reintervención⁶. En general, cuando existen uno o dos rafeles en las válvulas bicúspides se tiende a evitar su apertura para prevenir la insuficiencia aórtica significativa. En nuestro paciente, la imposibilidad de mejorar el gradiente únicamente actuando sobre los velos y la adecuada apertura de la comisura posterior nos condujo a realizar una incisión controlada de estos rafeles, con buen resultado en el seguimiento a medio plazo.

En los pacientes en edad neonatal el estado preoperatorio jugará un papel fundamental en los resultados posteriores. La necesidad de resucitación agresiva con tratamiento médico en los pacientes que lo requieran y el adecuado manejo perioperatorio son fundamentales. En nuestro caso, dada la estabilidad clínica del paciente a pesar de la rápida progresión del gradiente, fue posible realizar el procedimiento de forma preferente.

Tabla 1
Resumen de estudios comparativos entre valvuloplastia aórtica percutánea y quirúrgica

Estudio (año)	Pacientes (neonatos)		Seguimiento medio (años)		Supervivencia a 10 años		GP postintervención (mmHg)		IAo \geq moderada a 10 años		Tiempo reintervención (años)		Libertad Reintervención 10 años		Libertad SVAo 10 años	
	VP	VQ	VP	VQ	VP	VQ	VP	VQ	VP	VQ	VP	VQ	VP	VQ	VP	VQ
McCrindle et al. ² (2001)	110 (110)				72% ^a		20 (GM)	36 (GM)	18% ^b	3% ^b			48% ^a			
Brown et al. ⁴ (2012)	82	28	5,2 \pm 2,9	8,9 \pm 6,5	97%		49,5\pm16,0	25,0\pm8,8	36%	20%	2,5	8,6	53%	72%		
Siddiqui et al. ³ (2013)	158 (0)	69														
Hill et al. ⁷ (2016)	123 (67)	89	10 \pm 7		88%						11 m	5	27%	65%		
Vergnat et al. ⁶ (2019)	37	86														
Herrmann et al. ⁹ (2020)	2.368 (833)	533	11,4 \pm 7,1		88%	94%	35\pm12	26\pm11	58%	29%	3,3\pm3,3	8,2\pm5,1	23%	61%	45%	65%
	103 (103)	51														
	212 (0)	89	8,4 \pm 4,8	11,1 \pm 8,4			50,2\pm16,9	26,2\pm11,2								
	89	123														

GM: gradiente medio; GP: gradiente pico; IAo: insuficiencia aórtica; SVAo: sustitución valvular aórtica; VP: valvuloplastia percutánea; VQ: valvuloplastia quirúrgica.

^a Porcentajes a los 5 años.

^b Porcentajes de pacientes con IAo \geq moderada posprocedimiento.

Los datos en **negrita** indican valores con diferencia estadísticamente significativa entre ambos grupos.

Conclusiones

La estenosis aórtica congénita supone un desafío en cuanto a su manejo inicial, particularmente en los pacientes en edad neonatal. La mayor durabilidad de los resultados con la VQ favorece la elección de dicho tratamiento en una patología que requerirá seguimiento de por vida y en muchos casos reintervención. La mejora de las técnicas quirúrgicas y la manipulación de la válvula bajo visión directa, y por tanto de forma controlada, ofrece una ventaja clara sobre la VP, aunque esta pueda tener un papel importante en casos seleccionados como en la disfunción del VI.

Conflicto de intereses

Ninguno.

Bibliografía

1. Singh GK. Congenital aortic valve stenosis. *Children (Basel)*. 2019;6:69.
2. McCrindle BW, Blackstone EH, Williams WG, Sittiwangkul R, Spray TL, Azakie A, et al. Are outcomes of surgical versus transcatheter balloon valvotomy equivalent in neonatal critical aortic stenosis? *Circulation*. 2001;104 12 Suppl 1:I-152–8.
3. Siddiqui J, Brizard CP, Galati JC, Iyengar AJ, Hutchinson D, Konstantinov IE, et al. Surgical valvotomy and repair for neonatal and infant congenital aortic stenosis achieves better results than interventional catheterization. *J Am Coll Cardiol*. 2013;62:2134–40.
4. Brown JW, Rodefeld MD, Ruzmetov M, Eltayeb O, Yurdakok O, Turrentine MW. Surgical valvuloplasty versus balloon aortic dilation for congenital aortic stenosis: Are evidence-based outcomes relevant? *Ann Thorac Surg*. 2012;94:146–55.
5. Alexiou C, Langley SM, Dalrymple-Hay MJR, Salmon AP, Keeton BR, Haw MP, et al. Open commissurotomy for critical isolated aortic stenosis in neonates. *Ann Thorac Surg*. 2001;71:489–93.
6. Vergnat M, Asfour B, Arenz C, Suchowerskyj P, Bierbach B, Schindler E, et al. Aortic stenosis of the neonate: A single-center experience. *J Thorac Cardiovasc Surg*. 2019;157:318–26.
7. Hill GD, Ginde S, Rios R, Frommelt PC, Hill KD. Surgical valvotomy versus balloon valvuloplasty for congenital aortic valve stenosis: A systematic review and meta-analysis. *J Am Heart Assoc*. 2016;5:e003931.
8. Prijic SM, Vukomanovic VA, Stajevic MS, Bjelakovic BB, Zdravkovic MD, Sehic IN, et al. Balloon dilation and surgical valvotomy comparison in non-critical congenital aortic valve stenosis. *Pediatr Cardiol*. 2015;36:616–24.
9. Herrmann JL, Clark AJ, Colgate C, Rodefeld MD, Hoyer MH, Turrentine MW, et al. Surgical valvuloplasty versus balloon dilation for congenital aortic stenosis in pediatric patients. *World J Pediatr Congenit Heart Surg*. 2020;11:444–51.
10. Hochstrasser L, Ruchat P, Sekarski N, Hurni M, von Segesser LK. Long-term outcome of congenital aortic valve stenosis: Predictors of reintervention. *Cardiol Young*. 2015;25:893–902.