

Caso clínico

Serie de casos de raras complicaciones relacionadas con dispositivos de cierre de foramen oval permeable



Carlos Domínguez-Massa*, Paulina M. Briz-Echeverría, Iván Martín-González, José A. Rincón-Almanza, Javier Sirgo-González y Juan B. Martínez-León

Servicio de Cirugía Cardiovascular, Hospital Universitario y Politécnico La Fe, Valencia, España

INFORMACIÓN DEL ARTÍCULO

Historia del artículo:

Recibido el 28 de septiembre de 2021

Aceptado el 20 de noviembre de 2021

On-line el 23 de diciembre de 2021

Palabras clave:

Foramen oval

Dispositivo intracardiaco

Endocarditis

Derrame pericárdico

RESUMEN

El foramen oval permeable presenta una incidencia del 25% en adultos y la mayoría se descubre de manera incidental. Existe controversia sobre las indicaciones de su cierre, justificándose el cierre percutáneo con el uso de dispositivos, dada la baja complejidad del procedimiento y la baja incidencia de complicaciones. Las complicaciones a largo plazo de los dispositivos utilizados no son bien conocidas, habiéndose descrito la mayoría en la literatura a través de casos clínicos. Se describen tres casos clínicos de complicaciones atípicas sobre dispositivos de cierre de foramen oval permeable: una endocarditis tardía, una endocarditis temprana y una erosión del techo de la aurícula. Es imprescindible el seguimiento a largo plazo de los pacientes con dispositivos intracardiacos, ya que existe una tasa de complicaciones a largo plazo que, a pesar de ser baja, conlleva una morbimortalidad asociada considerable.

© 2021 Sociedad Española de Cirugía Cardiovascular y Endovascular. Publicado por Elsevier España, S.L.U. Este es un artículo Open Access bajo la licencia CC BY-NC-ND (<http://creativecommons.org/licenses/by-nc-nd/4.0/>).

Case series of rare complications related to patent foramen ovale closure devices

ABSTRACT

Patent foramen ovale has an incidence of up to 25% in adults. Most cases are discovered incidentally and indications for closure are controversial. Percutaneous closure with the aid of devices is justified due to the low complexity of the procedure and the low incidence of complications. The long-term complications of the devices used are not well known and most have been described in the literature through clinical cases. We present three case reports of atypical complications of patent foramen ovale closure devices: late-onset infective endocarditis, early-onset infective endocarditis and atrial roof erosion. Long-term follow-up of patients with intracardiac devices is essential since there is a long-term complication rate that, despite being low, carries considerable associated morbidity and mortality.

© 2021 Sociedad Española de Cirugía Cardiovascular y Endovascular. Published by Elsevier España, S.L.U. This is an open access article under the CC BY-NC-ND license (<http://creativecommons.org/licenses/by-nc-nd/4.0/>).

Keywords:

Foramen ovale

Intracardiac device

Endocarditis

Pericardial effusion

Introducción

El foramen oval permeable (FOP) es consecuencia de la fusión incompleta del *septum primum* y *secundum* tras el nacimiento. Presenta una incidencia del 25% en adultos y la mayoría se descubre de manera incidental^{1,2}. Existe controversia sobre las indicaciones de su cierre por su relación con entidades como el ictus criptogénico y la migraña, sobre todo cuando se asocia a aneurismas del septo interauricular, hiper movilidad del mismo o en tamaño mayor o igual a 2 mm. Se justifica el cierre percutáneo con el uso de dispositivos dada la baja complejidad del procedimiento y la baja incidencia a priori de complicaciones (<1%)¹⁻³. A pesar de ello, las complicaciones a largo plazo de los dispositivos utilizados no son bien

conocidas, habiéndose descrito la mayoría en la literatura a través de casos clínicos, requiriendo, en muchas ocasiones, de una cirugía con circulación extracorpórea para extracción del dispositivo, con un aumento de morbimortalidad considerable^{4,5}.

Caso clínico 1

Se presenta un caso clínico de un hombre de 52 años con antecedentes de hipertensión arterial, hipercolesterolemia, migraña y adenocarcinoma de colon intervenido libre de enfermedad. Se detectó un FOP como estudio etiológico de un ictus isquémico en territorio de la arteria cerebral media derecha, llevándose a cabo su cierre percutáneo por vía venosa femoral con un dispositivo de 24 mm, sin complicaciones. Tres años después, el paciente presentó un síndrome febril con hemocultivos positivos para *Staphylococcus aureus* metilín-sensible, por lo que se inició tratamiento con cloxacilina y daptomicina. En la ecocardiografía transtorácica no se

* Autor para correspondencia.

Correo electrónico: dominguez.massa@gmail.com (C. Domínguez-Massa).

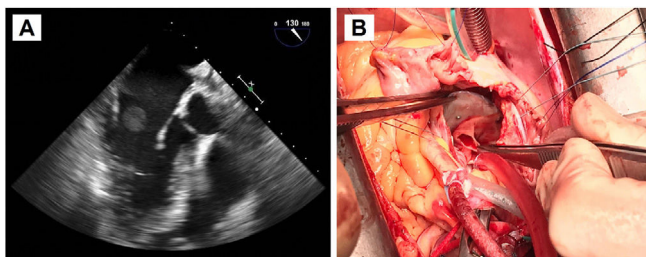


Figura 1. A: Ecocardiografía transefágica preoperatoria. Se aprecia la masa de gran tamaño anclada al dispositivo de cierre de FOP, en la vertiente auricular izquierda, que protruye hacia la válvula mitral. B: Fotografía del campo quirúrgico. Atriotomía derecha para acceso al septo interauricular donde se encuentra anclado el dispositivo de cierre de FOP, con endotelización incompleta. Resección del dispositivo objetivándose en la vertiente auricular izquierda un absceso adherido.

apreciaron hallazgos patológicos, pero en la ecocardiografía transefágica se objetivó una masa móvil de gran tamaño anclada a la vertiente auricular izquierda del dispositivo de cierre de FOP, con protrusión hacia la válvula mitral, compatible en ese contexto con vegetación endocardítica (fig. 1A). Se decidió cirugía urgente por el gran tamaño de la masa, bajo circulación extracorpórea y con pinzado aórtico. Se procedió a la resección del dispositivo de cierre de FOP que presentaba un absceso adherido en la vertiente auricular izquierda. Existía una endotelización incompleta del mismo (fig. 1B). Posteriormente, se reconstruyó el septo interauricular con parche de pericardio heterólogo. La evolución postoperatoria del paciente fue satisfactoria, terminando antibioterapia ambulatoria¹.

Caso clínico 2

Hombre que 17 años de edad con antecedente de resección de teratoma pineal hace siete años. Presentaba una recidiva del

teratoma pineal, detectándose en el estudio preoperatorio un FOP. Se decidió cierre del mismo de forma percutánea por vía venosa femoral con un dispositivo de 20 mm, sin complicaciones, para evitar embolismos paradójicos ante necesidad de reintervención neuroquirúrgica por craneotomía suboccipital en posición de sedestación. Seis meses después del implante del dispositivo y un mes y medio tras la resección del teratoma recidivado, con estudio oncológico libre de enfermedad, presentó un síndrome febril con hemocultivos positivos para *Staphylococcus aureus* meticilín-sensible, iniciándose tratamiento con cloxacilina y daptomicina. No se encontraron hallazgos en la ecocardiografía transtorácica, excepto una insuficiencia tricúspide ligera-moderada no presente previamente al implante del dispositivo, pero se evidenció en la ecocardiografía transefágica una masa filamentosa móvil, de 1,9 cm, adherida al disco de aurícula derecha del dispositivo de cierre de FOP, próxima a la desembocadura de la vena cava superior, compatible con vegetación sobre el dispositivo (fig. 2A). Dado el tamaño de la vegetación y el germen identificado, se decidió cirugía urgente.

Bajo circulación extracorpórea y pinzado aórtico, se retiró el dispositivo con la vegetación anclada a la cara auricular derecha, requiriendo la reconstrucción del septo interauricular con parche de pericardio heterólogo (fig. 2B). Como habitualmente se hace, la cirugía se realizó bajo monitorización con ecocardiografía transefágica, con resultado postoperatorio sin valvulopatías y con buena función biventricular, sin cortocircuito residual. No obstante, posteriormente se evidenció en la ecocardiografía transtorácica de control una insuficiencia tricúspide libre producida por falta de movilidad de los tres velos, de forma prácticamente simétrica, sin alteración estructural de los mismos, aparentando de funcional, pero sin asociar disfunción ni dilatación ventricular derecha significativa, ni otra alteración. El paciente se encontraba completamente asintomático, por lo que tras tres días de tratamiento depleitivo, se repitió el estudio. Se encontró la insuficiencia tricúspide ligera-moderada como preoperatoriamente, con discreta disminución del

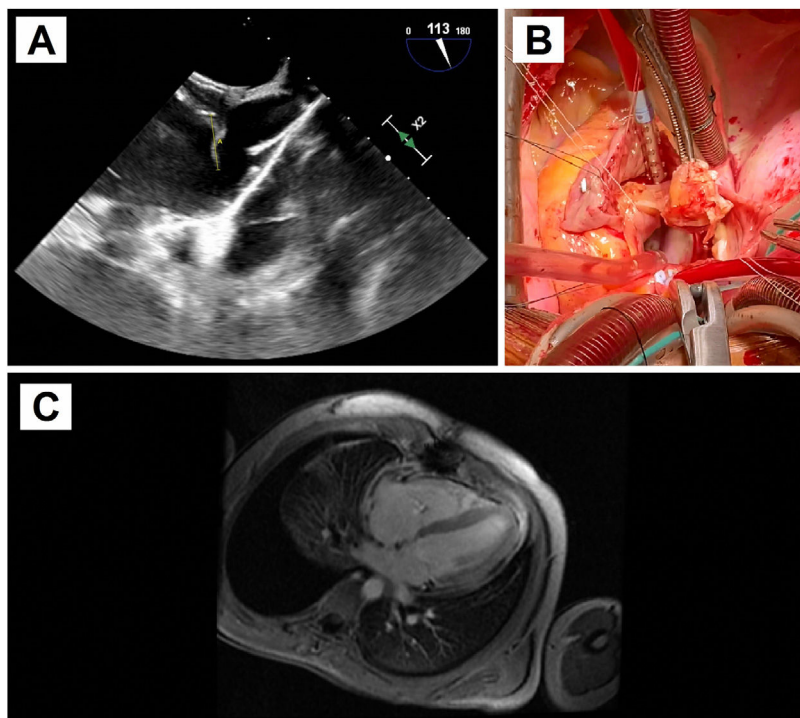


Figura 2. A: Ecocardiografía transefágica preoperatoria. Se evidencia una masa filamentosa móvil adherida al disco de aurícula derecha del dispositivo de cierre de FOP, próxima a la desembocadura de la vena cava superior, compatible con vegetación sobre el dispositivo. B: Fotografía del campo quirúrgico. Atriotomía derecha para acceso al septo interauricular donde se encuentra anclado el dispositivo de cierre de FOP, con endotelización completa. Resección del dispositivo objetivándose en la vertiente auricular derecha la vegetación filamentosa. C: Resonancia magnética cardíaca postoperatoria. Se aprecia el engrosamiento pericárdico sobre pared ventricular con captación de contraste sugestiva de inflamación.

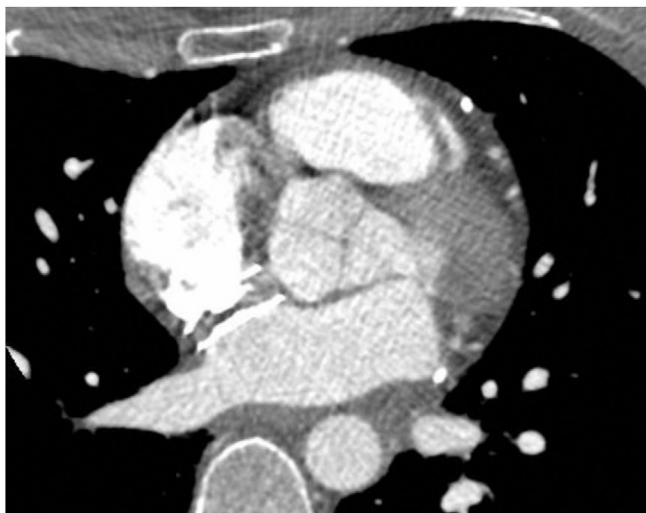


Figura 3. Tomografía computarizada preoperatoria tras drenaje del derrame pericárdico. El dispositivo de cierre de FOP contacta íntimamente, a 1-2 mm, con la pared aórtica, con el techo de la aurícula izquierda y la entrada de la vena cava superior a la aurícula derecha, pero sin identificar claramente punto de solución de continuidad de la pared cardíaca.

diámetro ventricular derecho, pareciendo por tanto relacionado a sobrecarga de volumen en el postoperatorio inmediato.

Evolución posterior satisfactoria. Sin embargo, reingresó tras finalizar tratamiento antibiótico ambulatorio por disnea a moderados esfuerzos con derrame pleural derecho que requirió toracocentesis. Presentaba elevación de marcadores analíticos inflamatorios y se evidenciaba nuevamente aumento de la insuficiencia tricúspide asociado a desplazamiento septal inspiratorio secundario a posible fisiología constrictiva, sin dilatación de la vena cava inferior. Se completó estudio con resonancia magnética cardíaca, que objetivó derrame pericárdico ligero global y engrosamiento pericárdico con captación de contraste, sugestivo de pericarditis constrictiva inflamatoria posquirúrgica (fig. 2C). Los hemocultivos fueron negativos. Se inició tratamiento antiinflamatorio con excelente respuesta clínica y de marcadores analíticos, por lo que junto a la captación de contraste pericárdico como predictor de buena respuesta, se manejó de forma conservadora, pendiente de evaluar evolución a largo plazo⁶.

Caso clínico 3

Por último, se describe el caso de una mujer de 40 años, con antecedente de ictus isquémico hacía dos años, sin secuelas, siendo diagnosticada de FOP y realizándose su cierre por vía percutánea venosa femoral con dispositivo de 24 mm. Presentó dolor torácico opresivo asociado a disnea, junto con hipotensión, evidenciándose en la ecocardiografía taponamiento cardíaco, que requirió pericardiocentesis con salida de unos 250 mL de contenido hemático. Se completó el estudio con tomografía computarizada, que objetivaba la aorta de calibre normal y descartaba síndrome aórtico agudo. El dispositivo de cierre de FOP contactaba íntimamente, a 1-2 mm, con la pared aórtica, con el techo de la aurícula izquierda y la entrada de la vena cava superior a la aurícula derecha, pero sin identificar claramente punto de solución de continuidad de la pared cardíaca (fig. 3). También se realizó ecocardiografía transesofágica, con ausencia de flujo a través del dispositivo o cámaras cardíacas. Tras discutir el caso en sesión multidisciplinar, se decidió retirada quirúrgica del dispositivo de cierre de FOP. No se encontró zona sangrante de las cavidades cardíacas, pero sí se habían establecido adherencias en el techo de la aurícula izquierda como consecuencia de posible erosión de la misma por el dispositivo. Se retiró el dispositivo y

se realizó la reconstrucción del septo interauricular con parche de pericardio heterólogo. La evolución postoperatoria transcurrió sin incidencias.

Discusión

Se justifica el cierre percutáneo del FOP con el uso de dispositivos, dada la baja complejidad del procedimiento y la baja incidencia de complicaciones¹⁻³. Menos del 1% de dispositivos de cierre de FOP implantados de forma percutánea requiere su retirada. Las indicaciones para la extracción de dispositivos incluyen, de mayor a menor frecuencia, la reacción alérgica al níquel que habitualmente es infradiagnosticada y puede manifestarse como dolor torácico, la presencia de cortocircuito residual, la trombosis y la perforación. También puede darse dolor torácico por otras causas no explicadas, deformación o malposición del dispositivo, embolización y, raramente, la endocarditis del dispositivo⁵.

La endocarditis infecciosa es una complicación excepcional del cierre percutáneo de FOP. Respecto a todos los dispositivos intracardiacos, solo se ha descrito en el 4-8%, mientras que el riesgo llega al 20% en válvula protésicas¹. Está recomendada la profilaxis antibiótica ante procedimientos dentales que supongan manipulación de la región gingival o periapical del diente, así como perforación de la mucosa oral, pero solo tras los seis primeros meses del implante del dispositivo si no queda cortocircuito residual. Es una enfermedad mortal, asociada con una morbilidad significativa, que se manifiesta de forma heterogénea, según el órgano involucrado, la cardiopatía subyacente, el microorganismo implicado y la presencia de complicaciones^{1,7}. Lo más habitual dentro de la escasa literatura al respecto, es que sea una complicación tardía tras el implante del dispositivo, como en el caso clínico 1, siendo raro los primeros meses tras el implante como se describe en el caso clínico 2. Suele requerir la ecocardiografía transesofágica para evidenciar las lesiones endocárdicas ante la sospecha con hemocultivos positivos, y los pilares del tratamiento son la antibioterapia habitualmente durante seis semanas y la resección del dispositivo. Como existía en el caso clínico 1, se ha asociado a la endotelización incompleta del dispositivo, al igual que la trombosis^{7,8}.

El derrame pericárdico tardío también es una complicación atípica tras el implante del dispositivo de cierre de FOP. Se da más frecuentemente de forma precoz, a las 12-96 h tras el implante, siendo raro de forma tardía y pudiendo asociarse a dolor torácico, como en el caso clínico 3^{4,5,9,10}. Habitualmente, es consecuencia de la erosión de la pared cardíaca, a pesar de no poder identificarse correctamente en las pruebas de imagen por el sellado que produce el dispositivo⁹. La zona de erosión puede ser la aurícula o la aorta, siendo lo más frecuente la aurícula izquierda. Podría estar relacionado con el tamaño y el tiempo desde el implante o podría existir una susceptibilidad individual⁴. Existen unos predictores ecocardiográficos de erosión del dispositivo: inclinación de la pared libre auricular hacia el seno transversal, anclaje de los discos entre la pared posterior y la aorta, y evidentemente la presencia de derrame pericárdico. Para prevenir la erosión del dispositivo, es importante evitar su sobredimensionado¹⁰.

Por otra parte, se ha encontrado que estos dispositivos pueden producir un aumento de las insuficiencias valvulares hasta seis meses tras su implante. Esto se explica por la alteración en las cámaras cardíacas que puede producir el dispositivo de cierre de FOP, desarrollando nuevas insuficiencias o empeorando las previas hasta en el 50% de los casos². Esta es una de las posibles explicaciones a la insuficiencia valvular detectada en el caso clínico 2. En conclusión, es imprescindible el seguimiento a largo plazo de los pacientes con dispositivos intracardiacos, ya que existe una tasa de complicaciones a largo plazo que, a pesar de ser baja, conllevan una morbimortalidad asociada considerable. Además, dado el aumento

de los procedimientos endovasculares, los procedimientos invasivos realizados y las comorbilidades de los pacientes, es probable que aumenten las complicaciones descritas.

Consideraciones éticas

Aprobado por el Comité de Ética de la Investigación con Medicamentos del Hospital Universitario y Politécnico La Fe.

Financiación

Este trabajo no ha recibido ningún tipo de financiación.

Conflicto de intereses

Los autores declaran que no tienen intereses económicos en competencia o relaciones personales conocidas que puedan haber influido en el trabajo informado en este documento.

Bibliografía

1. Briz Echeverría PM, Domínguez-Massa C, Viñals Larruga B, Sánchez Martínez JC, Arnau Vives MA, Martínez-León J. Complicación atípica sobre dispositivo de cierre de foramen oval permeable en un adulto: endocarditis infecciosa tardía. *Cir Cardiovasc*. 2021;28:184–6.
2. Krasniqi N, Roth J, Siegrist PT, Toggwiler S, Gruner C, Greutmann M, et al. Percutaneous closure of patent foramen ovale and valvular function – effect of the amplatzer occlude. *J Invasive Cardiol*. 2012;24:274–7.
3. Lee PH, Song JK, Kim JS, Heo R, Lee S, Kim DH, et al. Cryptogenic stroke and high-risk patent foramen ovale: the DEFENSE-PFO trial. *J Am Coll Cardiol*. 2018;71:2335–42.
4. DiBardino DJ, Mayer JE Jr. Continued controversy regarding adverse events after Amplatzer septal device closure: mass hysteria or tip of the iceberg? *J Thorac Cardiovasc Surg*. 2011;142:222–3.
5. Verma SK, Tobis JM. Explantation of patent foramen ovale closure devices: a multicenter survey. *JACC Cardiovasc Interv*. 2011;4:579–85.
6. Adler Y, Charron P, Imazio M, Badano L, Barón-Esquivias G, Bogaert J, et al. 2015 ESC Guidelines for the diagnosis and management of pericardial diseases: The Task Force for the Diagnosis and Management of Pericardial Diseases of the European Society of Cardiology (ESC) Endorsed by: The European Association for Cardio-Thoracic Surgery (EACTS). *Eur Heart J*. 2015;36:2921–64.
7. Amedro P, Soulatges C, Fraisse A. Infective endocarditis after device closure of atrial septal defects: case report and review of the literature. *Catheter Cardiovasc Interv*. 2017;89:324–34.
8. Sharma GK, Samoon QA, Abbasi T, Tripathi A, Kumar A, Dasgupta A, et al. Infective endocarditis of a completely endothelialized CardioSEAL patent foramen ovale closure device – Extremely rare entity. *Circ J*. 2017;81:1373–4.
9. Christen T, Mach F, Didier D, Kalangos A, Verin V, Trindate PT. Late cardiac tamponade after percutaneous closure of a patent foramen ovale. *Eur J Echocardiogr*. 2005;6:465–9.
10. Amin Z. Echocardiographic predictors of cardiac erosion after Amplatzer septal occlude placement. *Catheter Cardiovasc Interv*. 2014;83:84–92.