

Original

# Experiencia de un centro en el reemplazo percutáneo de la válvula mitral mediante el dispositivo Tendyne™



Lourdes Montero-Cruces\*, Francisco J. Cobiella-Carnicer, Manuel Carnero-Alcázar, Daniel Pérez-Camargo, Paula Campelos Fernández y Luis C. Maroto-Castellanos

Servicio de Cirugía Cardiovascular, Hospital Clínico San Carlos, Madrid, España

## INFORMACIÓN DEL ARTÍCULO

### Historia del artículo:

Recibido el 1 de junio de 2022

Aceptado el 30 de junio de 2022

On-line el 29 de julio de 2022

### Palabras clave:

Transcatéter

Valvulopatía mitral

Prótesis mitral

## R E S U M E N

**Introducción y objetivos:** El reemplazo valvular mitral transcáteter (TMVR) es un tratamiento alternativo para pacientes de alto riesgo quirúrgico con valvulopatía mitral severa sintomática no candidatos a otras técnicas percutáneas. La prótesis Tendyne™ (Abbott Vascular, EE. UU.) es una prótesis autoexpandible, repositionable y recuperable de pericardio porcino, que se implanta vía transapical. El objetivo de nuestro estudio es presentar nuestra experiencia inicial en el implante de la prótesis Tendyne™.

**Material y métodos:** Se analizaron retrospectivamente todos los pacientes sometidos a reemplazo valvular mitral transcáteter por una prótesis Tendyne™ desde diciembre 2020. Se describen las características basales, intraoperatorias y postoperatorias. Se analizó el ecocardiograma preoperatorio, en el postoperatorio inmediato y al mes postoperatorio.

**Resultados:** Se han realizado en nuestro centro 10 reemplazos de la válvula mitral vía transcáteter por una prótesis Tendyne™. El 40% (n=4) de los pacientes eran varones con una mediana de edad de 79,1 (IQR: 76,4-81). La mediana del EuroSCORE II fue del 4,8 (IQR: 2,8-6,9)%. Las etiologías más frecuentes fueron reumática 33,3% (n=3) y degenerativa 33,3% (n=3). Ningún paciente tuvo que ser reconvertido. Un paciente falleció en el postoperatorio inmediato por un ACV. En el ecocardiograma realizado al mes postoperatorio no se detectó en ningún paciente *leaks* periprotésicos, trombosis protésica ni obstrucción TSVI. El 100% de los pacientes presentaba durante el seguimiento una IM menor o igual a I/IV. La mediana del gradiente medio transprotésico al alta fue de 4,1 (IQR: 3,7-5,2) mmHg y al mes postoperatorio de 4,1 (IQR: 2,3-5,6) mmHg.

**Conclusiones:** El reemplazo valvular mitral transcáteter con la prótesis Tendyne™ es una alternativa terapéutica segura y eficaz en pacientes con riesgo quirúrgico alto o prohibitivo y valvulopatía mitral sintomática.

© 2022 Sociedad Española de Cirugía Cardiovascular y Endovascular. Publicado por Elsevier España, S.L.U. Este es un artículo Open Access bajo la licencia CC BY-NC-ND (<http://creativecommons.org/licenses/by-nc-nd/4.0/>).

## Single centre experience in transcatheter mitral valve replacement using the Tendyne™ device

### A B S T R A C T

**Introduction and objectives:** Transcatheter mitral valve replacement (TMVR) is an alternative treatment for high-risk surgical patients with severe symptomatic mitral valve disease who are not candidates for other percutaneous techniques. The Tendyne™ prosthesis (Abbott Vascular, USA) is a self-expanding, repositionable, and recoverable porcine pericardium prosthesis, which is implanted transapically. The objective of our study is to present our initial experience in the implantation of the Tendyne™ prosthesis.

**Material and methods:** All patients undergoing transcatheter mitral valve replacement with a Tendyne™ prosthesis since december 2020 were retrospectively analyzed. Baseline, intraoperative, and postoperative characteristics were described. The preoperative, immediate postoperative and one-month postoperative echocardiogram were analyzed.

**Results:** Ten transcatheter mitral valve replacements have been performed in our center with a Tendyne™ prosthesis. 40% (n=4) of the patients were male with a median age of 79.1 (IQR 76.4-81). The median of the EuroScore II was 4.8 (IQR 2.8-6.9) %. The most frequent etiologies were rheumatic 33.3% (n=3) and degenerative 33.3% (n=3). No patient had to be reconverted. One patient died in the immediate postoperative period due to stroke. The echocardiogram performed one month after surgery did not detect periprosthetic leaks, prosthetic thrombosis, or LVOT obstruction in any patient. During follow-up, 100% of the patients presented an MR less than or equal to I/IV. The median transprosthetic mean gradient at discharge was 4.1 (IQR 3.7-5.2) mmHg and 4.1 (IQR 2.3-5.6) mmHg one month postoperatively.

### Keywords:

Transcatheter

Mitral valve disease

Mitral valve prosthesis

\* Autor para correspondencia.

Correo electrónico: [l.monterocr@gmail.com](mailto:l.monterocr@gmail.com) (L. Montero-Cruces).

**Conclusions:** Transcatheter mitral valve replacement with the Tendyne™ prosthesis is a safe and effective therapeutic alternative in patients with high or prohibitive surgical risk and symptomatic mitral valve disease.

© 2022 Sociedad Española de Cirugía Cardiovascular y Endovascular. Published by Elsevier España, S.L.U. This is an open access article under the CC BY-NC-ND license (<http://creativecommons.org/licenses/by-nc-nd/4.0/>).


## Introducción

La insuficiencia mitral es la segunda valvulopatía más frecuente en Europa. La afectación de la válvula mitral puede ser primaria por afectación orgánica de la misma o secundaria (funcional), la cual se debe al remodelado del ventrículo izquierdo. El reemplazo de la válvula mitral por una prótesis transcatóter (TMVR) surge como alternativa de tratamiento para los pacientes que presentan insuficiencia mitral severa sintomática y riesgo quirúrgico alto o prohibitivo, que además no son candidatos para otro tratamiento percutáneo<sup>1,2</sup>. Aunque la mayoría de los pacientes de elevado riesgo quirúrgico son candidatos a reparación borde a borde transcatóter con MitraClip®, hay un número considerable de pacientes con características anatómicas no favorables, en los cuáles podría considerarse el implante de una prótesis mitral transcatóter<sup>3–5</sup>.

El implante de prótesis mitrales transcatóter plantea mayores desafíos si lo comparamos con la válvula aórtica, debido principalmente a la anatomía de la válvula mitral que no es completamente circular, tiene una forma dinámica, está sometida a altas presiones, y además hay que tener en cuenta la complejidad del aparato subvalvular. Como resultado, las prótesis mitrales transcatóter deben soportar la presión dinámica y el flujo que se produce en el ventrículo izquierdo durante la sístole y la diástole, por lo que deben tener un diseño específico con un sistema de anclaje para evitar la migración de la prótesis. Aún así numerosos dispositivos para TMVR están en desarrollo en diferentes etapas de investigación<sup>6,7</sup>.

La prótesis Tendyne™ (Abbott Vascular, EE. UU.), es una prótesis biológica de pericardio porcino autoexpandible formada por 2 stents de nítol que tiene la característica de ser recuperable y reposicionable (fig. 1). El marco interno es circular, mientras que el externo se trata de un marco contorneado en forma de D para adaptarse al anillo mitral. Presenta una correa de anclaje apical de polietileno que descansa sobre una almohadilla apical para mantener la estabilidad y aminorar el riesgo de embolización o migración de la prótesis. Está diseñada para un implante transapical sin circulación extracorpórea, y obtuvo su clasificación CE en 2020. La prótesis Tendyne™ está disponible en varios tamaños y hay disponibles 2 alturas de sellado: «SP» perfil estándar y «LP» perfil bajo. La planificación preoperatoria, así como la cuidadosa selección de los pacientes son claves para realizar el procedimiento con éxito<sup>8,9</sup>.

El objetivo de nuestro estudio fue presentar nuestra experiencia inicial en el implante de la prótesis Tendyne™ en nuestro centro.



**Figura 1.** Prótesis mitral transcatóter Tendyne™. Fuente: recuperado de Tendyne™ Transcatheter mitral valve replacement. Abbott. Disponible en: <https://www.structuralheart.abbott/int/products/transcatheter-mitral-valve-repair/tendyne-tmvr> [consultado 22 May 2022].

## Material y métodos

Se analizaron retrospectivamente todos los pacientes sometidos a reemplazo valvular mitral transcatóter por una prótesis Tendyne™ desde diciembre de 2020 en nuestro centro. Los pacientes fueron evaluados en un Heart Team formado por cirujanos cardíacos, cardiólogos clínicos e intervencionistas. Todos los pacientes incluidos fueron considerados de riesgo quirúrgico alto o prohibitivo, y rechazados para cirugía convencional y/o implante de MitraClip®. En todos los pacientes se realizó como estudio preoperatorio una TC cardíaca con contraste multifase sincronizado y un ecocardiograma transesofágico. Todas las pruebas de imagen fueron evaluadas de forma independiente en un laboratorio central, y en algunos pacientes se consideró un uso compasivo de la misma. Se realizó *screening* para Tendyne™ en 30 pacientes, de los cuáles 10 fueron candidatos para el implante. La mayoría de los pacientes rechazados presentaban ventrículos de pequeño diámetro con riesgo de obstrucción del TSVI.

Se analizaron las características basales, intraoperatorias y postoperatorias. Se analizó el ecocardiograma preoperatorio, al postoperatorio inmediato y al mes postoperatorio.

Las características basales preoperatorias, intraoperatorias y postoperatorias se extrajeron de la base de datos de nuestro servicio. La mortalidad se obtuvo del Índice Nacional de Defunciones (INDEF). El estudio fue aprobado por el comité ético del hospital, y se obtuvo el consentimiento informado de todos los pacientes.

Las intervenciones se realizaron bajo anestesia general mediante una minitoracotomía anterolateral izquierda de unos 4 cm en el 5.º espacio intercostal. Todo el procedimiento es monitorizado mediante ecocardiografía transesofágica y fluoroscopia. El implante se realiza sin circulación extracorpórea. La elección del punto de acceso apical se define preoperatoriamente con las pruebas de imagen, y se confirma en quirófano por el «Finger test». La válvula se implanta a través del ápex con introductor de 34 Fr (fig. 2).

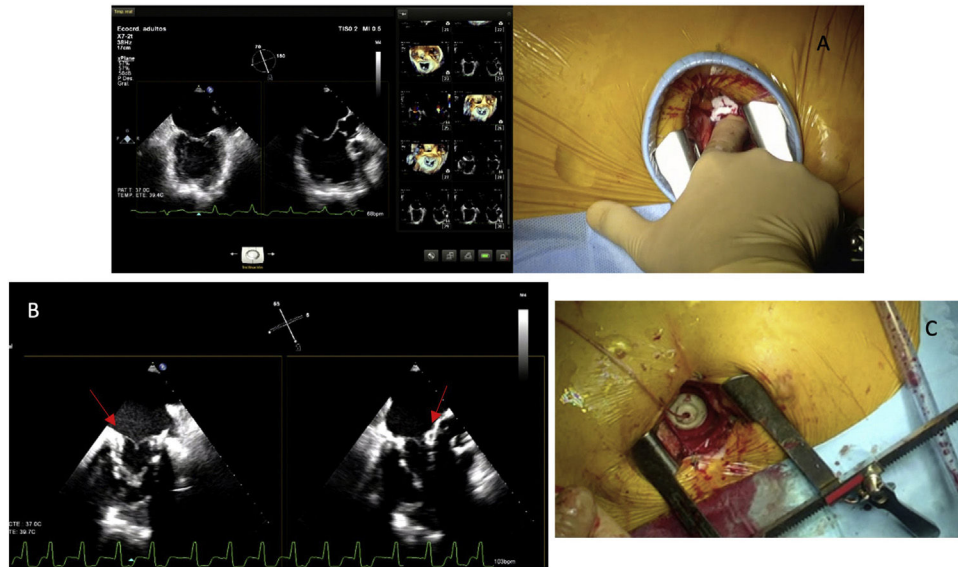
Tras el procedimiento, todos los pacientes fueron extubados en el propio quirófano y posteriormente fueron trasladados a la unidad de cuidados intensivos para vigilancia y cuidados postoperatorios. Al alta los pacientes se fueron anticoagulados con sintrom con un INR objetivo de 2 durante al menos 6 meses.

### Análisis estadístico

Se aplicó el test de normalidad de Shapiro-Wilk a todas las variables continuas. Las variables continuas se expresaron como media y desviación estándar o mediana e IQR según la normalidad de la distribución. Las variables categóricas se expresaron con frecuencia absoluta y relativa (%). La supervivencia se estimó utilizando el método de Kaplan-Meier. El análisis estadístico se llevó a cabo utilizando el programa Stata® v.15 (StataCorp 2015. College Station, TX, EE. UU.).

## Resultados

Un total de 10 pacientes fueron sometidos a reemplazo valvular mitral por una prótesis Tendyne™ en nuestro centro.



**Figura 2.** Implante de la prótesis Tendyne™. A) «Finger test» a nivel del ápex. B) Prótesis Tendyne™ implantada (flecha roja). C) «Apical Pad». Almohadilla apical de la prótesis Tendyne™.

**Tabla 1**  
Características preoperatorias

Variable	Tendyne™ (N = 10)
Edad (años)	79,1 (IQR: 76,4-81)
Sexo masculino	4 (40%)
EPOC	3 (30%)
Enfermedad renal crónica	5 (50%)
Diabetes	5 (50%)
Hipertensión arterial	8 (80%)
Dislipemia	5 (50%)
Hipertensión pulmonar moderada-severa	5 (50%)
Fibrilación auricular	6 (60%)
EuroSCORE II (%)	4,8 (IQR: 2,8-6,9)
Índice de Charlson ajustado por edad	7 (IQR: 6-9)
Insuficiencia mitral severa	10 (100%)
Estenosis mitral	
Leve	1 (10%)
Moderada	1 (10%)
Severa	0 (0%)
Insuficiencia mitral	
Primaria	7 (70%)
Secundaria	3 (30%)
Insuficiencia tricúspide	
Leve	7 (70%)
Moderada	0 (0%)
Severa	1 (10%)
Cirugía cardíaca previa	3 (30%)
FEVI (%)	57,5 (IQR: 47-65)
NYHA	
I	0 (0%)
II	6 (60%)
III	4 (40%)
IV	0 (0%)

EPOC: enfermedad pulmonar obstructiva crónica; FEVI: fracción de eyección del ventrículo izquierdo; IQR: rango intercuartílico; NYHA: New York Heart Association. Las variables continuas se presentan con la media y desviación estándar o mediana e IQR, y las variables categóricas con frecuencia relativa y absoluta.

La **tabla 1** recoge las principales características preoperatorias. Cuatro de los pacientes eran varones, con una mediana de edad de 79,1 años (IQR: 76,4-81). La mediana del EuroScore II fue del 4,8% (IQR: 2,8-6,9%) y la mediana del Índice de Charlson ajustado por edad fue de 7 (IQR: 6-9).

El 70% de los pacientes presentaban afectación mitral primaria. De estos pacientes, en el 33,3% (n = 3) la etiología era reumática, en otro 33,3% (n = 3) degenerativa, y en un 11,1% (n = 1) mixomatosa.

**Tabla 2**  
Complicaciones en el postoperatorio inmediato

Variable	Tendyne™ (N = 10)
IAM postquirúrgico	0 (0%)
ACV postquirúrgico	1 (10%)
Insuficiencia renal aguda con hemofiltro	1 (10%)
Sangrado postoperatorio	1 (10%)
Fibrilación auricular postquirúrgica	4 (40%)
Marcapasos definitivo	1 (10%)
Éxito	1 (10%)

ACV: accidente cerebrovascular; IAM: infarto agudo de miocardio; IQR: rango intercuartílico.

Las variables continuas se presentan con la media y desviación estándar o mediana e IQR, y las variables categóricas con frecuencia relativa y absoluta.

El 90% (n = 9) se operaron de manera programada y un paciente (10%) se intervino durante el ingreso. En todos los pacientes se implantó la prótesis sin incidencias y ningún paciente tuvo que ser reconvertido. En el postoperatorio inmediato, un paciente presentó una obstrucción moderada-severa del TSVI, por lo que se le realizó una ablación septal con alcohol con buen resultado tras el procedimiento, presentando al alta obstrucción leve del TSVI.

En el postoperatorio inmediato un paciente presentó sangrado a nivel del ápex que se pudo controlar satisfactoriamente con puntos apoyados sobre pericardio (**tabla 2**). Un paciente con fibrilación auricular de difícil control falleció en el postoperatorio inmediato por un accidente cerebrovascular mayor isquémico de etiología embólica.

La mediana de estancia en la UCI fue de un día (IQR: 1-3), y la de estancia postoperatoria de 5 días (IQR: 3-10).

En el ecocardiograma realizado al alta, 3 pacientes (33,3%) presentaban obstrucción leve del TSVI, y la mediana del gradiente mitral medio al alta fue de 4,1 mmHg (IQR: 3,7-5,2).

En el ecocardiograma realizado al mes postoperatorio (**tabla 3**) todas las prótesis eran normofuncionantes, sin presencia de *leaks*, trombosis ni obstrucción del TSVI, con una mediana del gradiente medio transprótesis de 4,1 mmHg (IQR: 2,3-5,6).

La mediana de seguimiento fue de 6,0 meses (IQR: 4,9-11,1). Durante el seguimiento un paciente presentó un ACV isquémico

**Tabla 3**  
Características ecocardiográficas al mes postoperatorio

Variable	Tendyne™ (N=9)
<b>Obstrucción TSVI</b>	
No	9 (100%)
Leve	0 (0%)
Moderado-severo	0 (0%)
<b>Gradiente medio mitral (mmHg)</b>	
	4,1 (IQR: 2,3-5,6)
<b>Leak periprotésico</b>	
No	9 (100%)
Leve	0 (0%)
Moderado-severo	0 (0%)
<b>Insuficiencia mitral</b>	
No	8 (88,9%)
Leve	1 (11,1%)
Moderada-severa	0 (0%)
<b>FEVI (%)</b>	
	49 (IQR: 45-60)
<b>Insuficiencia tricúspide</b>	
No	3 (33,3%)
Leve	5 (55,6%)
Moderada-severa	1 (11,1%)

FEVI: fracción de eyección del ventrículo izquierdo; IQR: rango intercuartílico; TSVI: tracto de salida del ventrículo izquierdo.

Las variables continuas se presentan con la media y desviación estándar o mediana e IQR, y las variables categóricas con frecuencia relativa y absoluta.

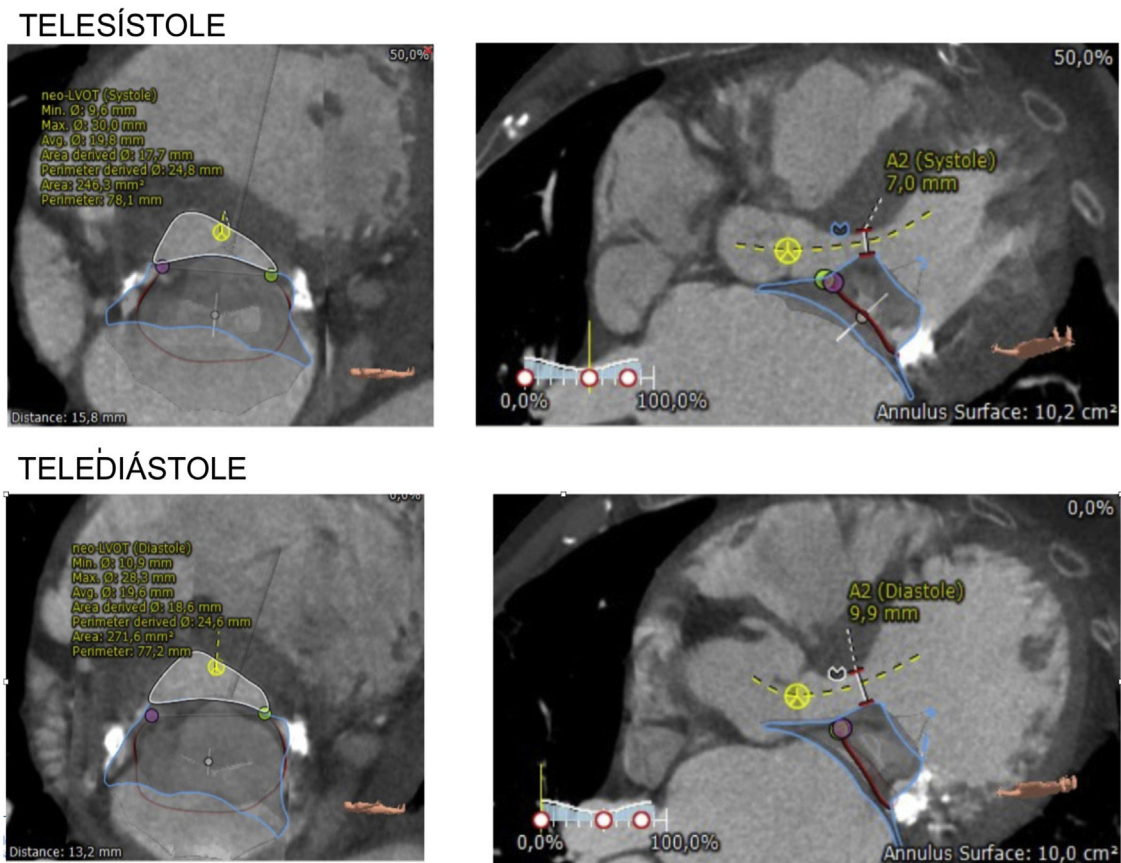
que comenzó con hemiparesia izquierda, y con recuperación completa en las siguientes 48 h. Se descartó trombosis de la prótesis como origen del mismo. No se produjeron otras complicaciones cardio ni cerebrovasculares. A los 30 días, el 55,6% (n=5) de los pacientes se encontraba en clase funcional NYHA I y el 44,4% (n=4) en clase funcional NYHA II. La supervivencia libre de muerte y

de complicaciones cardio y cerebrovasculares fue del 80% a los 6 meses.

**Discusión**

La presencia de insuficiencia mitral severa sintomática no tratada se asocia a una elevada morbimortalidad (hasta un 50% a los 5 años). La cirugía (sustitución o reparación valvular) es la técnica de elección en el tratamiento de la insuficiencia mitral ya que mejora la sintomatología y aumenta la supervivencia. A pesar de ello, hay pacientes de riesgo quirúrgico muy elevado o incluso prohibitivo por sus características clínicas y/o anatómicas, en los cuáles se considera como alternativa terapéutica otras técnicas entre las que se incluyen la reparación valvular con neo cuerdas por vía transapical y sin circulación extracorpórea, u otros procedimientos percutáneos como la reparación mitral borde a borde con MitraClip®<sup>10-13</sup>. Sin embargo, hay pacientes que por su elevado riesgo o por sus características anatómicas no son candidatos a ninguna de estas técnicas, apareciendo el reemplazo transcáteter de la válvula mitral por prótesis percutáneas como alternativa terapéutica. El TMVR es un procedimiento novedoso y mínimamente invasivo que ha demostrado en estudios preliminares resultados prometedores<sup>1,9,14</sup>.

En el TMVR es clave una detallada planificación preoperatoria del procedimiento. Para ello es esencial la TC cardiaca sincronizada multifase con contraste y el ecocardiograma transesofágico. El ecocardiograma transesofágico informa sobre la elegibilidad anatómica inicial para TMVR. Valores favorables para su implante son: diámetro intercomisural 35-48 mm, diámetro antero-posterior 25-42 mm, distancia del velo anterior y septo (> 5 mm), ángulo aorto-mitral (> 130°), ausencia de MAC, diámetro telesistólico del



**Figura 3.** Planificación preoperatoria TC cardiaca multifase. Reconstrucción del anillo mitral y del tracto de salida del ventrículo izquierdo en sístole y diástole como parte del estudio de planificación preoperatoria de implante de Tendyne™.



ventrículo izquierdo > 30 mm y diámetro telediastólico del ventrículo izquierdo < 70 mm<sup>15</sup>.

El TC sincronizado multifase nos confirma la idoneidad del paciente para el implante de TMVR (fig. 3). Se cuantifica el perímetro y área del anillo mitral, el diámetro septo-lateral, intercomisural e intertrígono, las dimensiones del ventrículo izquierdo, el ángulo aorto-mitral, la calcificación del anillo mitral y el flujo de salida del ventrículo izquierdo. Un neo-TSVI mayor a 250 mm<sup>2</sup> es el valor predicho aceptado para evitar una obstrucción del TSVI hemodinámicamente relevante tras el implante<sup>15</sup>. Mediante la evaluación de las dimensiones previas, se determina el tamaño protésico, punto de acceso y ángulos de implante. Todo ello tiene como objetivo disminuir la incidencia de *leak* periprotésico y de obstrucción del tracto de salida del ventrículo izquierdo postoperatorio, y facilitar un implante exitoso de la prótesis<sup>16–18</sup>.

El TMVR está siendo sujeto de una intensa investigación con resultados prometedores, con ausencia de insuficiencia mitral residual durante el seguimiento y con mejoría de la clase funcional<sup>19</sup>.

Duncan et al.<sup>20</sup> presentaron los resultados a los 2 años de los primeros 5 pacientes en los que se les implantó una prótesis Tendyne™. Solo un paciente falleció durante el seguimiento por un ACV, y el resto de los pacientes presentaron una buena clase funcional sin complicaciones cardiovasculares durante el seguimiento. Muller et al.<sup>14</sup> publicaron un estudio prospectivo de 30 pacientes con prótesis Tendyne™. En 28 pacientes se pudo realizar el implante con éxito, y a los 30 días solo un paciente presentaba una insuficiencia mitral residual al menos moderada.

Hasta la fecha, el implante de la prótesis Tendyne™ se ha podido realizar con éxito hasta en el 96% de los pacientes seleccionados según las series publicadas<sup>11,21</sup>. En nuestra serie el 33% de los pacientes a los que se les realizó *screening* para Tendyne™ fueron finalmente candidatos para el implante de la misma por las características clínicas y anatómicas. En los 10 pacientes seleccionados para TMVR se llevó a cabo el procedimiento sin complicaciones. Además, durante el seguimiento la mayoría de los pacientes se encontraba en clase funcional NYHA I y en el ecocardiograma de control la prótesis era normofuncionante, sin presencia de *leaks* ni trombosis.

El tratamiento de la enfermedad de la válvula mitral en el contexto de la calcificación anular mitral severa es un desafío tanto para la cirugía convencional como para el tratamiento percutáneo. En el caso de TMVR la presencia de calcificación anular mitral (MAC) severa aumenta el riesgo de despliegue incompleto del dispositivo. El ensayo clínico SUMMIT (NCT03433274), es un estudio prospectivo, aleatorizado y multicéntrico que se está llevando a cabo con objetivo de evaluar la seguridad y eficacia del uso de la prótesis Tendyne™ frente al MitraClip® en presencia de enfermedad valvular mitral con MAC severa, con riesgo prohibitivo para cirugía.

La trombosis de las prótesis percutáneas es uno de los problemas detectados tras el TMVR. El tratamiento antitrombótico óptimo todavía no ha sido establecido, y los primeros estudios sobre la prótesis Tendyne™ observaron una incidencia de trombosis del 6%, por lo que está indicado el tratamiento anticoagulante con acenocumamol o warfarina durante al menos 3 meses tras la intervención<sup>11,21</sup>. En nuestra muestra, todos los pacientes se fueron anticoagulados con Sintrom durante al menos 6 meses. Pese a ello, una paciente de nuestra muestra presentó un accidente cerebrovascular embólico a los 4 meses de la intervención. Se comprobó al ingreso el normofuncionamiento de la prótesis y la ausencia de trombosis de la misma.

## Conclusiones

El reemplazo valvular mitral transcáteter con la prótesis Tendyne™ es una alternativa terapéutica segura y eficaz en pacientes con riesgo quirúrgico alto o prohibitivo y valvulopatía mitral sintomática.

## Limitaciones

Se trata de un estudio retrospectivo unicéntrico con un número pequeño de pacientes. Las conclusiones obtenidas necesitan ser validadas por estudios prospectivos con un mayor tamaño muestral y con un tiempo de seguimiento mayor.

## Financiación

Los autores declaran no haber recibido financiación para la realización de este trabajo.

## Responsabilidades éticas

El estudio fue aprobado por el Comité del Hospital Clínico San Carlos y se obtuvo el consentimiento informado por escrito de todos los pacientes participantes en el mismo.

## Conflicto de intereses

Los autores declaran no tener ningún conflicto de intereses.

## Bibliografía

- Vahanian A, Beyersdorf F, Praz F, Milojevic M, Baldus S, Bauersachs J, et al. 2021 ESC/EACTS Guidelines for the management of valvular heart disease. *Eur Cardiothorac Surg.* 2021;60:727–800.
- Otto C, Nishimura R, Bonow R, Carabello B, Erwin J, Gentile F, et al. 2020 ACC/AHA guideline for the management of patients with valvular heart disease: executive summary: A report of the American College of Cardiology/American Heart Association Joint Committee on Clinical Practice Guidelines. *Circulation.* 2021;143:e35–71.
- Pascual I, Arzamendi D, Carrasco F, Fernández F, Freixa X, Nombela L, et al. Transcatheter mitral repair according to the cause of mitral regurgitation: real-life data from the Spanish MitraClip registry. *Rev Esp Cardiol.* 2020;73:643–51.
- Obadia J, Messika-Zeitoun D, Leurent G, Lung B, Bonnet G, Piriou N, et al. Percutaneous Repair or Medical Treatment for Secondary Mitral Regurgitation. *N Engl J Med.* 2018;379:2297–306.
- Stone G, Lindenfeld J, Abraham W, Lim D, Mishell J, Whisenant B, et al. Transcatheter Mitral-Valve Repair in Patients with Heart Failure. *N Engl J Med.* 2018;379:2307–18.
- Lavall D, Hagendorff A, Schirmer S, Böhm M, Borger M, Laufs U. Mitral valve interventions in heart failure. *ESC Hear Fail.* 2018;5:552–61.
- Stone G, Vahanian A, Adams D, Abraham W, Borer J, Baj J, et al. Clinical Trial Design Principles and Endpoint Definitions for Transcatheter Mitral Valve Repair and Replacement: Part 1: Clinical Trial Design Principles A Consensus Document from the Mitral Valve Academic Research Consortium. *J Am Coll Cardiol.* 2015;66:278–307.
- Instrucciones de uso, sistema de válvula mitral TENDYNE. Abbott Medical Devices. 2020:233–84.
- Dahle G. Current Devices in TMVI and Their Limitations: Focus on Tendyne. *Front Cardiovasc Med.* 2020;7:1–13.
- Asgar A, Mack M, Stone G. Secondary mitral regurgitation in heart failure: Pathophysiology, prognosis, and therapeutic considerations. *J Am Coll Cardiol.* 2015;65:1231–48.
- Hensey M, Brown RA, Lal S, Sathanathan J, Cheung A, Blanke P, et al. Transcatheter Mitral Valve Replacement: An Update on Current Techniques, Technologies, and Future Directions. *JACC Cardiovasc Interv.* 2021;14:489–500.
- Colli A, Adams D, Fiocco A, Pradegan N, Longinotti L, Nadali M, et al. Transapical NeoChord mitral valve repair. *Ann Cardiothorac Surg.* 2018;7:812–20.
- Gammie J, Bartus K, Gackowski A, Szymanski P, Bilewska A, Kusmierczyk M, et al. Safety and performance of a novel transventricular beating heart mitral valve repair system: 1-year outcomes. *Eur J Cardio-thorac Surg.* 2021;59:199–206.

14. Muller D, Farivar R, Jansz P, Bae M, Walters D, Clarke A, et al. Transcatheter Mitral Valve Replacement for Patients With Symptomatic Mitral Regurgitation: A Global Feasibility Trial. *J Am Coll Cardiol*. 2017;69:381–91.
15. Ludwig S, Ruebsamen N, Deuschl F, Schofer N, Kalbacher D, Schaefer A, et al. Screening for transcatheter mitral valve replacement: A decision tree algorithm. *Eurointervention*. 2020;16:251–8.
16. Cobiella J, Mahía P, Nombela L, Carnero M, Jiménez P, Maroto LC. Transcatheter mitral valve replacement with Tendyne: First experience in Spain. *Rev Esp Cardiol*. 2021;74:881–2.
17. Beller J, Rogers J, Thourani V, Ailawadi G. Early clinical results with the Tendyne transcatheter mitral valve replacement system. *Ann Cardiothorac Surg*. 2018;7:776–9.
18. Blanke P, Dvir D, Cheung A, Levine R, Thompson E, Webb J, et al. Mitral annular evaluation with CT in the context of transcatheter mitral valve replacement. *JACC Cardiovasc Imaging*. 2015;8:612–5.
19. Ludwig S, Sedighian R, Weimann J, Koell B, Waldschidt L, Schafer A, et al. Management of patients with mitral regurgitation ineligible for standard therapy undergoing TMVI screening. *EuroIntervention*. 2022:1–12.
20. Duncan A, Daqa A, Yeh J, Davies S, Uebing A, Quarto C, et al. Transcatheter mitral valve replacement: Long-term outcomes on first-in-man experience with an apically tethered device. A case series from a single center. *Euroint*. 2017;13:e1047–57.
21. Sorajja P, Moat N, Badhwar V, Walters D, Paone G, Bethea B, et al. Initial Feasibility Study of a New Transcatheter Mitral Prosthesis: The First 100 Patients. *J Am Coll Cardiol*. 2019;73:1250–60.