

## Revisión

## Anuloplastia de De Vega. Cincuenta años desde el comienzo de la reparación valvular selectiva, regulable y permanente



José Francisco Valderrama-Marcos

Departamento de Cirugía Cardiovascular, Hospital Regional Universitario de Málaga, Málaga, España

## RESUMEN

## Palabras clave:

Anuloplastia tricúspide  
Anuloplastia de De Vega  
Anuloplastia de válvula cardíaca  
Prolapso de válvula tricúspide  
Insuficiencia valvular tricúspide  
Regurgitación valvular tricúspide  
Regurgitación tricúspidea

La anuloplastia de De Vega consiste en una doble sutura apoyada en parches de teflón en sus extremos y anudada de tal forma que corrige la regurgitación en la válvula tricúspide. Tras 50 años desde su publicación, se repasan sus antecedentes históricos, la técnica original y las sucesivas modificaciones que han ido surgiendo bajo el mismo concepto fisiopatológico. La anuloplastia de De Vega ha sido empleada extensamente en todo el mundo para corregir la insuficiencia tricúspide, especialmente aquella regurgitación secundaria funcional de forma concomitante a la cirugía de la válvula mitral. También se ha empleado en lesiones traumáticas, trasplante cardíaco o población infantil. En comparación con la anuloplastia con anillo rígido o semirrígido parece conferir menor estabilidad en el tiempo, sin que ello se haya traducido en un aumento de la morbimortalidad o la tasa de reintervenciones. Es una técnica rápida, sencilla, reproducible, económica, segura y que ofrece excelentes resultados clínicos en pacientes seleccionados. Tras 50 años sigue vigente especialmente como tratamiento de la insuficiencia tricúspide funcional no severa en el contexto de una cirugía valvular izquierda sin dilatación significativa del ventrículo derecho.

© 2022 Sociedad Española de Cirugía Cardiovascular y Endovascular. Publicado por Elsevier España, S.L.U. Este es un artículo Open Access bajo la licencia CC BY-NC-ND (<http://creativecommons.org/licenses/by-nc-nd/4.0/>).

## De Vega annuloplasty. Fifty years since the beginning of selective, adjustable and permanent valve repair

## ABSTRACT

## Keywords:

Tricuspid annuloplasty  
De Vega annuloplasty  
Cardiac valve annuloplasty  
Tricuspid valve prolapse  
Tricuspid valve insufficiency  
Tricuspid valve regurgitation  
Tricuspid regurgitation

De Vega annuloplasty consists of a double suture supported by Teflon patches at its ends and tied in such a way as to correct regurgitation in the tricuspid valve. After 50 years since its publication, its historical background, the original technique and the successive modifications that have emerged under the same pathophysiological concept are reviewed. De Vega annuloplasty has been used extensively throughout the world to correct tricuspid insufficiency, especially secondary functional regurgitation concomitantly with mitral valve surgery. It has also been used in traumatic injuries, heart transplantation or the child population. Compared with annuloplasty with a rigid or semirigid ring, it seems to confer less stability over time, without this having translated into an increase in morbidity and mortality or in the rate of reinterventions. It is a fast, simple, reproducible, economical, safe technique that offers excellent clinical results in selected patients, and that after 50 years is still valid, especially as a treatment for non-severe functional tricuspid regurgitation in the context of left valve surgery without significant dilatation of the right ventricle.

© 2022 Sociedad Española de Cirugía Cardiovascular y Endovascular. Published by Elsevier España, S.L.U. This is an open access article under the CC BY-NC-ND license (<http://creativecommons.org/licenses/by-nc-nd/4.0/>).

## Introducción

En noviembre de 2022 se cumplen 50 años de la aparición de un artículo de 2 páginas (de las cuales únicamente la mitad de una de ellas era texto) en la *Revista Española de Cardiología*, reeditado en 2012 en *Cirugía Cardiovascular* titulado «La anuloplastia selectiva, regulable y permanente. Una técnica original para el tratamiento de la insuficiencia tricúspide<sup>1</sup>». Firmado por el cirujano cardiovascular español Norberto González de Vega Sanromán, tan escueto

manuscrito se publicó únicamente en castellano y aun así sentó las bases para la difusión a nivel global de la reparación de la válvula tricúspide tal y cómo la conocemos hoy en día.

Un corto artículo fruto de una larga investigación en el laboratorio experimental de la Fundación Jiménez Díaz, operando canes callejeros proporcionados por un colaborador anónimo cuando no quedaban terneros disponibles por su alto costo, tal y como ha explicado en alguna ocasión el propio Norberto, e inspirado en las nuevas técnicas de reparación valvular que el Dr. Wooler estaba llevando a cabo en el Leeds General Infirmary de Inglaterra, donde cursó una estancia becado por la Fundación Juan March<sup>2</sup>. Una curiosidad innata que le llevó a Sudáfrica en 1967 para ser el primer

Correo electrónico: [josefrancisco@valderrama.net](mailto:josefrancisco@valderrama.net)

cirujano extranjero en visitar el Hospital Groote Schuur y reunirse con el Dr. Christiaan Barnard tras realizar éste el primer trasplante de corazón de la historia, comprobando de primera mano que se puede ser pionero en cualquier parte del mundo.

Sin la clarividencia, inteligencia, profundo conocimiento de la anatomía y de la fisiología de la válvula tricúspide y la inquietud por solucionar un problema de la forma más simple posible con la que contaba el Dr. González de Vega, podemos afirmar sin lugar a dudas que la historia de miles de pacientes tratados con esta técnica a nivel mundial hubiese sido bien distinta. Hoy en día, la anuloplastia de De Vega (ADV) sigue plenamente vigente y como muestra basta realizar una búsqueda en Google® donde «De Vega annuloplasty» registra un número de 25.900 entradas aproximadamente, siendo de «solo» 7.080 hace 10 años<sup>3</sup>.

### Antecedentes históricos

Hasta la difusión de la ADV, había 2 corrientes claramente diferenciadas en referencia al tratamiento de las lesiones de la válvula tricúspide: la que preconizaba la sustitución de la válvula<sup>4</sup> y la que abogaba por no tratarla, confiando en que la resolución de la enfermedad mitral y la consiguiente disminución de la hipertensión pulmonar haría que la insuficiencia tricúspide (IT) dejara de ser significativa<sup>5</sup>.

Se puede considerar que la reparación de la válvula tricúspide comienza con la publicación en 1965 de la técnica de Kay et al.<sup>6</sup>, donde estos autores describen una bicuspidización de la válvula tricúspide mediante 3-4 suturas de seda del 1-0 en figura de 8 colocadas desde la comisura postero-septal a la antero-posterior.

Posteriormente, Boyd et al.<sup>7</sup> publican una técnica muy similar, de ahí que en algunos artículos se refieran a ella como la técnica de Kay-Boyd<sup>8</sup>, consistente en una bicuspidización mediante 2 suturas de colchonero horizontal entre comisura anterior y posterior o más raramente comisuras anterior y septal.

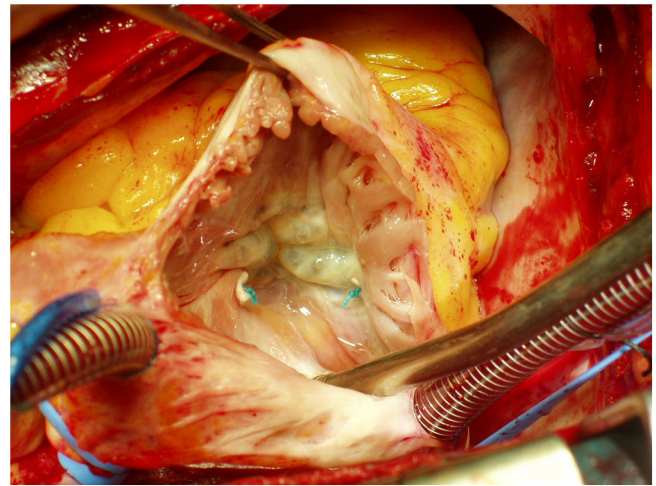
Reed y Cortes<sup>9</sup> estandarizan la técnica empleando una sutura de colchonero horizontal con dacron del 1 cerca del seno coronario y dejando un orificio de 8 cm de circunferencia o 5 cm<sup>2</sup> de área.

De forma paralela, en 1969 Carpentier et al. publican en la revista *La Presse Médicale* una nueva anuloplastia tricúspide basada en un anillo como soporte a la reparación. Este autor es invitado a exponer sus resultados en *The Journal of Thoracic and Cardiovascular Surgery*<sup>10</sup>, lo que contribuye sobremedida a la difusión de la técnica.

La publicación de la técnica de la ADV en la *Revista Española de Cardiología* en 1972 tuvo escasa repercusión internacional, y no fue hasta que salió a la luz un esclarecedor artículo de Grondin et al.<sup>11</sup> cuando la comunidad científica internacional comenzó a tomar conciencia de la necesidad de reparar la válvula tricúspide tanto de forma concomitante a la cirugía mitral como de forma aislada. En este artículo se comparaban 32 pacientes intervenidos en Madrid mediante anuloplastia con anillo de Carpentier vs. 17 pacientes intervenidos en Montreal usando la anuloplastia semicircular de De Vega sin diferencias entre ambos grupos. Para entender la revolución que supuso en su momento esta publicación, baste decir que acababa con un contundente «Prosthetic replacement of the tricuspid valve has little place in modern valvular heart surgery. This may represent the end of the tricuspid challenge».

Tras su experiencia inicial con más de 150 anuloplastias con anillo de Carpentier, Durán y Ubago<sup>12</sup> desarrollan un anillo flexible que se conformaría más fisiológicamente a los continuos cambios en el anillo atrioventricular durante el ciclo cardiaco, disminuyendo las interferencias con la cinética normal ventricular.

La ADV y sus sucesivas modificaciones, el anillo flexible y el anillo rígido o semirígido, serán las tres técnicas de reparación valvular tricúspide que van a consolidarse y ser comparadas entre sí desde su desarrollo hasta nuestros días.



**Figura 1.** Anuloplastia de De Vega. Obsérvese cómo la sutura se superpone claramente con la comisura antero-posterior.

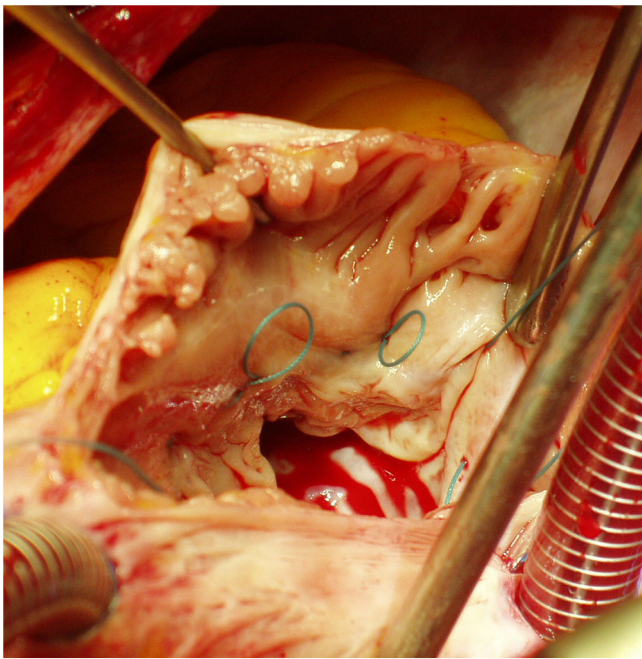
### Técnica quirúrgica

A diferencia de las técnicas empleadas anteriormente, la ADV emplea una sutura que reparte la fuerza tensional en una amplia superficie del anillo (a excepción de la zona correspondiente al nodo aurículo-ventricular) convirtiendo la remodelación en permanente para evitar una dilatación recurrente. Ha sido la técnica de anuloplastia más utilizada en el mundo para la reparación tricúspide, y se basa en el hecho de que la dilatación del anillo tricúspide ocurre principalmente en sus segmentos anterior y posterior, mientras que la porción septal permanece generalmente sin cambios<sup>13</sup>.

La ADV original fue descrita como un pespunte de la zona dilatada del anillo tricúspide con dos suturas (Telftec 00) en paralelo, pasadas en sus extremos a través de pequeños cuadros de teflón, y anudadas simultáneamente hasta conseguir la competencia valvular deseada. Ello produce una reducción del anillo con la consiguiente desaparición de la insuficiencia valvular, quedando dicha reducción mantenida por las mismas suturas que impiden una dilatación ulterior del anillo y respetando la flexibilidad y movilidad del mismo y de los velos valvulares. Podemos decir, por tanto, que esta técnica se adelantaba a los 3 principios básicos propuestos por Carpentier para las técnicas de reparación valvular: preserva el movimiento de los velos, crea una amplia superficie de coaptación y estabiliza (aunque no remodela) el anillo.

Posteriormente el propio González de Vega<sup>14</sup> ha publicado detalles técnicos importantes para evitar en lo posible el fenómeno conocido como «cuerda de guitarra» o dehiscencia de la sutura usada en la anuloplastia, así como para hacer duradera la reparación:

- La sutura es preferible realizarla con clampaje aórtico a corazón parado antes de realizar la reparación o reemplazo mitral (en caso de ser este el caso), disponiendo con cuidado las 2 líneas de sutura y anudándolas tras el desclampaje aórtico mientras se infunde solución salina en el ventrículo derecho (VD) para probar la competencia valvular.
- Es necesario asegurarse de que el primer y el último punto se superpongan claramente a las comisuras antero-septal y postero-septal (fig. 1).
- Las 2 suturas han de ser realizadas con sutura de poliéster trenzado 2-0, evitando usar suturas de polipropileno.
- Hay que tratar de mantener las suturas enterradas en el anillo tanto como sea posible, dejando un espacio mínimo entre la salida de un punto y la entrada del siguiente (fig. 2).



**Figura 2.** Se observa cómo se utiliza sutura de poliéster trenzado de 2-0 y cada punto se da a 1 mm de donde sale el anterior.

- La profundidad de la sutura en el anillo tricúspide debe ser adecuada para mantener la fuerza que corrige la regurgitación, teniendo en cuenta que hay una distancia de seguridad mínima de 10 mm entre el anillo tricúspide y la arteria coronaria derecha a nivel de la comisura antero-septal, aumentando hasta 20 mm conforme nos acercamos a la comisura postero-septal<sup>15</sup>.

### Modificaciones sucesivas

Tras la descripción original de González de Vega, han sido descritas numerosas modificaciones posteriores, la mayoría de las cuales con la intención de evitar la aparición de la «cuerda de guitarra», algo excepcional que fue comunicado desde casi el inicio de la técnica por el propio De Vega en la discusión del artículo de Grondin et al.<sup>11</sup> ya mencionado, el mismo donde Castro-Fariñas describe su propia técnica de anuloplastia realizada en 6 pacientes. La descripción de este fenómeno ha sido erróneamente atribuido a Nuñez et al.<sup>16</sup>. Estos autores describieron en 1981 un caso de rotura de cuerdas tendinosas del velo septal de la tricúspide imputada a la dehiscencia súbita de la anuloplastia. Las diferentes modificaciones publicadas han buscado también aumentar la estabilidad de la sutura a largo plazo, disminuyendo con ello las recurrencias.

En 1974, Alonso-Lej y Cofino<sup>17</sup> propusieron un ajuste de la ADV desde el exterior de la aurícula derecha, exteriorizando los dos hilos de sutura y una vez fuera de bomba controlando el anudado hasta que no se notara chorro de regurgitación con el dedo en la aurícula. Esta modificación, que durante los primeros 15 años tuvo escasa difusión debido al nulo eco que se hizo de ella la literatura médica inglesa, cobró más sentido con la generalización de la ecocardiografía transesofágica intraoperatoria<sup>18</sup> obteniendo excelentes resultados en la reparación de la IT funcional en más de 250 pacientes con mínimas modificaciones de la técnica inicial<sup>19</sup>. Estos resultados no fueron tan predecibles en los casos de IT orgánica. Otros autores describieron la misma técnica varios años después<sup>20</sup>, pero estos mismos autores dejaron de utilizarla posteriormente volviendo a la técnica original, sin describir exactamente el motivo<sup>21</sup>.

Meyer y Bircks<sup>22</sup> en 1976 proponen anudar la sutura de la ADV sobre un obturador específico con una hendidura para facilitar el anudado en la zona correspondiente al *ostium* del seno coronario, del tamaño proporcionado por la medida de la válvula con los medidores de anillos de Carpentier. Con ello se pretende individualizar la reparación consiguiendo unos resultados más previsibles.

Aoyagi et al.<sup>23</sup> comienzan a utilizar en 1978 una modificación técnica consistente en dividir la anuloplastia en 2 partes. Con una sutura de 2-0 apoyada en un *pledget* de teflón comienza 5 mm más septal a la comisura antero-septal y se dirige al igual que la ADV hasta la mitad de la parte anterior de la válvula. Con la otra, comienza 5 mm septal a la comisura postero-septal y se dirige con ambas agujas hacia el mismo punto. En la zona media anterior las 4 agujas se pasan por un *pledget* de teflón y se anudan independientemente frunciendo más aquella zona más dilatada y colocando un medidor de 30 mm en la válvula para no producir estenosis. Esto reparte mejor la fuerza, disminuye el estrés en la sutura y permite segmentar la reparación. Una técnica similar es la empleada en la modificación descrita por Sarraj y Duarte en 2007<sup>24</sup>.

Para evitar usar obturadores o medidores, y distribuir mejor la tensión de la sutura, Antunes y Girdwood<sup>25</sup> recurren desde 1979 a una modificación basada en el uso de un *pledget* de teflón ovalado por cada nueva entrada de la aguja en el anillo tricúspide durante la ADV. Al anudar y fruncir, los *pledgets* se aproximan unos a otros sin superponerse, lo que evita la estenosis en la reparación.

Revuelta y García-Rinaldi<sup>26</sup> en 1989 emplean 5 o 6 suturas de Ethibond 2-0 en «U» soportadas en doble *pledget* con el propósito de fruncir el anillo desde la comisura postero-septal hasta la antero-septal, anudando sobre un medidor de válvulas Carpentier-Edwards de 31 o 33 mm. Con ello se evita el fenómeno de la «cuerda de guitarra». Abdul Khader et al.<sup>27</sup> exponen los resultados de esta técnica en 39 pacientes entre los años 2011 y 2018, aunque la mencionan como novedosa obviando su autoría original.

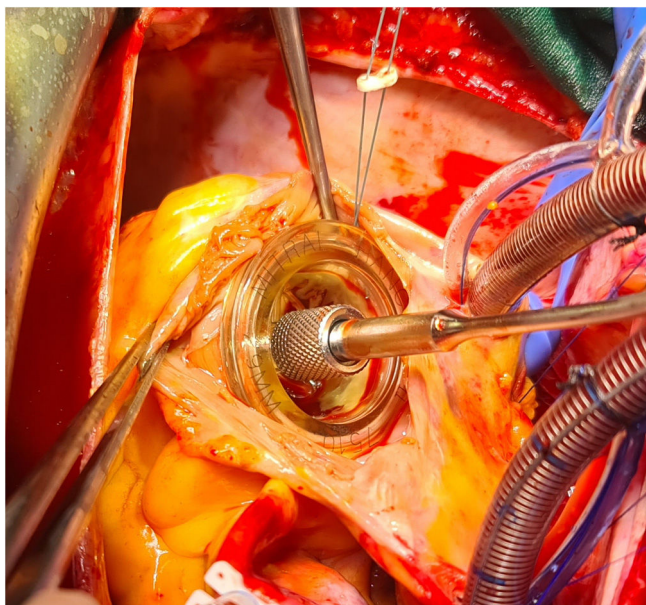
En 1998 Chang et al.<sup>28</sup> comienzan a usar una técnica que aplica una tira de pericardio autólogo de 6–7 cm de largo por 3–5 mm de ancho al estilo de banda, suturada con 10–12 suturas no soportadas de Ethibond 2-0.

Ese mismo año, Caralps et al.<sup>29</sup> describen una modificación de la técnica donde la primera sutura comienza en la porción media del anillo del velo anterior (a las «12:00 h») y llega hasta la comisura postero-septal. La otra sutura comienza en la porción media del anillo del velo septal (a las «6:00 h»), se dirige a la comisura antero-posterior sobrepasando la sutura previa en la porción media del velo posterior, y termina a nivel de la comisura antero-posterior. Ambas suturas se anudan firmemente sobre un dilatador de 30 mm y en caso de que el anillo exceda los 50 mm o que el tejido sea friable, se usa una tira de pericardio autólogo para reforzar la sutura.

Goksin et al.<sup>30</sup> proponen realizar 2 suturas en espiral de polipropileno 2-0 alrededor del anillo desde la comisura antero-septal y desde la postero-septal, respectivamente, englobando a otra sutura de polipropileno del 0 anclada en los mismos puntos. Posteriormente, se infunde suero salino en el VD y se traccionan y anudan estas últimas suturas con el corazón latiendo y la arteria pulmonar clampada hasta que no exista regurgitación.

Hwang et al. en 2013<sup>31</sup> utilizan suturas de ePTFE 3-0 y miden el tamaño de la reducción anular con medidores cilíndricos de 29 y 31 mm correspondientes a un tamaño real de 31,5 (usado en la mayoría de los casos) y 33,5 mm (usado solo en los primeros casos) para el tratamiento de la IT funcional (fig. 3). Con ello consigue tasas de ausencia de recurrencia y de eventos relacionados con las válvula tricúspide a 10 años del 93,1 y el 81,9%, respectivamente, sin observar ningún caso de estenosis tricúspide significativa (gradiente medio de presión transvalvular de la válvula tricúspide reparada de  $1,06 \pm 0,45$  mmHg), llegando a la conclusión de que el diámetro de la válvula tricúspide debe ser ajustado en función del área de superficie corporal del paciente debiendo ser





**Figura 3.** Medición del anillo tricúspide mediante medidor de válvula biológica de 29 mm, método que sustituye a la clásica medida de 2 dedos y evita la estenosis tricúspide residual.

menor a  $(22,5 \text{ [mm/m}^2] \times \text{área de superficie corporal del paciente [m}^2])$ .

Finalmente, Grandinetti et al.<sup>32</sup> proponen para la IT funcional menor que severa donde se van a realizar una cirugía mitral, una combinación de las técnicas de De Vega y Kay, donde utilizando una sutura CV-4 de politetrafluoroetileno expandido (Gore & Associates, Flagstaff, AZ, EE. UU.) apoyada en *pledget* de teflón con doble aguja, realiza una doble sutura similar a la técnica de De Vega desde la comisura antero-septal hasta la comisura antero-posterior en sentido horario. A este nivel, la sutura doble no continúa por la zona anular del velo posterior, sino que emerge a nivel de la comisura postero-septal y desde allí continúa hasta justo antes del punto medio del segmento septal del anillo, pasándose entonces las dos agujas por un *pledget* de teflón. Esos 2 extremos se anudan apoyados en un medidor de válvula de 29 mm o en un dilatador de Hegar de 30 mm.

En general, todas estas técnicas se agrupan bajo la denominación de «ADV modificada» ya que es el principio y no la manera de llevarlo a cabo lo que cuenta<sup>33</sup>.

### Indicacion quirúrgica

Actualmente, un 0,55% de la población presenta IT moderada o severa y su prevalencia se incrementa con la edad, afectando a aproximadamente el 4% de los pacientes de 75 años o más. En al menos el 90% de los casos su etiología es secundaria, debido a sobrecarga de volumen por dilatación del VD o por dilatación de la aurícula derecha y del anillo tricúspideo debido a fibrilación auricular crónica. La *IT secundaria* está asociada con lesiones valvulares del lado izquierdo del corazón o con disfunción miocárdica en la mayoría de los casos, mientras que es aislada en el 8,1% de los pacientes y se asocia independientemente a mortalidad; también puede desarrollarse después de una cirugía valvular del lado izquierdo cardiaco. En pacientes con insuficiencia cardiaca con disminución de la fracción de eyección del ventrículo izquierdo, la IT secundaria es un hallazgo muy frecuente y es un predictor independiente de la evolución clínica<sup>34</sup>.

Clásicamente la IT se ha dividido en funcional y orgánica. Entendemos por *IT funcional* aquella originada por dilatación asimétrica

del anillo valvular como consecuencia de una disfunción y dilatación del VD con elevación de las resistencias pulmonares, fruto de una enfermedad de cavidades izquierdas. Cuando la resistencia pulmonar disminuye significativamente en el periodo postoperatorio, la IT desaparece espontáneamente. Sin embargo, esto no siempre es predecible, por lo que cobra importancia la cirugía precoz de las lesiones del lado izquierdo y la reparación valvular tricúspide cuando no se puede asegurar la caída de las resistencias pulmonares en el postoperatorio. La *IT orgánica* es aquella donde existe una alteración estructural de la propia válvula tricúspide y siempre debe ser reparada ya que en caso contrario el aumento del gasto cardiaco en el postoperatorio acentuará tanto la insuficiencia como la estenosis<sup>35</sup>.

La cirugía tricúspide está infrutilizada y frecuentemente es llevada a cabo demasiado tarde, lo que puede derivar en fallo ventricular derecho con el consiguiente aumento del riesgo quirúrgico. Los factores que influyen en este hecho son diversos y entre ellos se encuentran la ausencia de datos aleatorizados que apoyen un abordaje más agresivo o el tiempo adicional requerido para realizar la anuloplastia.

La cirugía de la IT primaria está indicada en pacientes sintomáticos y en aquellos donde comienza a fallar o dilatarse el corazón derecho.

En pacientes con IT concomitante a enfermedad valvular del lado izquierdo del corazón, se recomienda la reparación de la válvula tricúspide siempre que haya IT secundaria ya que no aumenta el riesgo quirúrgico y promueve el remodelado inverso del ventrículo derecho, aumentando la capacidad funcional cuando existe dilatación anular, incluso en ausencia de IT severa. En un análisis retrospectivo sobre 23.685 pacientes se ha demostrado que el grado de IT se asocia con un riesgo incrementado de mortalidad después de la cirugía cardiaca, y que aquellos pacientes en los que se realizó cirugía sobre la válvula tricúspide tuvieron una supervivencia aumentada con respecto a aquellos con el mismo grado de IT en los que no se realizó cirugía<sup>36</sup>. Por otro lado, el grupo de la Clínica Mayo ha publicado sus resultados donde se observa una ausencia de progresión de la IT no severa en casos de reparación mitral por prolapso valvular en enfermedad degenerativa<sup>37</sup>, no considerando indicada en estos casos la reparación concomitante de la válvula tricúspide. Sin embargo, otro estudio de mejor evidencia ha analizado un total de 561 artículos y de ellos ha seleccionado 12 como los más representativos de la mejor evidencia publicada, llegando a la conclusión de que en estos pacientes la reparación de la válvula tricúspide no añade una morbilidad significativa al procedimiento<sup>38</sup>. Por lo tanto, en pacientes con IT secundaria con enfermedad de válvulas del lado izquierdo, debería considerarse cirugía sobre la válvula tricúspide de forma temprana en pacientes sintomáticos seleccionados apropiados para cirugía, así como en aquellos asintomáticos o con escasos síntomas, dilatación del VD o IT severa.

Las nuevas guías clínicas europeas de 2021 indican únicamente que la anuloplastia con anillo, cuando es posible, es mejor que la sustitución valvular, no haciendo mención expresa de la anuloplastia sin anillo salvo en presencia de electrodos de dispositivos de electroestimulación donde la técnica debe ser adaptada a las características del paciente y a la experiencia del cirujano.

### Discusión. Papel actual de la anuloplastia de De Vega

#### Ámbito de aplicación

Diversos artículos han subrayado el excelente resultado a medio y largo plazo de la ADV en la IT funcional, describiéndose como un procedimiento eficaz y fiable, de elección en la IT secundaria a una dilatación anular<sup>39,40</sup>. En el año 2008 presentamos en el Congreso de la Sociedad Andaluza de Cardiología celebrado en Málaga un

estudio<sup>41</sup> realizado por nuestro equipo en el Hospital Regional Universitario de Málaga, con 122 pacientes en los que se practicó una ADV, y se realizó seguimiento clínico y ecocardiográfico a medio y largo plazo. La ADV fue una intervención aislada en 7 casos (5,7%), concomitante a recambio mitral en 78 (63,9%) y con prótesis aórtica en 26 (21,3%). Previa a la cirugía los pacientes presentaban una IT leve en el 25% de los casos, moderada en el 32,4% y severa en el 29,6%, no presentando el 13% restante IT. Se realizó un seguimiento de  $4 \pm 2$  años. El grado funcional preoperatorio era de III/IV en el 54,2% de los pacientes siendo de I-II/IV en el 100% de los supervivientes (89,3%) en el seguimiento. La IT en el seguimiento se clasificó como ausente (34,0%), leve (49,1%), moderada (11,3%) o grave (5,7%). En los pacientes con IT severa previa a la intervención, durante el seguimiento presentaron IT un 73,3%, en grado leve (40%), moderada (13,3%) o severa (20%) estando el 26,7% libres de IT. El 100% de los pacientes con IT leve-moderada en el preoperatorio no presentaba IT mayor que leve durante el seguimiento. La presión pulmonar durante el seguimiento descendió de  $56,7 \pm 42,9$  mmHg ( $p=0,014$ ). La mortalidad durante el seguimiento fue del 10,1% hallándose como factores de asociación estadísticamente significativa el grado de IT previa ( $p=0,08$ ), la edad de intervención ( $p=0,02$ ), la anuloplastia tricúspide aislada ( $p=0,001$ ) y la dilatación previa del VD ( $p=0,002$ ). Como conclusión a este estudio podemos afirmar, con las limitaciones inherentes a ser un estudio retrospectivo, de un solo centro y con un seguimiento y tamaño muestral relativamente escaso, que la ADV en pacientes con IT leve-moderada ofrece unos excelentes resultados a medio plazo, siendo estos resultados algo más limitados en pacientes con IT severa o con VD dilatado en el preoperatorio.

La ADV ha sido aplicada con éxito en otros campos como son la rotura traumática de la válvula tricúspide<sup>42</sup>, la endocarditis curada con moderada regurgitación y dilatación moderada del anillo en presencia de presiones pulmonares normales<sup>43</sup>, profilácticamente en el trasplante cardiaco para disminuir la IT postoperatoria<sup>44</sup> o en pacientes pediátricos donde se ha demostrado segura, eficiente y duradera para el tratamiento de la IT funcional incluyendo aquellos pacientes con fisiología univentricular, permitiendo un adecuado crecimiento de la plicatura del anillo sin progresión de la estenosis tricúspide<sup>45</sup>.

#### *Anuloplastia de De Vega frente a anuloplastia con anillo semirrígido o rígido*

Mientras que diversos autores han publicado resultados similares entre la ADV y la anuloplastia con anillo<sup>46</sup>, otros han subrayado una mayor estabilidad a largo plazo de la reparación tricúspide realizada con anillo semirrígido frente a la anuloplastia de De Vega, especialmente en la IT moderada y severa, en la IT orgánica y en pacientes con VD severamente afectado<sup>47–53</sup> mezclando algunos de estos estudios distintos tipos de anuloplastia con sutura, Kay y De Vega fundamentalmente. En esa línea, un estudio de mejor evidencia llevado a cabo por Khorsandi et al. mostró que el anillo rígido ofrecía mejores resultados que la ADV en los pacientes con IT severa<sup>54</sup>, aunque a costa de una mayor incidencia de bajo gasto cardiaco con el empleo del anillo y con algunas limitaciones metodológicas derivadas de las publicaciones en las que apoya sus conclusiones. Konishi et al.<sup>8</sup> obtienen resultados más predecibles con el uso de anillo semirrígido debido a que este distribuye más uniformemente la tensión y no lo hace mayormente sobre la zona dilatada del anillo nativo. Por el contrario, encuentra mejores resultados con la ADV que con las técnicas de bicuspidización tipo Kay-Boyd. En 2014 *The Annals of Thoracic Surgery* publicó un metaanálisis<sup>55</sup> donde se indicaba que la anuloplastia con anillo estaba asociada con unos mejores resultados, siendo un factor protector de mortalidad y recurrencia de la IT a largo plazo frente a la

anuloplastia con sutura. Nuevamente, en este estudio se mezclaron la ADV con la anuloplastia de Kay, estando presente la comparativa de la ADV frente a la anuloplastia con anillo en solo 5 de los 13 estudios fuente seleccionados.

La aparente menor recurrencia de IT del anillo frente a la ADV, en la mayoría de las ocasiones no se ha traducido en un aumento de la supervivencia, libertad de eventos cardiacos o en una disminución de las reintervenciones en los pacientes tratados con anillo<sup>53,56</sup>, en parte por su escasa trascendencia clínica, en parte debido a que la reintervención sobre válvula tricúspide es considerado un procedimiento de alto riesgo, persistiendo los pacientes sintomáticos sin ser derivados a cirugía.

#### *Anuloplastia de De Vega frente a anuloplastia con anillo flexible o banda*

En un trabajo publicado en *Annals of Thoracic and Cardiovascular Surgery*, la anuloplastia con sutura ofrece menor durabilidad que aquella llevada a cabo con banda flexible. Sin embargo, solo 12 de los 162 casos incluidos en el estudio fueron realizados mediante ADV<sup>57</sup>. Otro trabajo publicado en 2016 compara la ADV con el anillo flexible en pacientes intervenidos de válvula mitral, no encontrando diferencias significativas entre ambas técnicas<sup>58</sup>.

#### *Alternativas ante la posible recidiva de la insuficiencia tricúspide*

El fenómeno de la «cuerda de guitarra» es anecdótico hoy en día, como lo es igualmente la dehiscencia del anillo tricúspideo. Se ha relacionado con el uso de monofilamento de polipropileno que puede lacerar el anillo, por lo que se recomienda el uso de sutura de poliéster trenzado y utilizar algunas de las modificaciones técnicas descritas en el caso de anillos friables<sup>59</sup>. En pacientes con dilatación del anillo en los que recidiva la IT tras una anuloplastia de De Vega, todavía es posible realizar una bicuspidización de la válvula asociada a una sutura borde-a-borde tipo Alfieri, según la técnica descrita por Castedo et al. en 2003<sup>60</sup>. En aquellos casos en los que se prevea que la reparación no va a ser efectiva, está indicada la sustitución valvular, pese a que generalmente las técnicas de reparación valvular son de primera elección frente a las de sustitución por prótesis. Moraca et al.<sup>61</sup> no encuentran diferencias en los resultados de estas dos técnicas en 315 pacientes intervenidos (con datos apareados por puntuación de propensión), llamando la atención sobre la conveniencia de sustituir la válvula si creemos que existe una posibilidad de recidiva razonable de la insuficiencia.

En un estudio reciente de Arafat et al.<sup>62</sup>, los resultados de la anuloplastia tricúspide fueron similares en patología reumática y degenerativa, encontrándose como factores asociados a la recurrencia de la IT el no usar anillos rígidos (se usaron ADV, anillos flexibles y anillos rígidos durante el estudio), el grado de IT preoperatorio y la sustitución valvular mitral frente a la reparación.

#### *Ventajas actuales de la anuloplastia de De Vega*

La anuloplastia de De Vega es económica, lo que le permite ser empleada con éxito en zonas con escasos recursos financieros como Egipto<sup>63</sup>, India o Nepal<sup>64</sup>. Pese a ello, algunos autores han manifestado que, a largo plazo, la mayor tasa de recidivas producidas sin el uso de un anillo semirrígido puede llevar aparejado un aumento de ingresos hospitalarios e incluso reintervenciones, lo que podría compensar económicamente el uso del anillo, algo que puede no llegar a producirse en países con una esperanza de vida limitada. Por otro lado, no se ha llegado a constatar una mayor tasa de reintervenciones tras la ADV frente a la anuloplastia con anillo como ya se ha comentado previamente. La anuloplastia con sutura evitaría así lo que Norberto González de Vega denominó «la tasa tricúspidea»,

un sobrepago a pagar por cualquier tipo de anuloplastia tricúspide en el mundo.

La técnica de ADV se realiza rápidamente, es sencilla, reproducible, segura, no deja apenas material extraño dentro del corazón, está disponible de forma inmediata en cualquier quirófano y preserva la movilidad del anillo tricúspide, movilidad ya desvirtuada en la mayoría de casos de IT severa. No se relaciona con la aparición de bradiarritmias y el aumento subsiguiente de la tasa de implante de marcapasos cuando se realiza concomitantemente con la cirugía de sustitución valvular mitral, al contrario de lo que sí está descrito con la anuloplastia tricúspide con anillo<sup>65</sup>. Por el contrario, sus resultados son menos estables y con mayor tasa de recurrencia de IT que cuando se utiliza un anillo rígido, especialmente en pacientes con IT severa o con dilatación del ventrículo derecho. Por lo tanto, la disyuntiva no es si la ADV debe seguir usándose o debe ser abandonada a favor de la anuloplastia con anillo. La cuestión principal es saber seleccionar aquellos casos en los que una ADV ofrece resultados clínicos equiparables a la anuloplastia con anillo, siendo probablemente la IT funcional en pacientes que van a ser intervenidos de válvula cardiaca del lado izquierdo el nicho de mercado más amplio para su uso, tal y como ya apuntaba Yavuz en 2007<sup>66</sup>.

Al igual que ocurrió con la técnica de anuloplastia mitral de Alfieri y el MitraClip® (Abbot Vascular, Abbot Park, IL, EE. UU.), la ADV ha sido la técnica quirúrgica que ha inspirado técnicas endovasculares de tratamiento de la IT como el dispositivo Cardioband® (Edwards Lifescience; Irvine, CA, EE. UU.), una banda con regulación selectiva que se fija al anillo tricúspide, y por dentro de la cual discurre un cable que se frunce reduciendo el orificio anular, de forma análoga a como lo hace la ADV. Además, ha favorecido la implantación de programas de tratamiento mínimamente invasivo de la válvula tricúspide mediante minitoracotomía, dada la facilidad para su realización mediante cirugía robótica o por puertos.

## Conclusiones

La ADV (y posteriores modificaciones de la misma), es una técnica rápida, sencilla, reproducible, económica, segura y que ofrece excelentes resultados clínicos en pacientes seleccionados, especialmente aquellos con IT funcional no severa en el contexto de una cirugía valvular izquierda sin dilatación significativa del ventrículo derecho. Tras 50 años desde su primera descripción se encuentra plenamente vigente, enmarcada dentro de aquellas técnicas básicas que debe conocer todo cirujano cardiovascular.

## Financiación

No se ha recibido financiación alguna para la realización del artículo.

## Conflicto de intereses

El autor declara no tener ningún conflicto de intereses.

## Bibliografía

- De Vega Sanromán NG. La anuloplastia selectiva, regulable y permanente Una técnica original para el tratamiento de la insuficiencia tricúspide. *Cir Cardiovasc*. 2012;19:349–50.
- Wooler GH, Grimshaw VA, Watson DA. Experiences with the repair of the mitral valve in mitral in competence. *Thorax*. 1962;17:49–57.
- Revue JM, La anuloplastia de De Vega. Perspectiva histórica. *Cir Cardiovasc*. 2012;19:351–6.
- Breyer RH, McClenathan JH, Michaelis LL, McIntosh CL, Morrow AG. Tricuspid regurgitation. A comparison of nonoperative management, tricuspid anuloplasty, and tricuspid valve replacement. *J Thorac Cardiovasc Surg*. 1976;72:867–74.
- Braunwald NS, Ross J, Morrow AG. Conservative management of tricuspid regurgitation in patients undergoing mitral valve replacement. *Circulation*. 2022;35 Suppl. 4:63–9. <http://dx.doi.org/10.1161/01.CIR.35.4S1.1-63.1967>.
- Kay JH, Maselli-Campagna G, Tsuji HK. Surgical treatment of tricuspid insufficiency. *Ann Surg*. 1965;162:53–8.
- Boyd AD, Engelman RM, Isom OW, Reed GE, Spencer FC. Tricuspid anuloplasty: Five and one half years' experience with 78 patients. *J Thorac Cardiovasc Surg*. 1974;68:344–51. [http://dx.doi.org/10.1016/S0022-5223\(19\)39727-2](http://dx.doi.org/10.1016/S0022-5223(19)39727-2).
- Konishi Y, Tatsuta N, Minami K, Matsuda K, Yamazato A, Chiba Y, et al. Comparative study of Kay-Boyd's DeVega's and Carpentier's anuloplasty in the management of functional tricuspid regurgitation. *Jpn Circ J*. 1983;47:1167–72.
- Reed GE, Cortes LE. Measured Tricuspid Annuloplasty: A Rapid and Reproducible Technique. *Ann Thorac Surg*. 1976;21:168–9. [http://dx.doi.org/10.1016/S0003-4975\(10\)64283-X](http://dx.doi.org/10.1016/S0003-4975(10)64283-X).
- Carpentier A, Deloche A, Dauptain J, Soyer R, Blondeau P, Piwnica A, et al. A new reconstructive operation for correction of mitral and tricuspid insufficiency. *J Thorac Cardiovasc Surg*. 1971;61:1–13. [http://dx.doi.org/10.1016/S0022-5223\(19\)42269-1](http://dx.doi.org/10.1016/S0022-5223(19)42269-1).
- Gronin P, Meere C, Limet R, Lopez-Bescos L, Delcan JL, Rivera R. Carpentier's annulus and De Vega's anuloplasty: The end of the tricuspid challenge. *J Thorac Cardiovasc Surg*. 1975;70:852–61.
- Duran CG, Ubago JLM. Clinical and Hemodynamic Performance of a Totally Flexible Prosthetic Ring for Atrioventricular Valve Reconstruction. *Ann Thorac Surg*. 1976;22:458–63. [http://dx.doi.org/10.1016/S0003-4975\(10\)64454-4](http://dx.doi.org/10.1016/S0003-4975(10)64454-4).
- Tornos Mas P, Rodríguez-Palomares JF, Antunes MJ. Secondary tricuspid valve regurgitation: A forgotten entity. *Heart*. 2015;101:1840–8.
- De Vega NG. Yesterday's future: The gap between where we are now and where we were supposed to be. *Eur J Cardiothorac Surg*. 2013;43:66.
- Lee YT, Chang CY, Wei J. Anatomic consideration of stitch depth in tricuspid valve anuloplasty. *Acta Cardiol Sin*. 2015;31:253–6.
- Nunez L, Celemin D, Iglesias A, Gil Aguado M. Rupture of the tricuspid valve associated with disruption of De Vega's anuloplasty. *Chest*. 1981;79:111–3.
- Alonso-Lej F, Cofino JL. Reparación fisiológica de la insuficiencia tricúspide. *Cir Cardiovasc*. 1974;3:5–11.
- Cook JW. Accurate adjustment of de Vega tricuspid anuloplasty using transesophageal echocardiography. *Ann Thorac Surg*. 1994;58:570–2. [http://dx.doi.org/10.1016/0003-4975\(94\)92265-9](http://dx.doi.org/10.1016/0003-4975(94)92265-9).
- Alonso-Lej F. Adjustable Annuloplasty for Tricuspid Insufficiency. *Ann Thorac Surg*. 1988;46:368–9. [http://dx.doi.org/10.1016/S0003-4975\(10\)65956-5](http://dx.doi.org/10.1016/S0003-4975(10)65956-5).
- Kurlansky P, Rose EA, Malm JR. Adjustable Annuloplasty for Tricuspid Insufficiency. *Ann Thorac Surg*. 1987;44:404–6. [http://dx.doi.org/10.1016/S0003-4975\(10\)63801-5](http://dx.doi.org/10.1016/S0003-4975(10)63801-5).
- Oz MC, Goldstein DJ, Rose EA. Adjustable anuloplasty for tricuspid insufficiency. *Ann Thorac Surg*. 1994;58:594–5. [http://dx.doi.org/10.1016/0003-4975\(94\)92271-3](http://dx.doi.org/10.1016/0003-4975(94)92271-3).
- Meyer J, Bircks W. Predictable Correction of Tricuspid Insufficiency by Semicircular Annuloplasty. *Ann Thorac Surg*. 1977;23:574–5. [http://dx.doi.org/10.1016/S0003-4975\(10\)63705-8](http://dx.doi.org/10.1016/S0003-4975(10)63705-8).
- Aoyagi S, Tanaka K, Kumate M, Oryoji A, Yasunaga H, Kosuga K, et al. Modified De Vega's Annuloplasty for Functional Tricuspid Regurgitation. *Early and Late Results*. *Kurume Med J*. 1992;39:23–32.
- Sarraj A, Duarte J. Adjustable Segmental Tricuspid Annuloplasty: A New Modified Technique. *Ann Thorac Surg*. 2007;83:698–9.
- Antunes MJ, Girdwood RW. Tricuspid Annuloplasty: A Modified Technique. *Ann Thorac Surg*. 1983;35:676–8. [http://dx.doi.org/10.1016/S0003-4975\(10\)61084-3](http://dx.doi.org/10.1016/S0003-4975(10)61084-3).
- Revue JM, Garcia-Rinaldi R. Segmental tricuspid anuloplasty: A new technique. *J Thorac Cardiovasc Surg*. 1989;97:799–801.
- Abdul Khader A, Khan H, Stowell C, Liu G, Sameh M, Punjabi P. Retrospective analysis of tricuspid valve repair using a novel surgical technique: A 7-year single-surgeon experience. *Perfusion*. 2020;35:795–801.
- Chang BC, Song SW, Lee S, Yoo KJ, Kang MS, Chung N. Eight-Year Outcomes of Tricuspid Annuloplasty Using Autologous Pericardial Strip for Functional Tricuspid Regurgitation. *Ann Thorac Surg*. 2008;86:1485–93.
- Caralps JM, Marti V, Carreras F, Sualis A. Correction of functional tricuspid insufficiency by means of a limited posterior crossed suture anuloplasty. *J Thorac Cardiovasc Surg*. 1998;115:1378–81.
- Goksin I, Yilmaz A, Baltalarli A, Goktogan T, Karahan N, Turk UA, et al. Modified semicircular constricting anuloplasty (Sagban's anuloplasty) in severe functional tricuspid regurgitation: Alternative surgical technique and its mid-term results. *J Card Surg*. 2006;21:172–5.
- Hwang HY, Chang HW, Jeong DS, Ahn H. De vega anuloplasty for functional tricuspid regurgitation: Concept of tricuspid valve orifice index to optimize tricuspid valve annular reduction. *J Korean Med Sci*. 2013;28:1756–61.
- Grandinetti M, Bruno P, Farina P, Pasquini A, Pavone N, Massetti M. Bicuspidized De Vega for Functional Tricuspid Valve Regurgitation: "De-Kay Repair". *Ann Thorac Surg*. 2022;113:e153–4. <http://dx.doi.org/10.1016/j.athoracsur.2021.04.038>.
- Antunes MJ. Segmental tricuspid anuloplasty: A new technique. *J Thorac Cardiovasc Surg*. 1990;100:320–1. [http://dx.doi.org/10.1016/S0022-5223\(19\)35587-4](http://dx.doi.org/10.1016/S0022-5223(19)35587-4).
- Vahanian A, Beyersdorf F. 2021 ESC/EACTS Guidelines for the management of valvular heart disease. *Eur J Cardio-thoracic Surg*. 2021;60:727–800.
- Duran CMG, Pomar JL, Colman T, Figueroa A, Revuelta JM, Ubago JL. Is tricuspid valve repair necessary? *J Thorac Cardiovasc Surg*. 1980;80:849–60. [http://dx.doi.org/10.1016/S0022-5223\(19\)37691-3](http://dx.doi.org/10.1016/S0022-5223(19)37691-3).



36. Kelly BJ, Ho Luxford JM, Butler CG, Huang CC, Wilusz K, Ejiiofor JJ, et al. Severity of tricuspid regurgitation is associated with long-term mortality. *J Thorac Cardiovasc Surg.* 2018;155:1032.e2–8.e2, <http://dx.doi.org/10.1016/j.jtcvs.2017.09.141>.
37. Yilmaz O, Suri RM, Dearani JA, Sundt TM, Daly RC, Burkhart HM, et al. Functional tricuspid regurgitation at the time of mitral valve repair for degenerative leaflet prolapse: The case for a selective approach. *J Thorac Cardiovasc Surg.* 2011;142:608–13, <http://dx.doi.org/10.1016/j.jtcvs.2010.10.042>.
38. Zhu TY, Wang JG, Meng X. Does concomitant tricuspid annuloplasty increase perioperative mortality and morbidity when correcting left-sided valve disease? *Interact Cardiovasc Thorac Surg.* 2015;20:114–9.
39. Chidambaram M, Abdulali SA, Baliga BG, Ionescu MI. Long-term Results of DeVega Tricuspid Annuloplasty. *Ann Thorac Surg.* 1987;43:185–8, [http://dx.doi.org/10.1016/S0003-4975\(10\)60393-1](http://dx.doi.org/10.1016/S0003-4975(10)60393-1).
40. Morishita A, Kitamura M, Noji S, Aomi S, Endo M, Koyanagi H. H. Long-term results after De Vega's tricuspid annuloplasty. *J Cardiovasc Surg (Torino).* *J Cardiovasc Surg.* 2002;43:773–7.
41. Peñafiel Burkhardt R, Muñoz Jiménez L, Valderrama Marcos JF, Vivanco Delgado R, González González S, Salas Millán J, et al. Seguimiento clínico y ecocardiográfico de una serie amplia de pacientes con anuloplastia de De Vega. *Rev Andaluz Cardiol.* 2008;43:1.
42. Tatebe S, Uehara A, Shinonaga M, Kuraoka S. Posttraumatic tricuspid insufficiency successfully repaired by conventional technique. *J Card Surg.* 2005;20:356–7.
43. Yankah C. Endocarditis de la válvula tricúspide: evolución de las técnicas quirúrgicas y las opciones. *Cir Cardiovasc.* 2012;19:393–9.
44. Bacusca AE, Tarus A, Burlacu A, Enache M, Tinica G. A meta-analysis on prophylactic donor heart tricuspid annuloplasty in orthotopic heart transplantation: High hopes from a small intervention. *Healthcare (Basel).* 2021;9:306.
45. Yamamoto Y, Nomura K, Murayama F, Isobe S, Hoshino K. De Vega Tricuspid Annuloplasty for Pediatric Patients: Growth Potential of the Plicated Annulus. *Pediatr Cardiol.* 2021;42:1854–61, <http://dx.doi.org/10.1007/s00246-021-02679-x>.
46. Csanády J, Kurfirst V, Frána R, Mokráček A. De Vega tricuspid valve annuloplasty – A rightly neglected surgical technique? *Kardiologija i Torakochirurgia Pol.* 2018;15:95–101.
47. Rivera R, Duran E, Ajuria M. Carpentier's flexible ring versus De Vega's annuloplasty. A prospective randomized study. *J Thorac Cardiovasc Surg.* 1985;89:196–203.
48. McCarthy PM, Bhudia SK, Rajeswaran J, Hoercher KJ, Lytle BW, Cosgrove DM, et al. Tricuspid valve repair: Durability and risk factors for failure. *J Thorac Cardiovasc Surg.* 2004;127:674–85.
49. Tang GHL, David TE, Singh SK, Maganti MD, Armstrong S, Borger MA. Tricuspid valve repair with an annuloplasty ring results in improved long-term outcomes. *Circulation.* 2006;114 Suppl. 1:577–81.
50. Huang X, Gu C, Men X, Zhang J, You B, Zhang H, et al. Repair of functional tricuspid regurgitation: Comparison between suture annuloplasty and rings annuloplasty. *Ann Thorac Surg.* 2014;97:1286–92, <http://dx.doi.org/10.1016/j.athoracsur.2013.10.037>.
51. Adas A, Elnaggar A, Balbaa Y, Elashkar A, Alkady H. Ring, band or suture in tricuspid annuloplasty for functional tricuspid regurgitation; Which is better and more durable? *Heart Surg Forum.* 2019;22:E411–5.
52. Di Mauro M, Lorusso R, Parolari A, Ravaux JM, Bonalumi G, Guarracini S, et al. The best approach for functional tricuspid regurgitation: A network meta-analysis. *J Card Surg.* 2021;36:2072–80.
53. Yokoyama Y, Takagi H, Kuno T. Impact of Different Annuloplasty Methods for Tricuspid Regurgitation: A Network Meta-Analysis. *Ann Thorac Surg.* 2021;111:2004–10, <http://dx.doi.org/10.1016/j.athoracsur.2020.07.044>.
54. Khorsandia M, Banerjeeb A, Singhb H, Srivastava AR. Is a tricuspid annuloplasty ring significantly better than a de Vega's annuloplasty stitch when repairing severe tricuspid regurgitation? *Interact Cardiovasc Thorac Surg.* 2012;15:129–35.
55. Parolari A, Barili F, Pillozzi A, Pacini D. Ring or suture annuloplasty for tricuspid regurgitation? A meta-analysis review. *Ann Thorac Surg.* 2014;98:2255–63, <http://dx.doi.org/10.1016/j.athoracsur.2014.06.100>.
56. Hata H, Fujita T, Miura S, Shimahara Y, Kume Y, Matsumoto Y, et al. Long-term outcomes of suture vs Ring tricuspid annuloplasty for functional tricuspid regurgitation. *Circ J.* 2017;81:1432–8.
57. Murashita T, Okada Y, Kanemitsu H, Fukunaga N, Konishi Y, Nakamura K, et al. Long-term outcomes of tricuspid annuloplasty for functional tricuspid regurgitation associated with degenerative mitral regurgitation: Suture annuloplasty versus ring annuloplasty using a flexible band. *Ann Thorac Cardiovasc Surg.* 2014;20:1026–33.
58. Shinn SH, Dayan V, Schaff HV, Dearani JA, Joyce LD, Lahr B, et al. Outcomes of ring versus suture annuloplasty for tricuspid valve repair in patients undergoing mitral valve surgery. *J Thorac Cardiovasc Surg.* 2016;152:406.e3–15.e3, <http://dx.doi.org/10.1016/j.jtcvs.2016.04.068>.
59. Kuh JH, Kim KH, Choi JB. Surgical Lessons from the Repair of Recurrent Tricuspid Regurgitation after DeVega Annuloplasty. *Texas Hear Inst J.* 2017;44:82–3.
60. Castedo E, Cañas A, Cabo RA, Burgos R, Ugarte J. Edge-to-edge tricuspid repair for redeveloped valve incompetence after DeVega's annuloplasty. *Ann Thorac Surg.* 2003;75:605–6.
61. Moraca RJ, Moon MR, Lawton JS, Guthrie TJ, Aubuchon KA, Moazami N, et al. Outcomes of Tricuspid Valve Repair and Replacement: A Propensity Analysis. *Ann Thorac Surg.* 2009;87:83–9, <http://dx.doi.org/10.1016/j.athoracsur.2008.10.003>.
62. Arafat AA, Alfonso J, Hassan E, Pragliola C, Adam AI, Algarni KD. The influence of mitral valve pathology on the concomitant tricuspid valve repair. *J Card Surg.* 2022;37:739–46.
63. Khallaf AN, Saleh HZ, Elnaggar AM, Rasekh FS. Tricuspid valve repair by De Vega technique versus ring annuloplasty in patients with functional severe tricuspid regurgitation. *J Egypt Soc Cardio-Thoracic Surg.* 2016;24:131–4, <http://dx.doi.org/10.1016/j.jescts.2016.06.004>.
64. Pradhan S, Gautam NC, Singh YM, Shakya S, Timala RB, Sharma J, et al. Tricuspid valve repair: DeVega's tricuspid annuloplasty in moderate secondary tricuspid regurgitation. *Kathmandu Univ Med J.* 2011;9:64–8.
65. Herrmann FEM, Schleith AS, Graf H, Sadoni S, Hagl C, Bagaev E, et al. Tricuspid valve annuloplasty and mitral valve replacement are associated with bradyarrhythmia after mitral valve surgery. *J Cardiovasc Electrophysiol.* 2021;32:1103–10.
66. Yavuz S. eComment: Should stitch annuloplasty really be abandoned for developed flexible prosthetic band or ring in functional tricuspid regurgitation? *Interact Cardiovasc Thorac Surg.* 2007;6:738.