

Revisión

Abordaje quirúrgico de las arterias de las extremidades inferiores

Aida Iáñez Ramírez

Servicio de Cirugía Cardiovascular, Hospital Reina Sofía, Córdoba, España

INFORMACIÓN DEL ARTÍCULO

Historia del artículo:
On-line el xxx

Palabras clave:
Abordaje quirúrgico arterias miembros inferiores
Arteria tibial anterior
Arteria tibial posterior
Arteria peronea
Tronco tibioperoneo
Arteria femoral

Keywords:
Surgical approach to lower limb arteries
Anterior tibial artery
Posterior tibial artery
Fibular (peroneal) artery
Tibioperoneal trunk
Femoral artery

R E S U M E N

El cirujano cardiovascular, para poder desenvolverse con agilidad y confianza, debe conocer la anatomía perfectamente, para así adentrarse en el cuerpo humano con seguridad, siendo este uno de los pilares básicos de nuestro día a día. Si sabemos el camino para llegar a nuestro destino todo se hace mucho más claro y sencillo; tenemos que aprender «cómo llegar» y, una vez allí, decidir «qué hacer». Por ello este artículo intenta explicar de manera clara y práctica los abordajes del sector femoro-poplíteo y distal, con el fin de facilitar las intervenciones a este nivel.

© 2024 Sociedad Española de Cirugía Cardiovascular y Endovascular. Publicado por Elsevier España, S.L.U. Este es un artículo Open Access bajo la licencia CC BY-NC-ND (<http://creativecommons.org/licenses/by-nc-nd/4.0/>).

Surgical approach to the arteries of the lower extremities

A B S T R A C T

The cardiovascular surgeon, in order to be able to perform with agility and confidence, must know the anatomy perfectly, in order to enter the human body safely, this being one of the basic pillars of our day to day. If we know the way to reach our destination everything becomes much clearer and easier, we have to learn «how to get there» and once there decide «what to do». For this reason this article tries to explain in a clear and practical way the approaches to the femoro-popliteal and distal sector, in order to facilitate the interventions at this level.

© 2024 Sociedad Española de Cirugía Cardiovascular y Endovascular. Published by Elsevier España, S.L.U. This is an open access article under the CC BY-NC-ND license (<http://creativecommons.org/licenses/by-nc-nd/4.0/>).

La anatomía siempre ha sido un asunto arduo y tedioso de estudio en nuestras pasadas clases de la facultad, y aquí queremos hacer un estudio práctico y visual de lo que nos va a ser útil en el quirófano y de los trucos y errores más comunes en los abordajes quirúrgicos de este sector.

Para entender adecuadamente los abordajes anatómicos descritos nos tenemos que poner las gafas 3D y adentrarnos en el cuerpo humano como si estuviéramos llevando a cabo una disección anatómica en tiempo real y recreando, paso a paso, desde lo que subyace bajo la piel antes de realizar la incisión hasta por qué hendiduras anatómicas debemos encontrar paso para adentrarnos en profundidad por el camino más adecuado sin lesionar ni distorsionar la anatomía.

En este artículo se describe la forma de realizarlo, sabiendo que hay otras formas alternativas, las cuales no he experimentado pero que probablemente sean igual de válidas. Aconsejo tener un atlas

Abreviaturas: AFC, arteria femoral común; AFP, arteria femoral profunda; AFS, arteria femoral superficial; AIE, arteria iliaca externa; ATA, arteria tibial anterior; ATP, arteria tibial posterior; TTP, tronco tibioperoneo; VSE, vena safena externa; VSI, vena safena interna.

Correo electrónico: Aida.ianez@gmail.com

<https://doi.org/10.1016/j.circv.2024.01.006>

1134-0096/© 2024 Sociedad Española de Cirugía Cardiovascular y Endovascular. Publicado por Elsevier España, S.L.U. Este es un artículo Open Access bajo la licencia CC BY-NC-ND (<http://creativecommons.org/licenses/by-nc-nd/4.0/>).

Cómo citar este artículo: A. Iáñez Ramírez, Abordaje quirúrgico de las arterias de las extremidades inferiores, Cir Cardio., <https://doi.org/10.1016/j.circv.2024.01.006>

anatómico cerca mientras se realiza la lectura¹, ya que no es posible adjuntar aquí todas las imágenes que el artículo requeriría.

Comenzaremos nuestra ruta de proximal a distal desde el sector femoral, que suele ser el abordaje más empleado por los cirujanos cardiovasculares. La exposición de las arterias de las extremidades inferiores suele realizarse con incisiones lineales extensivas.

Posiblemente la mayoría de las derivaciones vasculares en un paciente con isquemia de miembros inferiores comienzan en la arteria femoral². Además, la arteria femoral se utiliza para embolotomías o endarterectomías y profundoplastias, o en algunos procedimientos cardíacos como canulaciones periféricas o para implante de ciertos dispositivos de asistencia cardíaca, con lo que la exposición de la arteria femoral común (AFC) es la disección arterial más utilizada en cirugía cardiovascular³.

La mayoría de las revascularizaciones de la extremidad inferior las podemos realizar con tres exposiciones: el abordaje anterior de la arteria femoral y los abordajes mediales por encima y debajo de la rodilla de la arteria poplíteo. El cirujano cardiovascular completo y bien formado debe conocer otras rutas alternativas para la exposición de estos segmentos; además, conocer el abordaje de los vasos tibiales debe ser obligatorio, sobre todo si deseamos realizar revascularización arterial en el salvamento de la extremidad.

Cada vez más la arteria femoral profunda (AFP) se utiliza como origen o terminación de los injertos de derivación, sobre todo en

reintervenciones, cuando los vasos proximales están inmersos en tejido cicatricial, evitando el escenario de batallas perdidas anteriores, con lo cual debe ser otro punto de interés en el estudio de la anatomía quirúrgica de la pierna.

Una parte importante cuando se realiza el abordaje arterial es conocer el sistema muscular subyacente para no dañarlo y también para conocer la mejor ruta que lleva al destino deseado.

Consejos generales

- Incisiones de la longitud adecuada.
- Separadores de agarre adecuado y repositionarlos para una buena exposición.
- Cuidado con la lesión de los nervios, a veces, los grandes olvidados.
- Cuidado con los vasos linfáticos: si se dañan, hay que ligarlos o cauterizarlos para evitar complicaciones.
- Disecar la arteria en la porción más visible y pasar una cinta envolvente; traccionando de ella llevaremos la arteria al campo quirúrgico y será más sencilla su disección y su separación de estructuras cercanas.

Arteria femoral común

Anatomía quirúrgica

El ligamento inguinal nos marca la puerta de entrada al sector femoral. Se trata de la transición entre la arteria ilíaca externa (AIE) y la AFC, y discurre entre la espina ilíaca anterosuperior y la sínfisis del pubis. La AFC la encontraremos en un espacio anatómico denominado triángulo de Scarpa, cuyos límites serán el ligamento inguinal (superior), borde interno del músculo sartorio (lateral) y borde interno del músculo aductor largo y músculo pectíneo (medial). En nuestras disecciones arteriales siempre, o casi siempre, iremos buscando espacios comprendidos entre dos músculos. El contenido del triángulo de Scarpa será, por tanto, el paquete vasculonervioso que engloba, de lateral a medial, nervio femoral, AFC, en el centro, y vena femoral común. Un aspecto importante es que medialmente se encuentran los vasos linfáticos, y si en nuestra disección nos encontramos con ganglios o vasos linfáticos, los desplazaremos a medial o los ligaremos si están dañados, ya que pueden ser causa de complicación quirúrgica con linforragias, linforreas o linfoceles, y la consecuente temida infección de las heridas y del bypass.

Hacia medial también nos encontraremos la vena safena interna (VSI), que atraviesa la vaina femoral, la cual engloba arteria y vena femoral, y se hace anterior y medial. Será útil tenerla controlada por si la utilizásemos en nuestra técnica de revascularización.

La AFC mide aproximadamente 4 cm y luego se bifurca en AFP y arteria femoral superficial (AFS).

Abordaje quirúrgico

La elección del abordaje de la AFC se puede realizar en función de las características de la AFC, la patología asociada, la necesidad de una exposición extendida o simplemente por preferencia del cirujano. Nuestra máxima tiene que ser exponer sin lesionar estructuras subyacentes eligiendo el camino más sencillo, siempre que se pueda.

Incisión longitudinal

Palpamos la espina iliaca anterosuperior y la sínfisis del pubis (la línea imaginaria que une ambos puntos nos marca el recorrido del ligamento inguinal) y realizamos la incisión un centímetro medial al punto medio de esa línea imaginaria. La incisión debería extenderse un tercio por encima del ligamento y dos tercios por debajo

del ligamento para tener una buena exposición de la AFC y sus ramas.

Con bisturí eléctrico profundizamos en el tejido celular subcutáneo, colocamos un separador autoestático de Adson que nos ayuda a hacer una disección roma hasta la fascia lata, la cual abrimos en longitudinal, llegando cranealmente al ligamento inguinal, que será nuestro límite superior, retrayendo el músculo sartorio hacia medial y el aductor mayor hacia lateral y dejando el paquete vasculonervioso en el centro. Durante la disección hay que tener especial cuidado con los linfáticos, que debemos preservar y desplazar a medial.

Así llegamos al paquete vasculonervioso, que disecaremos en longitud según requiramos para nuestra técnica quirúrgica, controlando si es necesario la bifurcación femoral, que la tenemos en el vértice caudal del triángulo de Scarpa; cuanto más disequemos, más control tendremos de las estructuras, pero también más riesgo de daño quirúrgico. Distinguiremos la arteria por los *vasa vasorum* en su superficie, que crea un mosaico único y reconocible fácilmente. Es conveniente controlar primero la AFC y la AFS con cintas de tracción y, con ayuda de estas, sacar la AFP de su lecho en profundidad y controlarla igualmente.

La incisión longitudinal nos da un campo quirúrgico bastante amplio y, en casos con anatomías complejas o aterosclerosis generalizada y severa, será nuestra técnica de elección.

Incisión oblicua

Un centímetro por debajo del ligamento inguinal, se realiza una incisión en oblicua siguiendo un recorrido paralelo al ligamento. Especialmente en personas obesas, sin embargo, puede ser más práctico realizar la incisión por encima del pliegue inguinal, salvo que necesitemos una amplia exposición del inicio de las arterias femoral superficial y profunda. Nos encontraremos los mismos planos ya descritos.

Esta incisión es más estética y sirve para exposiciones más limitadas de la bifurcación femoral, por lo que, si prevemos que vamos a necesitar disecar ampliamente la AFC y su bifurcación, esta técnica no es la más adecuada. La podemos utilizar en embolectomías o en disección de vasos para canulación extracorpórea. Además, conlleva un riesgo mayor de linfedema o linfoceles al realizar una división más extensa de los linfáticos; para evitar esto, al abrir la fascia lo haremos en longitudinal en lugar de en oblicua.

Piedras en el camino

En la incisión oblicua podemos lesionar el nervio femorocutáneo, que da lugar a meralgia parestésica. En la incisión longitudinal podemos dañar las ramas cutáneas del nervio femoral.

En nuestra disección de la AFC hacia craneal, hacia la AIE, justo debajo del ligamento inguinal nos encontraremos la vena circunfleja ilíaca profunda, que cruza por encima de la AFC a ese nivel; conviene ligarla, ya que nos puede dar problemas si estamos diseccionando ampliamente la AFC en ese sentido o en la tunelización de los bypass suprainguinales.

Cuando disecamos hacia caudal y necesitamos exponer la AFP en su porción proximal, siempre nos vamos a encontrar con la vena circunfleja femoral lateral, que va a drenar a la vena femoral pasando por encima de inicio de la AFP y luego se mete por debajo de la AFS. Es conveniente buscarla, identificarla y dividirla para evitar daños y sangrados innecesarios, y de esta manera podemos exponer los primeros centímetros de la AFP hasta las ramas superior muscular y perforante.

Trucos

- AFC un poco medial al punto medio del ligamento.

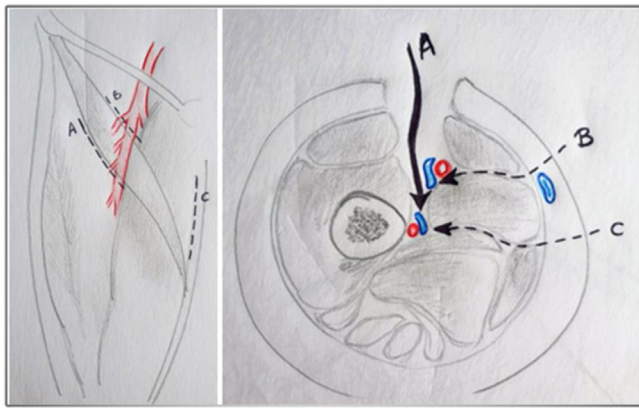


Figura 1. Abordajes anteriores de la arteria femoral profunda, lateral (A) o medial (B) a músculo sartorio. Abordaje posterior (C) de la arteria femoral profunda.

- Si hay que exponer los primeros centímetros de la AIE, podemos prolongar la disección del ligamento inguinal en paralelo por encima del músculo sartorio y nos da más campo.
- Retraer hacia medial los ganglios linfáticos y evitar dañarlos para evitar complicaciones.

Arteria femoral profunda

Anatomía

La AFC se bifurca en AFS y AFP. Normalmente la AFP nace de la cara posterolateral de la AFC, primero es lateral a la AFS y luego posterior, recorriendo la cara posterior de los aductores. Es la arteria principal del muslo y en su recorrido da origen a tres ramas perforantes. La rama terminal va a parar al tendón del aductor mayor⁴.

Ramas: arteria circunfleja lateral y medial y tres arterias perforantes.

Abordaje quirúrgico

El abordaje de la AFP no es tan habitual en la práctica quirúrgica del día a día, pero debe ser una alternativa a la AFC como origen o destino de los injertos de derivación. Tenemos tres posibles vías de abordaje (fig. 1), según queramos controlar la AFP en su porción más proximal o distal.

1. Anterolateral.
2. Anteromedial.
3. Posteromedial.

Primero veremos los abordajes anteriores (fig. 1A y B), en los cuales controlaremos la porción más proximal de la AFP. Realizamos una incisión longitudinal sobre el borde lateral (A) o medial (B) del músculo sartorio, respectivamente, justo por debajo del triángulo de Scarpa. En profundidad seccionamos la fascia lata. Se retrae el sartorio hacia medial y el recto femoral o recto anterior del músculo cuádriceps hacia lateral. Se pasa lateral a los vasos femorales superficiales y se llega a un valle entre el músculo vasto medial y el aductor largo, se secciona la fascia entre ambos músculos y se llega a los vasos femorales profundos. A ese nivel perforan la fascia hacia antero-lateral las ramas circunflejas femorales laterales tanto arteria como vena, siendo necesario controlar y seccionar la vena para una buena exposición de la AFP. Desafortunadamente, la vena femoral profunda se encuentra anterior a la AFP, por lo que hay que controlarla para poder exponer la arteria.

En el abordaje posteromedial (fig. 1C) rotamos la pierna hacia lateral, rodilla flexionada en 30 grados. Realizamos la incisión en el borde posterior del músculo aductor largo y en profundidad nos encontramos los vasos femorales profundos en su tercio más distal y la vena colocada en su porción superior, por lo que se puede controlar la AFP más fácilmente que en los abordajes anteriores. La principal desventaja es que solo nos exponemos el tercio distal de la AFP y se trata de una entrada únicamente medial.

Piedras en el camino

- Una o dos ramas del nervio femoral discurren sobre la arteria y la vena circunfleja femoral lateral, de la que dijimos antes que había que ligarla y que estaba cruzando la cara anterior de la AFP en su porción proximal, y deberían ser movilizados para no lesionarlos.

Arteria femoral superficial

Anatomía

La AFS es de mayor tamaño que la AFP y suele continuar su trayecto por el vértice del triángulo de Scarpa introduciéndose por el canal de los aductores, justo debajo del músculo sartorio. Distalmente cruza el canal de Hunter, formado por una vaina entre el vasto medial, el sartorio y el aductor largo y el aductor mayor; una vez que cruza el canal de Hunter pasa a llamarse arteria poplítea. En este canal, la arteria siempre irá superficial a la vena.

Abordaje quirúrgico

Colocación del paciente: pierna en rotación externa y flexión de la rodilla a 30 grados.

- Abordaje mitad superior del muslo: se realiza una incisión longitudinal sobre el borde medial del sartorio.
- Abordaje mitad inferior del muslo: incisión longitudinal sobre el borde lateral del sartorio.

Dicha incisión puede extenderse desde la ingle hasta la rodilla según la altura a la que queramos abordar la AFS.

Seccionamos la fascia lata y desplazamos el sartorio hacia medial o lateral según la altura en la que hayamos realizado la incisión (hacia lateral en región superior y hacia medial en región inferior). Entramos en el canal de los aductores y podemos controlar la AFS.

Piedras en el camino

- El nervio safeno (rama sensitiva del nervio femoral) acompaña al paquete vascular en el canal, aunque se encuentra más superficial. Su lesión causa la neuropatía del safeno.
- El nervio motor del vasto medial acompañan a la AFS en el canal de Hunter.

Arteria poplítea

Anatomía

La arteria poplítea es la continuación de la AFS, va desde el hiato de los aductores, continúa hacia lateral y posterior cruzando por detrás de la rodilla entre los cóndilos femorales hasta el músculo sóleo, desde donde profundiza y da lugar a los troncos distales. La arteria poplítea la dividimos en tres porciones: primera, segunda y tercera porción.

La primera y tercera porciones pueden ser abordadas desde medial o lateral, mientras que la segunda porción requiere un abordaje posterior.

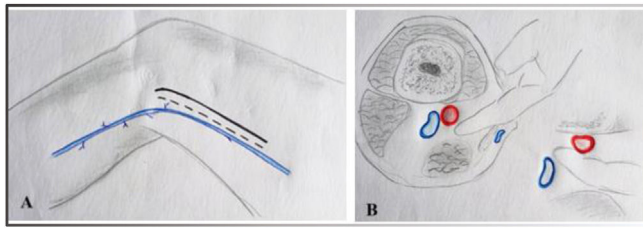


Figura 2. A) Abordaje medial de la primera porción poplítea. Se puede ver la vena safena interna (en azul). La línea continua sería la incisión para un abordaje medial sin uso de la vena safena interna (VSI) y la línea punteada si vamos a utilizar la VSI. B) Arteria poplítea por delante de la vena poplítea y ubicada debajo del fémur.

Abordaje medial primera porción poplítea

Para simplificar las cosas, podemos entender la primera porción poplítea como una continuación de la AFS (fig. 2).

Posición: pierna en rotación externa y una flexión de rodilla de 30 grados.

Incisión: longitudinal en el tercio distal del muslo a lo largo del borde anterior del sartorio.

Si se va a utilizar la VSI como injerto de derivación, la incisión debe realizarse un poco más inferior para exponerla mejor; aun así, sería adecuado hacer un mapeo ecográfico previo para evitar incisiones alejadas.

Tras abrir el tejido subcutáneo, seccionamos la fascia del sartorio y retraemos el sartorio hacia posterior y el tendón del aductor mayor hacia anterior, y en profundidad encontramos la arteria poplítea.

Mediante disección roma introducimos el dedo en el espacio poplíteo, entre el músculo vasto medial y el sartorio, palpando la arteria poplítea contra el fémur. La arteria la encontraremos delante de la vena poplítea. Podemos disecar y controlar la arteria poplítea con una cinta y traccionar en sentido craneal y caudal para sacarla de la profundidad y disecar mejor el segmento de arteria que necesitamos.

El nervio safeno podemos encontrarlo cruzando el hiato de los aductores para unirse a la vena safena cerca de la rodilla, y el atrapamiento de este nervio puede ser causa de dolores insoportables en el postoperatorio.

En el espacio poplíteo hay bastante tejido adiposo que rellena este hueco que debemos reseca algunas veces para exponernos la arteria más fácilmente. Además, como va a ocurrir desde esta región hacia distal, las arterias van a empezar a estar rodeadas de una intensa red venosa concomitante que habrá que ligar para exponer adecuadamente este sector arterial.

Es importante preservar todas las ramas de las arterias geniculares, pudiéndose rodear con una seda gruesa con una pinza de tracción en el extremo y cuyo peso sirve para controlar el sangrado retrógrado.

Piedras en el camino

- Nervio safeno (rama sensitiva del nervio femoral).
- Puede haber duplicidad de la vena poplítea a este nivel, con puentes entre ambas, que habrá que tener en cuenta a la hora de evitar sangrados.

Trucos

Si necesitamos ampliar la exposición de la arteria poplítea hacia craneal podemos seccionar el tendón del aductor mayor, y si queremos ampliar hacia caudal y profundizar hacia segunda porción es posible seccionar los tendones del músculo gracilis y el semimembranoso.

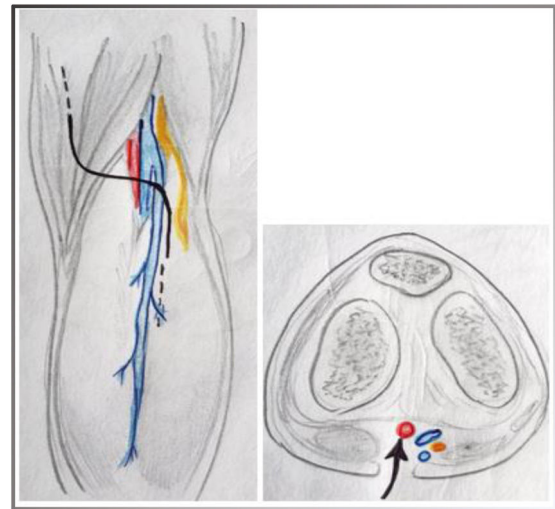


Figura 3. Se muestra la incisión en S itálica para el abordaje posterior de la poplítea. Visualización del recorrido de la vena safena externa. Se muestra la disposición anatómica del paquete vasculonervioso (rojo: arteria poplítea; azul: vena poplítea; amarillo: nervio).

Abordaje lateral de primera porción poplítea

Este abordaje se utilizará en muy pocas ocasiones, por ejemplo, cuando haya infección de un bypass previo y en reintervención con importante tejido cicatricial, o cuando podemos realizar un bypass a la tibial anterior o peronea, donde la anastomosis proximal sea la arteria poplítea.

Posición: rotación interna de la pierna con flexión de la rodilla a 30 grados.

Incisión longitudinal en el tercio distal del muslo, entre los músculos vasto lateral (arriba) y bíceps femoral (abajo), 6 cm proximal al cóndilo femoral lateral. Incisión de la fascia lata: a este nivel la fascia es bastante densa y no basta con hacer una incisión longitudinal, hay que realizar una incisión en T en cada extremo de la incisión, o incluso extrayendo una parte, para evitar el atrapamiento del injerto.

El hueco entre ambos músculos nos lleva al espacio poplíteo y alcanzamos los vasos poplíteos al mismo nivel que en el abordaje medial, pegados al fémur, pero en el camino se encuentran el nervio ciático y la vena poplítea antes de alcanzar la arteria. El nervio habrá que retraerlo hacia abajo, disecando y controlando la vena poplítea y desplazándola hacia abajo también.

Abordaje posterior de la arteria poplítea (segunda porción)

Este abordaje es útil en la cirugía del atrapamiento poplíteo y los aneurismas poplíteos, que requieren exposición completa, evacuación o escisión segmentaria, como los que producen compresión del nervio o de la vena a ese nivel. También nos será útil en caso de traumatismos focales, como en la luxación posterior de la rodilla.

Posición: decúbito prono con la rodilla ligeramente flexionada. Incisión en S itálica desde la cara medial del muslo y luego hacia lateral con el segmento horizontal a nivel del hueco poplíteo (fig. 3). La porción distal debe extenderse sobre los vientres musculares de los gastrocnemios, por si fuera necesaria la disección de troncos distales e incluso si fuera necesaria la disección de la vena safena externa (VSE), que si no la utilizamos la desplazaremos hacia lateral.

Tras abrir el tejido subcutáneo, hacemos una incisión longitudinal de la fascia. A este nivel debemos tener en cuenta la presencia de nervios en la zona (el nervio sural medial, que es más superficial, cercano a la VSE, el nervio peroneal y el nervio tibial, más en profundidad), que debemos retraer hacia lateral y así luego podemos

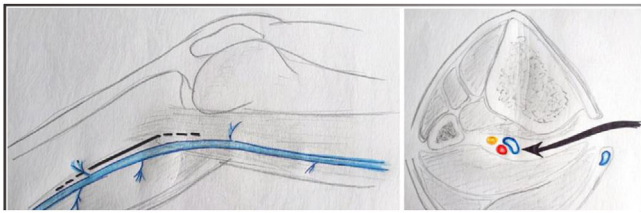


Figura 4. Abordaje medial de la tercera porción poplítea. Visualización del recorrido de la vena safena interna. Exposición del paquete vasculonervioso con la vena poplítea en posición anterior.

separar las dos cabezas de los gastrocnemios y ver en profundidad la arteria (medial) y la vena (lateral) ubicadas en el suelo de la fosa poplítea.

Extensión distal del abordaje: si es necesario disecar troncos distales, puede ampliarse el abordaje separando los gastrocnemios y abrimos el anillo del sóleo, abordando hasta la salida de la arteria tibial anterior (ATA); aquí tenemos que cortar músculo.

Extensión proximal del abordaje: si necesitamos disecar más proximalmente la arteria poplítea o el tercio distal de la AFS, debemos recordar que la arteria se va hacia medial cruzando el hiato de los aductores y se hace más profunda.

Piedras en el camino

Casi todas las estructuras las desplazaremos hacia lateral.

Una vez abierto el tejido subcutáneo, cuando visualizamos la fascia en el suelo de la incisión, la VSE suele visualizarse atravesando la fascia, aunque existe bastante variabilidad en su localización; hay que ligarla y seccionarla para poder tener una buena visualización de la arteria poplítea, o lateralizarla hacia lateral.

El nervio sural medial se encuentra justo tras la apertura de la fascia, es el más superficial.

El nervio tibial, delante de los vasos en línea medial, lo retraemos lateralmente.

El nervio peroneo sigue en trayecto del tendón del bíceps femoral lateral al tibial, lo retraeremos hacia lateral.

El nervio del gemelo medial, aunque se debe intentar preservar, se puede seccionar, ya que hay una inervación más distal.

Abordaje medial de la tercera porción poplítea

Con este abordaje nos adentramos en el apasionante mundo de la región infragenicular, donde las técnicas de revascularización suelen tener una permeabilidad menor a largo plazo y la indicación de aterrizar en esta región suele ser ante episodios de isquemia crítica o salvamento de la extremidad⁵. Este abordaje puede ser el tercero en frecuencia para la exposición arterial en las extremidades inferiores, tras el abordaje de la femoral y el abordaje medial de la primera porción poplítea.

Posición: rotación externa de la pierna con rodilla flexionada en 30 grados.

Incisión longitudinal un centímetro por debajo del borde posterior de la tibia, desde el cóndilo femoral (fig. 4). Nos encontramos la fascia y realizamos una incisión extendiendo hasta el tendón del semitendinoso. Retraemos el músculo gastrocnemio hacia posterior y el sóleo hacia anterior.

Muy en profundidad nos encontramos la arteria y las venas poplíteas, estando la vena delante, que debemos controlar y desplazar hacia anterior o posterior según en qué segmento arterial vayamos a trabajar. Si vamos a trabajar en la región más proximal, retraemos la vena hacia abajo (posterior), y hacia arriba si vamos más distal.

Extensión proximal: hacia la segunda porción será necesaria la sección de los tendones del semitendinoso y gracilis proximalmente

Extensión distal: será necesaria la apertura del anillo del sóleo distalmente; hay que cortar músculo, así podemos ver la tibial anterior y el tronco tibioperoneo (TTP).

Piedras en el camino

La VSI a este nivel discurre normalmente 1-2 cm por debajo del borde posterior de la tibia. Hay que tener cuidado de no dañarla, y es recomendable que quede en el borde posterior de la incisión; hay que verla y preservarla, ya que probablemente la utilizemos como injerto.

Abordaje lateral de la tercer porción poplítea

No se utiliza de manera rutinaria. Se puede utilizar en caso de reintervenciones con un abordaje medial en el pasado o en caso de derivaciones poplíteo-distales a arterias en la cara lateral de la pierna.

Posición: rotación interna de la pierna con flexión de la rodilla.

Incisión longitudinal desde la cabeza del peroné con extensión distal hasta el primer tercio del peroné. Una vez realizada la incisión nos encontramos con el peroné, y limpiamos la superficie lateral de la porción superior del peroné; tenemos que seccionar el tendón del bíceps femoral que se inserta en la cabeza del peroné y de los ligamentos para su desarticulación. Realizamos la osteotomía del tercio superior del peroné con costotomo. La arteria poplítea está justo en la profundidad de la cabeza del peroné, y la vena queda posterior.

Piedras en el camino

El nervio peroneo superficial discurre por el borde posterior de la cabeza del peroné, de posterior a anterior, por lo que la disección del periostio del peroné debe comenzar de distal a proximal y ascender con precaución para evitar dañarlo y asegurar que el nervio se movilice hacia arriba con los otros tejidos del periostio.

Troncos distales

Son abordajes menos conocidos y se llevan menos a la práctica, ya que se trata de bypass de salvamento de la extremidad, y, por lo tanto, menos frecuentes. Además, en algún caso se indica antes la amputación del miembro que la realización de un bypass a troncos distales, por la complejidad, la morbilidad asociada y la menor permeabilidad a largo plazo.

Abordaje proximal de los troncos distales

La exposición de la región proximal de los vasos crurales por debajo de la bifurcación de la arteria poplítea generalmente requiere el mismo abordaje que utilizamos para la porción medial de la tercera porción poplítea, pero tenemos que dividir el músculo sóleo proximal superpuesto. Es una de esas veces que tenemos que seccionar músculo para abordar un segmento arterial. Introducimos un ángulo recto debajo del músculo sóleo como guía para la sección del músculo usando electrocauterio y evitamos así lesiones de las estructuras subyacentes y controlamos mejor la hemostasia; así podemos ver el TTP y el inicio de la ATA. A medida que avanza la disección debajo del sóleo, se pueden ver las venas del sóleo superficialmente y la vena tibial anterior cruzando la ATA por delante. Estas venas pueden necesitar ser disecadas delicadamente y divididas para permitir la exposición del origen de la ATA y el origen del TTP.

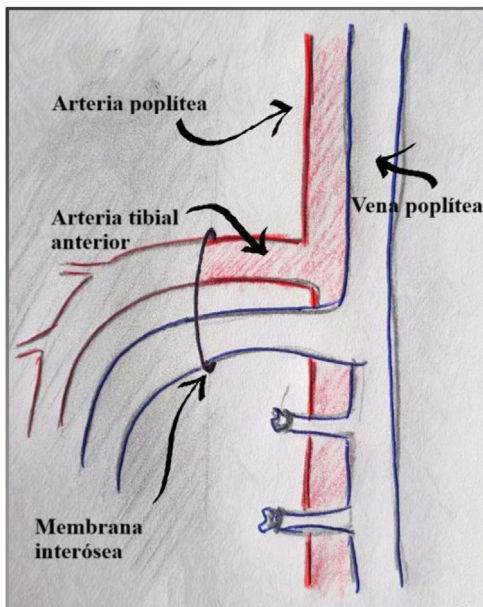


Figura 5. Abordaje proximal de los troncos distales. Se visualizan los primeros centímetros de la arteria tibial anterior atravesando la membrana interósea y la vena tibial cruzando por encima de la arteria

El abordaje de la ATA en los primeros centímetros tras su nacimiento puede ser complicado. A veces la ATA se esconde y no es evidente su disposición en las profundidades de la herida, y para localizarla nos podemos ayudar con un pequeño truco, que es traccionar de la arteria poplítea hacia arriba, y donde veamos que está más anclada es porque ahí nace la ATA. La ATA se hace lateral y posterior atravesando la membrana interósea (fig. 5). Desde este abordaje podemos diseccionar los 2 cm proximales de la ATA, para lo que tenemos que incidir sobre la membrana interósea, y aquí empieza el infierno venoso de los troncos distales. Hay que tener cuidado con la red venosa que discurre por la membrana interósea, porque puede causar un sangrado bastante molesto.

Si queremos abordar el TTP y sus ramas, arteria tibial posterior (ATP) y arteria peronea, tenemos que traccionar de la arteria poplítea hacia arriba. A este nivel hay que utilizar con cuidado el bisturí eléctrico, ya que podemos dañar el nervio tibial posterior, que se encuentra en la parte anterior, por delante de la arteria.

Arteria tibial posterior

La ATP tiene una disposición medial, por lo que podemos abordarla desde medial en todo su recorrido, discurrendo por el compartimento posterior. Para el abordaje de la ATP desde su porción proximal hasta su segmento supramaleolar la única estructura importante es el músculo sóleo.

Abordaje del segmento superior de la arteria tibial posterior

Se realiza una incisión longitudinal de 10-12 cm a 2 cm del borde posterior de la tibia, ya que, como su nombre indica, la ATP va por el borde posterior de la tibia (fig. 6). Tras el tejido subcutáneo encontramos la fascia anterior del músculo sóleo. Dividimos a lo largo de la longitud de la incisión tanto la fascia como las fibras del músculo sóleo, y se expone la fascia posterior del músculo sóleo, en la que se realiza una incisión con cuidado para evitar lesiones en el haz vascular subyacente.

Después de la incisión de la fascia tendremos el músculo flexor largo de los dedos, unido a la tibia y que queda arriba, y el músculo flexor largo del primer dedo, que queda abajo. Mediante disección

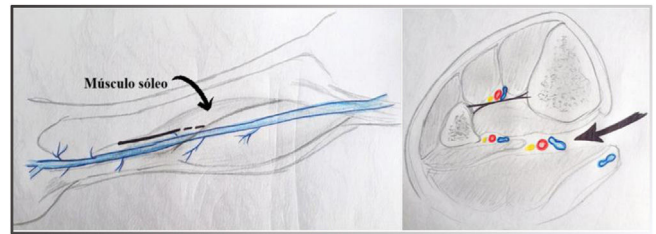


Figura 6. Abordaje medial de la arteria tibial posterior. Interposición del músculo sóleo que hay que seccionar para exponer el paquete vascular.

roma, veremos la arteria y las venas tibiales posteriores, que se encuentran en el surco entre los músculos flexor largo de los dedos y flexor largo del primer dedo. El músculo tibial posterior será lateral al haz vascular tibial posterior.

Abordaje del segmento medio de la arteria tibial posterior

La principal razón para elegir este segmento medio para nuestra anastomosis distal es la longitud limitada del injerto de vena.

La exposición de la ATP por debajo de la mitad de la pierna es similar a la exposición más proximal. Sin embargo, en el nivel inferior de la pierna el sóleo suele estar atenuado. La arteria y las venas tibiales posteriores se verán entre los tendones del músculo flexor largo de los dedos y el músculo flexor del primer dedo.

Abordaje medial de la arteria tibial posterior en el tobillo

Si la ATP no es permeable en su sector más proximal, debemos irnos a la siguiente ubicación más frecuente para su abordaje, que es justo por encima del tobillo, donde es accesible y además no suele estar afectada por la enfermedad arterioesclerótica, sobre todo en pacientes diabéticos.

Incisión longitudinal de 8-10 cm a mitad de camino entre el maléolo y el tendón de Aquiles, 2 cm por debajo de la tibia. Profundizamos en el tejido subcutáneo y nos encontramos la fascia del retináculo flexor, la incidimos, y el haz neurovascular suele estar en una envoltura grasa separada de los músculos y tendones adyacentes. La arteria suele estar más anterior y profunda que la vena, y el nervio, más posterior. La ATP se identifica entre los tendones del flexor largo de los dedos y el flexor largo del dedo gordo.

Arteria tibial anterior y pedia

La ATA es la rama terminal de menor calibre de la arteria poplítea. Se inicia en el borde inferior del músculo poplíteo y va hacia lateral atravesando la membrana interósea, dirigiéndose hacia el compartimento anterior.

Abordaje medial de la arteria tibial anterior

Como ya hemos descrito anteriormente, en «Abordaje proximal de los troncos distales», los 2 cm proximales de la ATA pueden exponerse desde un abordaje medial al exponer la arteria poplítea distal e incidir la membrana interósea. Un truco que podemos aplicar para exponernos un poco más la ATA es que el ayudante, mediante la presión digital sobre el compartimento anterolateral, desplaza hacia medial la ATA y se exponen mejor esos pocos centímetros de ATA a los que podemos llegar desde este abordaje.

Abordaje lateral de arteria tibial anterior

El abordaje típico de la ATA se hace desde lateral, ya que su recorrido anatómico discurre por la parte lateral de la pierna.

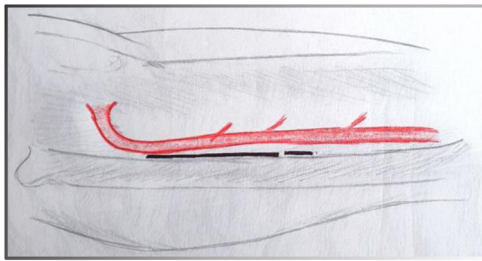


Figura 7. Abordaje lateral de la arteria tibial anterior. Incisión entre el músculo extensor largo de los dedos y el músculo tibial anterior mediante disección roma.

Incisión longitudinal de 10-12 cm paralela a la tibia (fig. 7). La incisión comienza 2 cm por debajo de la meseta tibial y puede extenderse según sea necesario. La fascia también se corta longitudinalmente. Y, como siempre, vemos dos músculos: el músculo tibial anterior está ampliamente unido a la tibia en su origen y es el primer músculo que se ve, que queda arriba, y a continuación se identifica el músculo extensor largo de los dedos, que queda abajo (fig. 8). Mediante disección roma suave nos introducimos en la hendidura longitudinal entre estos dos músculos. En lo profundo de esta parte de la disección se verá la arteria y las venas tibiales anteriores y el nervio peroneo, con el que debemos tener mucho cuidado para no dañarlo.

Abordaje lateral de la arteria tibial anterior en la parte inferior de la pierna

En la parte inferior de la pierna la ATA es más superficial: aquí el paquete vascular no se encuentra entre músculos, sino entre las porciones tendinosas de los músculos extensores.

Incisión longitudinal paralela a la tibia de 10-12 cm de largo, justo por encima del tobillo. El tendón tibial anterior se encuentra cerca de la tibia, más superior, y en la parte inferior se puede ver el tendón del músculo extensor largo del primer dedo. El tendón del músculo extensor largo del primer dedo cruza de lateral a medial para irse al primer dedo del pie y nos marca la extensión distal de nuestra disección de la ATA.

Exposición de la arteria pedia

Incisión longitudinal situada directamente sobre el vaso, que se puede mapear preoperatoriamente usando eco-Doppler para evitar colgajos cutáneos. Sin embargo, algunos cirujanos prefieren crear una incisión curva situada en posición medial al vaso y luego crear un colgajo de piel. Esta técnica se propone para evitar tener el injerto y la anastomosis directamente debajo de la línea de sutura de la piel, lo que puede ser propenso a problemas de falta de cicatrización que podrían provocar la exposición del injerto en el sitio anastomótico. Tras la incisión nos encontramos el retiná-

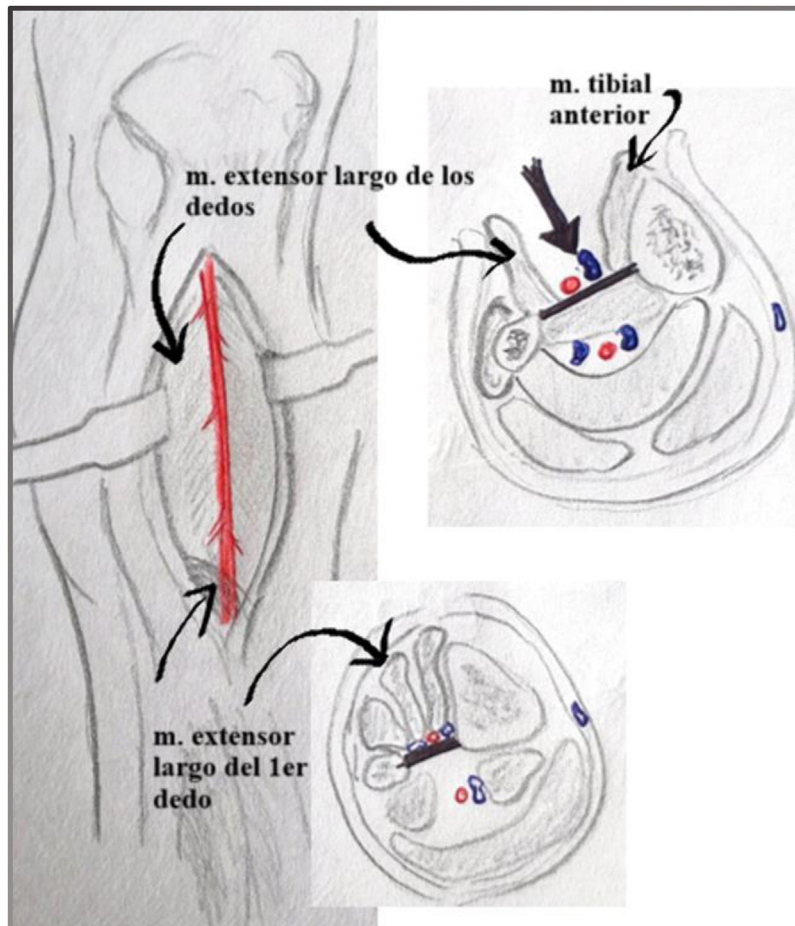


Figura 8. Abordaje lateral de la arteria tibial anterior proximal y distal con la disposición de los músculos a ese nivel.

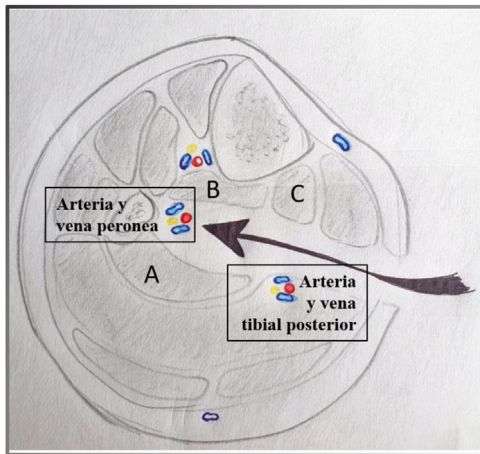


Figura 9. Abordaje medial de la arteria peronea y cómo quedan dispuestos los músculos y el paquete tibial posterior si fuera una exposición más caudal. A) Músculo flexor del primer dedo. B) Músculo tibial posterior. C) Músculo flexor largo de los dedos.

culo, e incidimos sobre él exponiendo la arteria peronea y sus venas circundantes.

Arteria peronea

La arteria peronea, al estar casi en el eje central de la pierna, puede ser expuesta mediante un abordaje medial o lateral según las características anatómicas del paciente y la patología asociada, así como la existencia de intervenciones previas a ese nivel.

La exposición de la arteria peronea distal, desde un abordaje medial, no es recomendable en aquellos pacientes con diámetros de pierna grandes debido a la obesidad o a una musculatura significativa, ya que mediante esta técnica nos metemos muy en profundidad y podemos tener complicaciones innecesarias, así que la evitaremos si es posible. El abordaje lateral debe ser considerado en esas situaciones, con lo que optaremos por esta aproximación en las reintervenciones y en pacientes con piernas grandes y anatomías complejas. Aunque puede parecer algo más complicado, este enfoque permite una excelente exposición de la arteria peronea, especialmente en las reintervenciones.

Abordaje medial de la arteria peronea

Incisión en el tercio medio de la pierna igual que el utilizado para la exposición del paquete neurovascular tibial posterior, ya descrito en «Abordaje del segmento medio de la arteria tibial posterior». Como es la misma incisión, nos encontraremos con el paquete tibial posterior y los mismos músculos (flexor largo del primer dedo y flexor largo de los dedos) que ya vimos en su momento, los cuales tenemos que desplazar hacia anterior o posterior para exponer la arteria peronea, según hagamos un abordaje más craneal o caudal de la misma.

Exposición craneal: el paquete neurovascular tibial posterior se puede retraer en sentido anterior junto con el músculo flexor largo de los dedos.

Exposición caudal: el paquete neurovascular tibial posterior con el músculo flexor largo del primer dedo puede retraerse hacia posterior.

La disección se continúa en profundidad hacia el peroné entre dos músculos: el músculo tibial posterior, arriba, y el músculo flexor




Figura 10. Abordaje lateral de la arteria peronea con necesidad de resección del peroné para acceder al paquete vasculonervioso subyacente.

largo del primer dedo, abajo (fig. 9). En profundidad, se identificará una capa fascial, y al incidir sobre ella podemos exponer las venas que rodean la arteria peronea; el control y la movilización de estas venas hacia posterior hará que veamos la arteria peronea. Esto usualmente requiere la división de una o más de estas delicadas venas adyacentes que cruzan la arteria peronea.

Abordaje lateral de la arteria peronea

El abordaje lateral de la arteria peronea⁶ es mucho más superficial, pero encontramos un escollo bastante importante en el camino, y es que requiere la resección del peroné distal.

Incisión longitudinal de 8-10 cm sobre el peroné distal (fig. 10). Cuando tengamos a la vista el peroné tras abrir el tejido subcutáneo, y disecar un pequeño músculo a ese nivel, pasamos una pinza de ángulo recto debajo del peroné y con un costotomo o sierra de Gigli realizamos la resección parcial del peroné. Antes de la osteotomía arriba y abajo, es importante eliminar por completo el tejido muscular del peroné para evitar lesiones en los vasos peroneos subyacentes. Bajo el periostio medial del peroné resecaado se encuentra la arteria peronea y las venas acompañantes. Cuando disecamos la parte proximal de la arteria peronea hay que tener cuidado para evitar lesiones en el nervio peroneo: hay que buscarlo, verlo y no dañarlo.

Conflicto de intereses

Los autores declaran no tener ningún conflicto de intereses.

Bibliografía

- Rutherford RB. Atlas of Vascular Surgery. Basic Techniques and Exposures. Toronto, ON, Canadá: W.B. Saunders; 1993.
- Beckman JA, Schneider PA, Conte MS. Advances in revascularization for peripheral artery disease: Revascularization in PAD. Circ Res. 2021;128:1885-912. <http://dx.doi.org/10.1161/CIRCRESAHA.121.318261>. PMID: 34110904.
- Society for Vascular Surgery Lower Extremity Guidelines Writing Group Conte MS, Pomposelli FB, Clair DG, Geraghty PJ, McKinsey JF, Mills JL, et al. Society for Vascular Surgery practice guidelines for atherosclerotic occlusive disease of the lower extremities: Management of asymptomatic disease and claudication. J Vasc Surg. 2015;61 3 Suppl:2S-41S. <http://dx.doi.org/10.1016/j.jvs.2014.12.009>. PMID: 25638515. Fe de erratas en: J Vasc Surg. 2015 May;61(5):1382.
- Miri R, Karoui S, Derbel B, Mazzaccaro D, Tekaya A, Sassi H, et al. Femoral tripod arteries: Surgical anatomic variants. J Med Vasc. 2022;47:238-41. <http://dx.doi.org/10.1016/j.jdmv.2022.10.014>. PMID: 36464418.
- Levin SR, Arinze N, Siracuse JJ. Lower extremity critical limb ischemia: A review of clinical features and management. Trends Cardiovasc Med. 2020;30:125-30. <http://dx.doi.org/10.1016/j.tcm.2019.04.002>. PMID: 31005554.
- De Luccia N, Queiroz AB, Mulatti GC, Ferreira Espírito Santo FR, Sasaki Neto PI, Schneidwind KD. Lateral approach to the peroneal artery without resection of the fibula for lower limb revascularization. J Vasc Surg. 2014;59:857-9. <http://dx.doi.org/10.1016/j.jvs.2013.09.008>. PMID: 24176633.