

Original

# Cirugía tricúspide aislada sin clampaje aórtico por minitoracotomía derecha

Walid Al Houssaini\*, María J. Mataró, Lorena Rubio, Ricardo Muñoz, Gemma Sanchez-Espin, Carlos Porras y José M. Melero

Unidad de Gestión Clínica del Corazón y Patología Cardiovascular, Servicio de Cirugía Cardíaca, Hospital Universitario Virgen de la Victoria, Málaga, España

## INFORMACIÓN DEL ARTÍCULO

### Historia del artículo:

Recibido el 6 de febrero de 2024

Aceptado el 19 de mayo de 2024

On-line el xxx

### Palabras clave:

Cirugía cardíaca

Minitoracotomía

Tricúspide

Cirugía videoasistida

Mínimamente invasiva

## R E S U M E N

**Objetivos:** La enfermedad de la válvula tricúspide ha ido en constante aumento generando preocupación la morbimortalidad asociada a la cirugía cuando se realiza a través de esternotomía convencional. En este contexto, se pretenden exponer las ventajas clínicas y estéticas de la cirugía tricúspide aislada mediante minitoracotomía anterior derecha sin clampaje aórtico.

**Material y métodos:** Analizamos de forma retrospectiva entre junio del 2014 y octubre del 2023 una serie de 29 pacientes de nuestro centro intervenidos de cirugía tricúspide aislada mínimamente invasiva. La intervención se realizó por minitoracotomía anterior derecha sin exclusión de cavas y sin clampaje aórtico a corazón latiendo asistida por videotoracosopia 3D. Se administró levosimendán preoperatorio en pacientes con hipertensión pulmonar severa y/o disfunción ventricular derecha.

**Resultados:** Se realizaron 28 sustituciones tricúspideas y una reparación. La edad media de los pacientes fue de 63 años (DE: 8 años). Dieciocho pacientes (62%) tenían cirugía cardíaca previa. Veintidós pacientes (75,8%) tenían hipertensión pulmonar severa y 12 (41,3%) disfunción ventricular derecha. El Euroscore II medio fue de 4,10%. La mortalidad hospitalaria fue del 3,4% (un paciente). El tiempo medio de circulación extracorpórea fue de 109 min (DE: 41 min). Hubo una reoperación por sangrado y un implante de marcapasos definitivo (3,4%). La necesidad de terapia de depuración extrarrenal temporal fue del 21% (6 pacientes). La mediana de estancia hospitalaria fue de 7 días.

**Conclusiones:** La cirugía tricúspide aislada mínimamente invasiva es una técnica segura como tratamiento definitivo de la valvulopatía tricúspide aislada con una baja tasa de morbimortalidad.

© 2024 Sociedad Española de Cirugía Cardiovascular y Endovascular. Publicado por Elsevier España, S.L.U. Este es un artículo Open Access bajo la CC BY-NC-ND licencia (<http://creativecommons.org/licenses/by-nc-nd/4.0/>).

## Isolated tricuspid surgery without aortic clamping through a right mini-thoracotomy

### A B S T R A C T

**Background:** Tricuspid valve disease has been steadily increasing, raising concerns about the morbidity and mortality associated with surgery when performed via conventional sternotomy. In this context, the clinical and aesthetic advantages of isolated tricuspid surgery by right anterior mini-thoracotomy without aortic clamping are presented.

**Material and methods:** A case series of 29 patients who underwent minimally invasive isolated tricuspid valve surgery in our center, from 2014 to 2023, have been studied retrospectively. The operation was performed by right anterior mini-thoracotomy without caval exclusion and without aortic clamping to a beating heart assisted by 3D videothoracoscopy. Preoperative levosimendan was administered in patients with severe pulmonary hypertension and/or right ventricular dysfunction.

**Results:** Twenty-eight tricuspid valve replacement and one repair were performed. Average patients age was 63 years old (SD 8 years old). 18 patients (62%) had previous cardiac surgery. 22 patients (75,8%) had severe pulmonary hypertension and 12 (41,3%) had right ventricle dysfunction. Average EuroSCORE II was 4,10%. In-hospital mortality was 3,4% (one patient). The average extracorporeal circulation was 109 (SD 41 minutes). There was a reoperation due bleeding and a permanent pacemaker implantation (3,4%). Temporary renal replacement therapy was required in 21% (6 patients). The median length of hospital stay was 7 days.

**Conclusions:** Minimally invasive isolated tricuspid valve surgery is a safe technique as a definitive treatment of isolated tricuspid valve disease with a low mortality and morbidity.

© 2024 Sociedad Española de Cirugía Cardiovascular y Endovascular. Published by Elsevier España, S.L.U. This is an open access article under the CC BY-NC-ND license (<http://creativecommons.org/licenses/by-nc-nd/4.0/>).

### Keywords:

Cardiac surgery

Mini-thoracotomy

Tricuspid

Video-assisted

Minimally invasive surgery

\* Autor para correspondencia.

Correo electrónico: [pasionporlamedicina@gmail.com](mailto:pasionporlamedicina@gmail.com) (W.A. Houssaini).

<https://doi.org/10.1016/j.circv.2024.05.005>

1134-0096/© 2024 Sociedad Española de Cirugía Cardiovascular y Endovascular. Publicado por Elsevier España, S.L.U. Este es un artículo Open Access bajo la CC BY-NC-ND licencia (<http://creativecommons.org/licenses/by-nc-nd/4.0/>).

## Introducción

El diagnóstico de la enfermedad de la válvula tricúspide (VT) ha ido progresivamente en aumento en los últimos años. La causa más frecuente de regurgitación tricúspide (RT) es la secundaria a enfermedad valvular mitral. Desde un 30 a un 50% de la RT es secundaria a insuficiencia mitral severa<sup>1</sup> y hasta un 25% secundaria a estenosis aórtica severa<sup>2</sup>. La RT primaria es menos frecuente (8-10%) y es debida mayoritariamente a la implantación de dispositivos intracardíacos (marcapasos y desfibriladores)<sup>3</sup>. La enfermedad aislada de la VT comienza a ser una entidad paralela observable sobre todo en los pacientes añosos con fibrilación auricular crónica<sup>4,5</sup>.

A pesar de su apariencia benigna, el pronóstico de la afección tricúspide aislada es muy pobre aún con tratamiento médico. La RT moderada-severa y severa está asociada a un elevado riesgo de hospitalización por insuficiencia cardíaca derecha con alta tasa de mortalidad a los 4 años. En la práctica médica la tendencia es apurar el tratamiento conservador de la disfunción ventricular derecha que conlleva en muchos casos un retraso de la indicación quirúrgica. Por todo ello, la tasa de cirugía de la valvulopatía tricúspide aislada es baja y, sumadas todas las circunstancias, se acompaña de un riesgo quirúrgico significativo cuando se realiza por esternotomía media<sup>6,7</sup>.

En los años 90 la cirugía tricúspide aislada mínimamente invasiva (CTAMI) trató de afrontar estas dificultades, mejorando la recuperación y acortando el postoperatorio, con menor tasa de complicaciones, menor tasa de mortalidad, y siendo una alternativa atractiva incluso en pacientes reoperados<sup>8</sup>. Pese a ello, hoy en día, la estandarización de esta modalidad es heterogénea por la curva de aprendizaje que conlleva.

Existe poca literatura sobre CTAMI, por lo que analizamos de forma retrospectiva la serie de casos de nuestro centro. Describimos la técnica, los resultados obtenidos y discutimos sus ventajas y desventajas. Cabe destacar la firme convicción de que este abordaje mínimamente invasivo aporta ventajas considerables con respecto al abordaje convencional manteniendo el mismo nivel de seguridad y objetivos, pero con un postoperatorio más favorable.

## Método y técnica

### Pacientes

Se recogen los datos de forma retrospectiva de todos los pacientes intervenidos de CTAMI en nuestro centro entre junio del 2014 y octubre del 2023. Los pacientes con disfunción ventricular derecha y/o hipertensión pulmonar severa fueron tratados preoperatoriamente con perfusión continua de levosimendán intravenoso 48 h antes de la cirugía. Se seleccionaron pacientes con un tórax adecuado longilíneo sin adherencias severas ni traumas previos, con una función pulmonar normal que tolere la univentilación pulmonar (FEV1 > 50% FVC). Se excluyeron los pacientes con obesidad mórbida, disfunción ventricular izquierda muy severa con una fracción de eyección inferior al 20% y problemas vasculares que impidan la canulación periférica. Durante el período que engloba el estudio se realizaron 76 cirugías tricúspides aisladas, de las cuales 29 se realizaron por minitoracotomía derecha lo que supone un porcentaje del 38,15% sobre el total. No obstante, cabe destacar, que si bien en los primeros 4 años del estudio un 21,62% de cirugías tricúspides aisladas se realizaron por minitoracotomía derecha, el porcentaje ascendía hasta el 53,84% en los últimos 5 años.

### Técnica quirúrgica

Los pacientes se colocaron en posición supina con una ligera elevación del hemitórax derecho. La gran mayoría de los pacien-

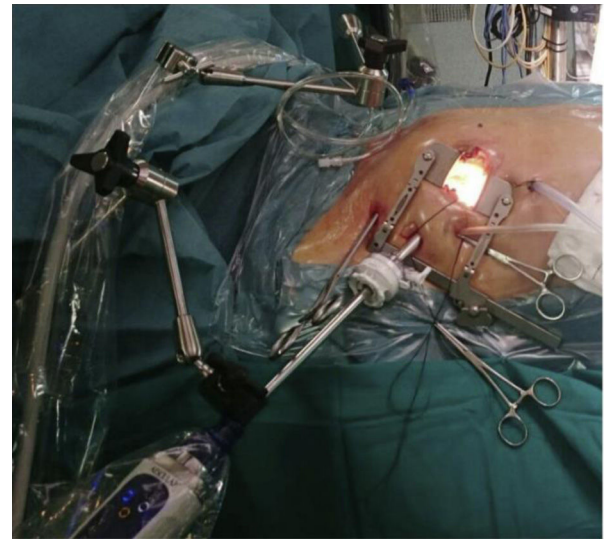


Figura 1. Campo quirúrgico con tres puertos de acceso.

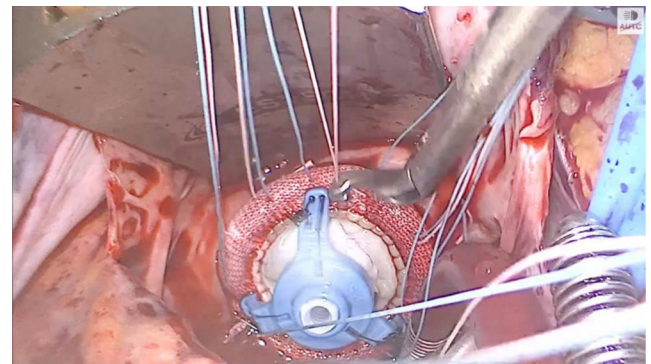


Figura 2. Prótesis tricúspide anudada con bajanudos.

tes fueron intubados con un tubo endotraqueal de doble luz. Una cánula Optisite® de 18F (Edwards Lifesciences, Irvine, CA, EE. UU.) fue colocada percutáneamente a través de la vena yugular derecha en la vena cava superior en todos los casos. Se practicó una minitoracotomía anterior derecha de 6 cm por el cuarto espacio intercostal como puerto de trabajo. Se abrieron 3 puertos torácicos accesorios para separador auricular derecho, aspirador de campo y trocar toroscópico por donde introducir la cámara de visión 3D EinsteinVision® 3.0 (Aesculap, Tuttlingen AG, Alemania) (fig. 1). Se infundió CO<sub>2</sub> en la cavidad pleural a través del drenaje torácico. Tras la heparinización general, se canularon la arteria y vena femoral derecha utilizando la técnica de Seldinger. Para la canulación venosa femoral se empleó la cánula Medtronic Biomedicus® 23F a 25F, mientras que para la arterial la cánula Edwards Optisite® 20F o la Medtronic EOPA® 22F. Se empleó drenaje venoso activo. Se disecaron las adherencias pulmonares. En los pacientes reoperados no se realizó ningún tipo de disección cardíaca para excluir las cavas y la apertura de la aurícula derecha se llevó a cabo en un solo bloque con el pericardio. La cirugía se realizó sin clampaje aórtico y a corazón latiendo. Se conservó en todos los casos la válvula nativa. Todas las suturas fueron anudadas a distancia con bajanudos (fig. 2) y en los últimos casos con COR-KNOT® (Lsisolutions, Nueva York, EE. UU.). En los pacientes portadores de marcapasos, el cable quedó perianular entre el anillo protésico y la válvula nativa. En los pacientes reoperados se suturó la aurícula derecha y el pericardio en bloque. Dejamos un pequeño drenaje pleural. Realizamos un

**Tabla 1**  
Datos preoperatorios

Variables	Datos
Edad media (años)	63
Rango	42–77
Género, n (%)	
Mujeres	22 (76)
Varones	7 (24)
Factores de riesgo, n (%)	
Fibrilación auricular	29 (100)
Hipertensión pulmonar	22 (76)
Cirugía cardíaca previa	18 (62)
Hipertensión	17 (56)
Disfunción ventricular derecha	12 (41)
Dislipémicos	7 (24)
Portadores de marcapasos	5 (17)
Cirugía tricúspide previa	5 (17)
Insuficiencia renal crónica	4 (14)
Diabetes	4 (14)
Arteriopatía periférica	2 (7)
Cirrosis/HTP	1 (3)
EuroSCORE II, % medio (DE)	4,10 (2,43)
Clase funcional NYHA media	III
Levosimendán preoperatorio	22 (76)

DE: desviación estándar; HTP: hipertensión portal; n: número; NYHA: New York Heart Association.

bloqueo ecoguiado tipo BRILMA (bloqueo de las ramas intercostales en la línea medioaxilar) previo a la extubación<sup>9</sup>.

Una de las limitaciones de esta técnica es la dificultad para el implante de un marcapasos epicárdico por el limitado espacio. Dado que la cirugía tricúspide se hace a corazón latiendo observamos en tiempo real cualquier alteración del sistema de conducción en cuyo caso valoraríamos el implante de dicho electrodo o bien incluso el implante de un marcapasos intracavitario. Hasta el momento solo se ha necesitado el implante de un marcapasos definitivo en el cuarto día del postoperatorio inmediato por un ritmo nodal de alto riesgo alterante con ritmo sinusal.

En la actualidad 2 cirujanos realizan esta técnica, teniendo uno de ellos una amplia experiencia en cirugía mínimamente invasiva, además de la ayuda de un residente habituado a este tipo de procedimientos.

#### Análisis estadístico

Las variables cualitativas se expresaron con frecuencias absolutas y relativas a modo de porcentajes. Las variables cuantitativas utilizadas fueron la media, la mediana, la desviación estándar, el rango y el rango intercuartílico.

## Resultados

### Preoperatorio

En la **tabla 1** se recogen las principales características preoperatorias de los 29 pacientes intervenidos. La edad media de los pacientes fue de 63 años (DE: 8 años; rango: 42–77 años). La mayoría de los pacientes eran mujeres (75,8%). Entre los factores de riesgo cabe destacar que 18 pacientes (62%) tenían antecedentes de cirugía cardíaca previa. Veintidós pacientes (75,8%) tenían hipertensión pulmonar severa y 12 (41,3%) disfunción ventricular derecha. El EuroSCORE II medio fue de 4,10%. El número de pacientes que recibió levosimendán preoperatorio fue de 22 (75,8%).

**Tabla 2**  
Datos perioperatorios y morbilidad hospitalaria

Variables	Datos
<b>Datos perioperatorios</b>	
Tiempo CEC medio, DE (min)	109 (41)
Estancia hospitalaria media, mediana (días)	8, 7
Transfusión de hematies, n (%)	1 (3.4)
<b>Complicaciones mayores, n (%)</b>	
Mortalidad hospitalaria	1 (3.4)
IAM	0
ACV	0
Dissección de aorta	0
Necesidad de terapia de reemplazo renal temporal	6 (21)
<b>Intervenciones postoperatorias, n (%)</b>	
Reoperación por sangrado	1 (3.4)
Implante de marcapasos	1 (3.4)
<b>Complicaciones menores, n (%)</b>	
Bajo gasto	5 (17)
Ventilación prolongada	0
Infección de herida quirúrgica	0
Hernia pulmonar	0
Neumotórax	1 (3.4)
Derrame pleural (> moderado)	2 (7)

ACV: accidente cerebrovascular; CEC: circulación extracorpórea; DE: desviación estándar; IAM: infarto agudo de miocardio; n: número.

### Datos perioperatorios

En la **tabla 2** se recogen los principales datos perioperatorios. En 28 pacientes se realizó sustitución valvular tricúspide por prótesis biológica, mientras que en un paciente se reparó la válvula con anillo. El tiempo medio de circulación extracorpórea fue de 109 min (DE: 41 min). La mortalidad hospitalaria (MH) fue del 3,4% (1 exitus) debido a sangrado por laceración de parénquima pulmonar. Hubo una reoperación por sangrado y un implante de marcapasos definitivo en el cuarto día del postoperatorio (3,4%). La necesidad de terapia de depuración extrarrenal temporal fue del 21% (6 pacientes) recuperando todos los pacientes la función renal preoperatoria. La mediana de estancia hospitalaria fue de 7 días (RIQ: 5,64).

## Discusión

La RT moderada a severa conlleva una sobrecarga de volumen para el ventrículo derecho que ocasiona un detrimento paulatino de su contractilidad. Pese al incremento de la valvulopatía tricúspide aislada, existe la tendencia de retrasar la cirugía para optimizar el tratamiento médico, corriendo el riesgo de reducir la tasa de indicación quirúrgica o retrasarla sin aportar beneficios<sup>10</sup>. Como se muestra en la **tabla 1**, hasta un 41% de nuestros pacientes tenían disfunción ventricular derecha en el momento de la cirugía. Además, la mayoría de nuestros pacientes son mujeres (76%) con antecedentes de cirugía cardíaca previa (62%) y una alta tasa de hipertensión pulmonar severa (76%) haciendo que el tipo de paciente sea per se de alto riesgo.

El hecho de que sean pacientes de alto riesgo con una mayoría de reoperados (62%) hace decantarnos por la técnica con menor tasa de recurrencia como es el reemplazo valvular tratando de ofrecer así un tratamiento definitivo de la RT. Cinco pacientes tenían cirugía cardíaca previa sobre la VT (17,24%) mediante anuloplastia de Vega y de ellos 4 habían sido intervenidos ya de forma concomitante de la válvula mitral.

Clásicamente, las mortalidades reportadas de la cirugía aislada de la VT mediante esternotomía convencional han sido altas. En nuestro centro analizamos todos los pacientes intervenidos de cirugía tricúspide mediante esternotomía convencional entre los años 2005 y 2016 con una mortalidad hospitalaria para cirugía aislada de la VT del 7,69%<sup>11</sup>. Otros estudios describen dicha mortalidad en

un 10 y hasta un 14,1% en pacientes reoperados<sup>12,13</sup>. Según los últimos datos del registro de intervenciones de la Sociedad Española de Cirugía Cardiovascular y Endovascular del 2021 para la cirugía tricúspide aislada, se evidenció que la mortalidad observada de las sustituciones fue del 11,59%, mientras que en las reparaciones de un 1,89%, con un EuroSCORE II medio del 3,51 y del 1,43%, respectivamente<sup>14</sup>.

La infusión continua de levosimendán preoperatorio en pacientes con disfunción ventricular derecha y/o hipertensión pulmonar severa mejora todos los parámetros ecocardiográficos de contractilidad del ventrículo derecho durante al menos 7 días con una reducción de las resistencias vasculares pulmonares<sup>15,16</sup>. En la práctica, el fármaco calcioantagonista podría minimizar la tasa de bajo gasto cardíaco postoperatorio.

En nuestra opinión, la morbimortalidad está parcialmente asociada al tipo de abordaje, especialmente en pacientes reintervenidos, en los que la reesternotomía, la disección de las adherencias, la liberación de la aurícula y ventrículo derechos, el paso de cintas por las venas cavas y el clampaje aórtico entrañan un riesgo quirúrgico incrementado. El abordaje mediante CTAMI permite tratar a un mayor número de pacientes con una menor tasa de complicaciones, menor tiempo de intubación, menor sangrado postoperatorio, menos infecciones de herida quirúrgica y mejor preservación de la integridad del ventrículo derecho, a la vez que previene el fallo cardíaco derecho tras la desaparición de la RT<sup>17,18</sup>. Además de conseguir un resultado estético más favorable, acortamos la estancia hospitalaria, lo cual redundará en una mayor satisfacción de los pacientes<sup>19,20</sup>, ventajas que también se observan en pacientes de alto riesgo<sup>21</sup>.

Existen distintos artículos que corroboran los óptimos resultados de morbimortalidad de la CTAMI. En el estudio de Färber et al. se compara la cirugía aislada de la VT por esternotomía media versus minitoracotomía derecha (ambos grupos de pacientes reintervenidos) y observa que la mortalidad fue del 27 versus el 7%, respectivamente. Además, describe en el grupo esternotomía convencional una tasa de complicaciones perioperatorias más alta destacando un 29% de reintervención por sangrado en contraste con un 7% en el grupo CTAMI, con una tasa de accidente cerebrovascular del 12 versus el 2%<sup>22</sup>. El estudio de Abdelrahman Abdelbar et al. describen una mortalidad a los 30 días de un 4,1% realizando CTAMI tanto en primera cirugía como en pacientes reintervenidos<sup>23</sup>. Chen et al. aportan una de las series más extensas de CTAMI en reoperados y describen una mortalidad hospitalaria del 3,7% y una marcada disminución de la morbilidad postoperatoria, especialmente la reintervención por sangrado y el fallo renal agudo<sup>24</sup>. Estos datos de morbimortalidad más favorables en la CTAMI parecen consistentes con los de nuestro centro (tabla 2).

La inclusión de levosimendán preoperatorio y la implantación de la CTAMI en el año 2014 en nuestro centro consiguió mejorar nuestros resultados de morbimortalidad en consonancia con los artículos descritos. Además, una indicación más temprana y con criterios de inclusión más estrictos tendrían un impacto significativo en la morbimortalidad<sup>25,26</sup>.

Podemos afirmar que la cirugía mínimamente invasiva es una realidad asentada en todas las especialidades quirúrgicas por lo que queda un largo camino en la homogenización en nuestra especialidad. Existe una curva de aprendizaje, no solo para el cirujano y el asistente, sino para todos los integrantes del equipo de cirugía cardiovascular. Esto puede hacer más difícil su protocolización y que la estandarización en todos los centros sea más lenta. En nuestra experiencia hemos mantenido unos tiempos medios de CEC similares durante todo el período del estudio que se mantienen dentro de unos márgenes adecuados e incluso equiparables a cirugías por reesternotomía convencional en reoperados. Para ello los cirujanos implicados muestran una dedicación especial a este campo y

una formación adicional especializada asistiendo como ponentes a cursos y congresos, elaborando artículos con las evidencias disponibles, dando sesiones hospitalarias acreditadas y participando en la docencia de otros cirujanos y residentes que estén también interesados. Evidentemente, se debe contar con un volumen y una experiencia que permita dicho proceso y un equipo multidisciplinar que optimice los tiempos de indicación quirúrgica ofreciéndole al paciente candidato una posibilidad con mejores expectativas clínicas y estéticas.

## Conclusión

La CTAMI es una técnica segura como tratamiento definitivo de la valvulopatía tricúspide aislada con una baja tasa de morbimortalidad.

## Responsabilidades éticas

El trabajo fue aprobado por el Comité Ético del hospital. No se incluyen en el texto datos sensibles ni imágenes que permitan identificar a los pacientes.

## Financiación

Los autores declaran no haber recibido financiación para la realización de este trabajo.

## Conflicto de intereses

Los autores declaran no tener ningún conflicto de intereses.

## Bibliografía

- Shiran A, Sagie A. Tricuspid regurgitation in mitral valve disease incidence, prognostic implications, mechanism, and management. *J Am Coll Cardiol.* 2009;53:401-8, <http://dx.doi.org/10.1016/j.jacc.2008.09.048>. PMID: 19179197.
- Généreux P, Pibarot P, Redfors B, Mack MJ, Makkak RR, Jaber WA, et al. Staging classification of aortic stenosis based on the extent of cardiac damage. *Eur Heart J.* 2017;38:3351-8, <http://dx.doi.org/10.1093/eurheartj/ehx381>.
- Höke U, Auger D, Thijssen J, Wolterbeek R, van der Velde ET, Holman ER, et al. Significant lead-induced tricuspid regurgitation is associated with poor prognosis at long-term follow-up. *Heart.* 2014;100:960-8, <http://dx.doi.org/10.1136/heartjnl-2013-304673>.
- Mutlak D, Lessick J, Reiser SA, Aronson D, Dabbah S, Agmon Y. Echocardiography-based spectrum of severe tricuspid regurgitation: The frequency of apparently idiopathic tricuspid regurgitation. *J Am Soc Echocardiogr.* 2007;20:405-8, <http://dx.doi.org/10.1016/j.echo.2006.09.013>.
- Park JH, Shin SH, Lee MJ, Lee MD, Shim HI, Yoon J, et al. Clinical and Echocardiographic Factors Affecting Tricuspid Regurgitation Severity in the Patients with Lone Atrial Fibrillation. *J Cardiovasc Ultrasound.* 2015;23:136-42, <http://dx.doi.org/10.4250/jcu.2015.23.3.136>.
- Bohbot Y, Chadha G, Delabre J, Landemaine T, Beyls C, Tribouilloy C. Characteristics and prognosis of patients with significant tricuspid regurgitation. *Arch Cardiovasc Dis.* 2019;112:604-14, <http://dx.doi.org/10.1016/j.acvd.2019.06.011>.
- Hahn RT, Lawlor MK, Davidson CJ, Badhwar V, Sannino A, Spitzer E, et al. TVARC Steering Committee Tricuspid Valve Academic Research Consortium Definitions for Tricuspid Regurgitation and Trial Endpoints. *J Am Coll Cardiol.* 2023;82:1711-35, <http://dx.doi.org/10.1016/j.jacc.2023.08.008>.
- Lee TC, Desai B, Glower DD. Results of 141 consecutive minimally invasive tricuspid valve operations: An 11-year experience. *Ann Thorac Surg.* 2009;88:1845-50, <http://dx.doi.org/10.1016/j.athoracsur.2009.08.052>.
- Silva Pereira T, Rodrigues Silva C, Veiga NF, Alfaro de la Torre P, Kabiri-Sacramento M. Bloqueo BRILMA para extirpación de cartílago costal: caso clínico. *Rev Esp Anestesiol Reanim.* 2020;67:271-4, <http://dx.doi.org/10.1016/j.redar.2020.01.009>.
- Arsalan M, Walther T, Smith RL2nd, Grayburn PA. Tricuspid regurgitation diagnosis and treatment. *Eur Heart J.* 2017;38:634-8, <http://dx.doi.org/10.1093/eurheartj/ehv487>.
- Sanchez-Espin G. Pronóstico a corto y largo plazo en el tratamiento quirúrgico de la patología tricúspide [Tesis doctoral]. Málaga: UMA Editorial; 2017 [24 May 2017]. Disponible en: <https://hdl.handle.net/10630/15219>
- Dreyfus J, Audureau E, Bohbot Y, Coisne A, Lavie-Badie Y, Bouchery M, et al. TRI-SCORE: A new risk score for in-hospital mortality predic-

- tion after isolated tricuspid valve surgery. *Eur Heart J*. 2022;43:654–62, <http://dx.doi.org/10.1093/eurheartj/ehab679>.
13. Yang L, Zhou K, Yang YC, He BC, Chen ZR, Tian CN. et al Outcomes of redo-isolated tricuspid valve surgery after left-sided valve surgery. *J Card Surg*. 2021;36:3060–9, <http://dx.doi.org/10.1111/jocs.15694>.
  14. Carnero M, Cuerpo G, López J, Centella T, Polo L, García R, et al. Cirugía cardiovascular en España en el año 2021 Registro de intervenciones de la Sociedad Española de Cirugía Cardiovascular y Endovascular. *Cir Cardiovasc*. 2023;30:151–63.
  15. Bharathi KS, Pruthi G, Dhananjaya M, Simha PP. The effect of levosimendan on the right ventricular function in patients with right ventricular dysfunction undergoing mitral valve surgery. *Ann Card Anaesth*. 2023;26:50–6, <http://dx.doi.org/10.4103/aca.aca.179.21>.
  16. Hansen MS, Andersen A, Nielsen-Kudsk JE. Levosimendan in pulmonary hypertension and right heart failure. *Pulm Circ*. 2018;8, <http://dx.doi.org/10.1177/2045894018790905>, 2045894018790905.
  17. Pfanmüller B, Misfeld M, Borger MA, Etz CD, Funkat AK, Garbade J, et al. Isolated reoperative minimally invasive tricuspid valve operations. *Ann Thorac Surg*. 2012;94:2005–10, <http://dx.doi.org/10.1016/j.athoracsur.2012.06.064>.
  18. Misfeld M, Davierwala P, Banusch J, Ender J, Mohr FW, Pfanmüller B. Minimally invasive, beating heart tricuspid valve surgery in a redo case. *Ann Cardiothorac Surg*. 2017;6:290–3, <http://dx.doi.org/10.21037/acs.2017.05.10>.
  19. Melero JM, Sánchez-Espín G, Guzón A, Rodríguez E, Otero J, Villaescusa JM, et al. Minitracotomía anterior derecha: un abordaje consolidado. *Cir Cardiovasc*. 2020;27:3–8, <http://dx.doi.org/10.1016/j.circv.2019.10.003>.
  20. Margari V, Malvindi PG, De Santis A, Kounakis G, Visicchio G, Mastrototaro G, et al. Minimally invasive tricuspid valve surgery without caval occlusion: Short and midterm results. *J Card Surg*. 2021;36:618–23, <http://dx.doi.org/10.1111/jocs.15278>.
  21. Ricci D, Boffini M, Barbero C, El Qarra S, Marchetto G, Rinaldi M. Minimally invasive tricuspid valve surgery in patients at high risk. *J Thorac Cardiovasc Surg*. 2014;147:996–1001, <http://dx.doi.org/10.1016/j.jtcvs.2013.03.018>.
  22. Färber G, Tkebuchava S, Dawson RS, Kirov H, Diab M, Schlattmann P, et al. Minimally Invasive Isolated Tricuspid Valve Redo Surgery: A Safety and Outcome Analysis. *Thorac Cardiovasc Surg*. 2018;66:564–71, <http://dx.doi.org/10.1055/s-0038-1627452>.
  23. Abdelbar A, Kenawy A, Zacharias J. Minimally invasive tricuspid valve surgery. *J Thorac Dis*. 2021;13:1982–92, <http://dx.doi.org/10.21037/jtd-20-1331>.
  24. Chen J, Ma W, Ming Y, Wang W, Liu S, Yang Y, et al. Minimally Invasive Valve Replacement for Late Tricuspid Regurgitation After Left-Sided Valve Surgery. *Ann Thorac Surg*. 2021;111:e381–3, <http://dx.doi.org/10.1016/j.athoracsur.2020.08.091>.
  25. Topilsky Y, Khanna AD, Oh JK, Nishimura RA, Enriquez-Sarano M, Jeon YB, et al. Preoperative factors associated with adverse outcome after tricuspid valve replacement. *Circulation*. 2011;123:1929–39, <http://dx.doi.org/10.1161/CIRCULATIONAHA.110.991018>.
  26. Sala A, Lorusso R, Bargagna M, Ruggeri S, Buzzatti N, Scandroglio M, et al. Complicated postoperative course in isolated tricuspid valve surgery: Looking for predictors. *J Card Surg*. 2021;36:3092–9, <http://dx.doi.org/10.1111/jocs.15739>.