

LA IMAGEN DEL MES

Paraparesia y dolor severo en varón previamente sano

Paraparesis and severe pain in a healthy male

Anabel Del Barrio Diaz-Aldagalan^{a,*}, Luis Enrique Abella Santos^a, Julia Urdiroz Borrás^b
y Carlos Centeno Cortés^b

^a Departamento de Oncología, Clínica Universidad de Navarra, Navarra, España

^b Unidad de Medicina Paliativa y Control de Síntomas, Clínica Universidad de Navarra, Navarra, España

Recibido el 29 de noviembre de 2010; aceptado el 28 de diciembre de 2010

Disponible en Internet el 18 de noviembre de 2011

Presentación

Paciente de 56 años con diagnóstico reciente de carcinoma indiferenciado de origen pulmonar, estadio IV, por afectación pulmonar bilateral, hepática, ósea, muscular y renal derecha. Acude a nuestro centro presentando un cuadro clínico de dolor lumbar, paraparesia, parestesias en ambas extremidades inferiores y anestesia en silla de montar. Se realiza RM de columna completa de la que se obtienen las imágenes que se presentan (fig. 1).

Informe radiológico y evolución clínica

En la RM de columna completa se objetiva una lesión metastásica centromedular a nivel T11-T12. La zona nodular alcanza los 19 mm de diámetro, con una zona superior e inferior de captación de contraste, con una longitud total de 33 mm, asociando edema vasogénico medular desde T11 hasta el nivel T5. Existe afectación ósea metastásica de la totalidad del cuerpo vertebral L5, con abombamiento de ambos platillos, sugestivo de insuficiencia ósea con riesgo de aplastamiento.

Se administra radioterapia sobre un volumen comprendido entre T10 y S1, alcanzando una dosis total de 30 Gy,

junto con tratamiento corticoideo. Inicialmente el paciente experimenta mejoría significativa de la movilidad en extremidades inferiores. Tres semanas después de finalizar la radioterapia reaparece el cuadro inicial, con predominio de la paraparesia. Se reitera RM de columna completa, que muestra discreta disminución de tamaño de la lesión intramedular pero aumento del edema vasogénico del cordón medular, que se extiende ahora hasta T3.

Como tratamiento oncológico recibe dos líneas de quimioterapia asociando bifosfonatos, sin obtenerse respuesta tumoral clínica ni radiológica. Presenta parestesias dolorosas en ambas extremidades, en forma de crisis intensísimas, de difícil control que requieren soporte especializado de la Unidad de Medicina Paliativa y Control de Síntomas. Al cabo de tres meses del diagnóstico inicial, el paciente fallece a causa de progresión de la enfermedad de base.

Comentarios

Las metástasis intramedulares son poco frecuentes, constituyendo aproximadamente el 2% de los tumores intramedulares y estando presentes únicamente en el 0,1-0,4% de todos los pacientes con tumores metastásicos¹. A pesar de ello, debido al avance de las pruebas diagnósticas (RM) y de los regímenes quimioterápicos, las metástasis intramedulares se diagnostican con más frecuencia. El carcinoma microcítico pulmonar (54%)² es el origen más frecuente de estas lesiones, seguido del cáncer de mama (11%) y, menos

* Autor para correspondencia.

Correo electrónico: adelbarrio@unav.es
(A. Del Barrio Diaz-Aldagalan).

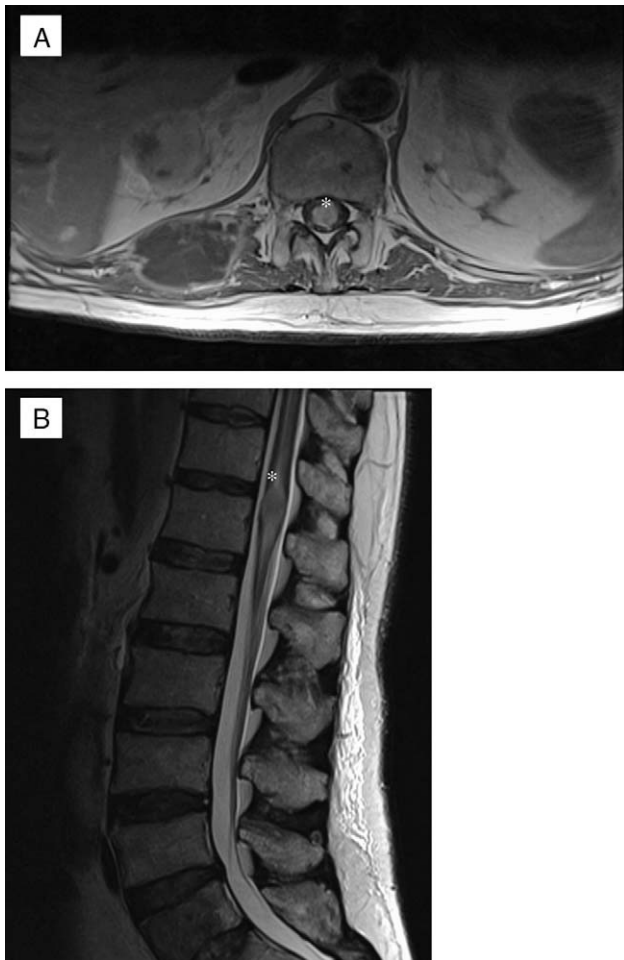


Figura 1 RM de columna completa: A) Secuencia T1 axial. B) Secuencia T2 sagital.

frecuentemente, renal, linfoma, melanoma y tumores de colon.

La RM es la técnica con mayor sensibilidad para detectar lesiones intramedulares, por lo que es clave su realización para el diagnóstico, siendo útil la administración de gadolinio porque realza la lesión. De la misma manera, la RM ayuda a diagnosticar otras lesiones espinales o vertebrales y las secuencias potenciadas en T2 son capaces de detectar áreas de edema asociadas³. El tratamiento habitual de las lesiones metastásicas intramedulares es la cirugía si es posible y, en cualquier caso, la radioterapia y la corticoterapia.

En nuestro caso de enfermedad tan avanzada en el momento del diagnóstico, el único tratamiento posible era la radioterapia. A pesar de haberse tratado con urgencia, el cuadro clínico y sobre todo el dolor del enfermo evolucionaron muy mal. Es difícil saber la causa de esta evolución. Es posible que la persistencia del edema que además se extendió a niveles superiores, significara la existencia de infiltración microscópica no tratada. Aunque la RM de control detectó alguna respuesta, el tumor se comportó como radio y quimio refractario.

Aunque las lesiones intramedulares son muy infrecuentes, un diagnóstico precoz y un tratamiento eficaz podrían prevenir cuadros clínicos de dolor intenso y de difícil control.

Bibliografía

1. Costigan DA, Winkelman MD. Intramedullary spinal cord metastasis: A clinicopathological study of 13 cases. *J Neurosurg.* 1985;62:227–33.
2. Kalayci M, Çagavi F, Gül S, Yenidünya S, Açıkgöz B. Microsurgical resection of Intramedullary spinal cord metastases of large cell lung cancer. *Acta Neurochir (Wien).* 2004, published online September 2004.
3. Kamholtz R, Sze G. Current imaging in spinal metastatic disease. *Semin Oncol.* 1991;18:158–69.