



# REVISTA DE LA SOCIEDAD ESPAÑOLA DEL DOLOR

www.elsevier.es/resed



## NOTA CLÍNICA

### Tratamiento con acupuntura y moxibustión del síndrome poslaminectomía. Caso clínico

M. Robles Romero\* y A. Rojas Caracuel

*Servicio de Anestesia y Reanimación, Hospital de la Axarquía, Vélez - Málaga, Málaga, España*

Recibido el 23 de agosto de 2009; aceptado el 25 de septiembre de 2009  
Disponible en Internet el 24 de mayo de 2010

#### PALABRAS CLAVE

Síndrome  
poslaminectomía;  
Síndrome de cirugía  
fallida de espalda;  
Lumbalgia;  
Acupuntura;  
Moxibustión

#### Resumen

El síndrome de la cirugía fallida de espalda es una complicación frecuente posquirúrgica que cursa con lumbalgia crónica con gran repercusión clínica y económica. Las posibilidades de tratamiento abarcan una gran variedad de técnicas y fármacos, siendo pese a ello una de las principales causas de dolor lumbar de más difícil tratamiento. Cada vez hay más pruebas sólidas de que la acupuntura puede ser un complemento útil al tratamiento convencional para el tratamiento de la lumbalgia. Se presenta el caso de un paciente de 37 años intervenido hace 2 años de artrodesis L4-L5, con reintervención posterior hace 1 año de retirada del material de osteosíntesis persistiendo con síndrome poslaminectomía no controlado con cicatriz disestésica pese a tratamiento con opiáceos débiles y anticonvulsivantes que se trató adecuadamente con sesiones de acupuntura y moxibustión. Como pruebas complementarias tenía una resonancia magnética en la que se aprecian además de cambios postquirúrgicos en la región lumbar posterior, deshidratación discal en L5-S1 y cambios degenerativos artrósicos de las pequeñas articulaciones interapofisarias a nivel de los últimos niveles lumbares, un estudio electroneurofisiológico en el que se observa una alteración en los potenciales evocados somestésicos realizados en el nervio fémorocutáneo lateral izquierdo, compatible con una neuropatía axonal de dicho nervio. El tratamiento se realizó en 10 sesiones durante 5 semanas, en cada una de las sesiones se hizo un tratamiento bifásico de 40 min, tratando en primer lugar la zona cicatricial y a continuación la lumbalgia, en ambos se realizó moxibustión con puro de Artemisa con técnica de picoteo. El dolor fue controlándose pasando de una escala EAV inicial de 8 a una escala EAV al final del tratamiento de 0. Tras pasar revisión a los 6 meses continua con una escala EAV de 0.

© 2009 Sociedad Española del Dolor. Publicado por Elsevier España, S.L. Todos los derechos reservados.

\*Autor para correspondencia.

Correo electrónico: roblesanestdata@gmail.com  
(M. Robles Romero).

**KEYWORDS**

Post-laminectomy syndrome;  
Failed back surgery syndrome;  
Low back pain;  
Acupuncture;  
Moxibustion

**Treatment of post-laminectomy syndrome with acupuncture and moxibustion: A clinical case**

**Abstract**

Failed back surgery syndrome is a common post-surgical complication which leads to chronic low back pain with great clinical and financial repercussions. The treatment possibilities include a great variety of techniques and drugs, despite this being one of the main causes of a very difficult to treat lumbar pain. There is increasing solid evidence that acupuncture may be a useful complement to conventional treatment for treating low back pain. A case is presented of a 37 year-old patient surgically intervened 2 years ago for L4-L5 arthrodesis, with subsequent intervention 1 year ago to remove the osteosynthesis material. There was a persistent uncontrolled post-laminectomy syndrome with a dysesthetic scar despite treatment with weak opiates and anticonvulsants, which was treated adequately with sessions of acupuncture and moxibustion. A magnetic resonance imaging scan was performed as a complementary test, in which post-surgical changes could also be seen in the posterior lumbar region, disc dehydration in L5-S1, and degenerative arthrosis of the small interapophyseal lumbar joints. An electro-neurophysiological study showed a change in the somesthetic evoked potentials performed in the left lateral femoral-cutaneous nerve, compatible with an axonal neuropathy of that nerve. Treatment was given in 10 sessions over 5 weeks, in with a biphasic treatment of 40 min being performed in each of them. The scar area was treated first and then the low back pain, moxibustion was performed on both with Artemis smoke and a pecking technique. The pain was controlled, going from a initial VAS score of 8 to 0 at the end of treatment. At the follow-up review at 6 months it was still 0 on the VAS scale.

© 2009 Sociedad Española del Dolor. Published by Elsevier España, S.L. All rights reserved.

**Introducción**

El síndrome poslaminectomía es un término impreciso utilizado para categorizar un grupo heterogéneo de causas de síntomas residuales tras una cirugía de columna. Se le considera un síndrome porque tiene muchos factores etiológicos tanto clínicos como quirúrgicos.

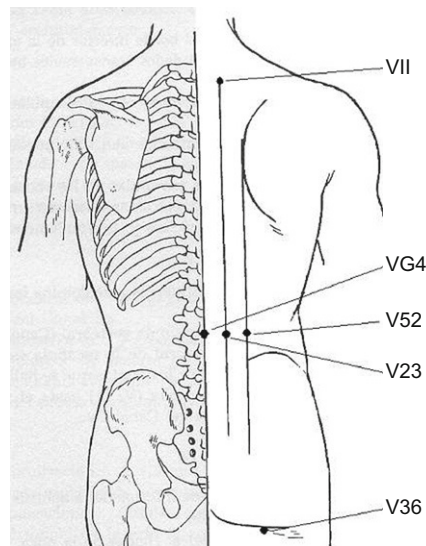
Es una complicación relativamente frecuente de gran importancia clínica y económica, las recomendaciones para su manejo son variadas y controvertidas debido a su cronicidad y necesidad de tratamiento a largo plazo<sup>1</sup>.

En un metaanálisis publicado sugiere que la acupuntura es un tratamiento eficaz para el dolor crónico lumbar, con resultados no concluyentes para lumbalgia aguda<sup>2</sup>.

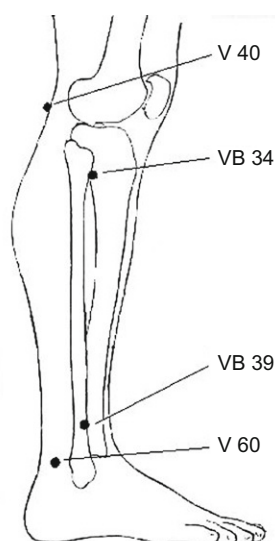
**Caso clínico**

Varón de 37 años de 176 cm de estatura y 118 kg de peso, entre sus antecedentes quirúrgicos destacaba el estar intervenido hace 2 años de artrodesis L4-L5, debido a persistencia de lumbociatalgia hace un año se reintervino con retirada de material de osteosíntesis y relleno con injerto de cresta ilíaca, persistiendo con la sintomatología. Pese a mantener tratamiento con tramadol y pregabalina presentaba una intensidad del dolor medido en la escala EAV de 8. Presentaba lumbociatalgia izquierda de predominio nocturno con alteraciones del sueño, junto a disestesias en la zona de la cicatriz, e hipoestesia en la región del nervio fémorocutáneo. Aportaba una resonancia magnética en la que se aprecian además de cambios postquirúrgicos en la región lumbar posterior, deshidratación discal en L5-S1 y

cambios degenerativos artrósicos de las pequeñas articulaciones interapofisarias a nivel de los últimos niveles lumbares, un estudio electroneurofisiológico en el que se observa una alteración en los potenciales evocados somestésicos realizados en el nervio fémorocutáneo lateral izquierdo, compatible con una neuropatía axonal de dicho nervio. Se propone un ciclo inicial de 10 sesiones acupunturales combinadas con moxibustión indirecta con Artemisa,



**Figura 1** Puntos acupunturales situados en el tronco utilizados en el tratamiento del dolor poslaminectomía.



**Figura 2** Puntos acupunturales situados en miembro inferior utilizados en el tratamiento del dolor poslaminectomía.

con una cadencia de 2 a la semana, con valoración al final del tratamiento. En cada sesión en primer lugar se trató la cicatriz disestésica con 6 agujas de acupuntura tipo chino de cabeza redonda (0,2 mm × 25 mm) a ambos lados de la cicatriz, realizando la inserción de modo oblicuo rodeando la cicatriz sin tocarla, manteniéndolas un tiempo de 20 min. A continuación procedimos al tratamiento de la neuralgia postquirúrgica (figs. 1 y 2) ubicando agujas de acupuntura tipo chino de cabeza redonda 0,20 mm × 25 mm durante otros 20 min combinándolo con moxibustión con puro de Artemisa con técnica de picoteo en los siguientes puntos:

4VG. (Ming Menn) Se localiza en la línea media posterior, en la depresión de la apófisis espinosa de L2. Puntura oblicua hacia arriba a media distancia de profundidad.

23V. (Zen lu) Se localiza a la altura de la depresión inferior de la apófisis espinosa de L2, a 1,5 distancias de la línea media dorsal. Puntura perpendicular a media distancia de profundidad.

52V. (Tché Zé) Se localiza a 1,5 distancias del anterior. Puntura oblicua hacia el centro a media distancia de profundidad.

36V. (Tch'eng Fou) En el centro del pliegue glúteo. Puntura perpendicular a una distancia de profundidad.

40V. (Oé Tchong) En el centro del hueco poplíteo. Puntura perpendicular a una distancia de profundidad.

60V. (Kuen Loun) Entre la protuberancia máxima del maleolo externo y el tendón de Aquiles. Puntura perpendicular a media distancia de profundidad.

11V. (Ta Tchou) A la altura de la depresión inferior de la apófisis espinosa de D1, 1,5 distancias de la línea dorsal. Puntura oblicua hacia la línea media a media distancia de profundidad.

34VB. (Yang Ling Tsiuan). En la depresión anterior y distal de la cabeza del peroné. Puntura perpendicular a una distancia de profundidad.

39VB. (Siveng Tchong). Tres distancias por encima de la elevación máxima del maleolo peroneo, en el borde

anterior del peroné. Puntura perpendicular a una distancia de profundidad.

Al final del tratamiento el paciente estaba asintomático con EAV de 0, en una revisión posterior a los 6 meses permanecía persistía con EAV de 0.

## Discusión

El síndrome poslaminectomía es una secuela frecuente después de una cirugía del raquis lumbar con una incidencia entre 5–60% generando grandes costes económicos<sup>3</sup>. Se le considera un síndrome porque tiene muchos factores etiológicos tanto clínicos como quirúrgicos, como son fibrosis epidural, degeneración discal, radiculopatía, aracnoiditis, distrofia simpático refleja, estenosis del canal; así como una mala indicación quirúrgica, una cirugía no adecuada como la descompresión insuficiente son causas frecuentes. Se debe hacer un diagnóstico clínico corroborándolo con pruebas complementarias que no siempre son concluyentes abordando la situación laboral, personal, clínica y psicológica del paciente<sup>4,5</sup>. La utilización de una medicina energética como es la acupuntura, no difiere aunque a priori así lo parezca de la medicina occidental. Desde ambas se realiza anamnesis, exploración, diagnóstico diferencial y se plantea un tratamiento<sup>6</sup>. Uno de los pilares de la acupuntura radica en que la causa de cada enfermedad es el desequilibrio energético de un meridiano o de un órgano, pudiendo coexistir varios estados de desequilibrio independientes entre sí. El concepto de meridiano se refiere a la existencia de unos canales energéticos por los que circula de manera constante la energía o Qi. Son un total de 12 meridianos principales con un recorrido interno y otro externo, que se comunican unos con otros y permiten, en estado de equilibrio, que la energía fluya de manera constante durante todo el día<sup>7</sup>. Existen más de 1.000 puntos acupunturales descritos<sup>8</sup>, de la adecuada elección y particular combinación de los mismos dependerá buena parte del éxito del tratamiento. El problema surge, como en el caso que presentamos, cuando una intervención quirúrgica secciona uno o varios meridianos, de modo que primero deberemos actuar desbloqueando la cicatriz para restablecer el flujo energético y después actuaremos de modo sintomático<sup>9</sup>. Aunque muchos estudios describen la potencial utilización de la acupuntura, estudios recientes sugieren que la acupuntura puede ser utilizada como adyuvante en el dolor lumbar, gonartrosis y cervicalgias<sup>10</sup>. En un metaanálisis publicado sugiere que la acupuntura es un tratamiento eficaz para el dolor crónico lumbar, con resultados no concluyentes para lumbalgia aguda<sup>2</sup>. En la revisión sistemática publicada en Spine en 2008 la considera como un complemento a la atención convencional, debiendo ser incluida en las directrices europeas para el tratamiento de la lumbalgia crónica<sup>11</sup>. No se recoge en la bibliografía publicada hasta ahora ningún caso de síndrome postlaminectomía tratado con acupuntura. El estudio aunque prometedor ante sus resultados debería ser aplicado a un mayor número de pacientes para poder extrapolar conclusiones válidas. Es esperanzador que nuestro paciente al final del tratamiento y a los 6 meses de la finalización del mismo continúe con un EAV de 0. Concluimos que en una patología

de tan difícil abordaje y tratamiento como es el síndrome poslaminectomía la acupuntura debería ser un arma terapéutica más a utilizar en estos pacientes.

### Conflicto de intereses

Los autores declaran no tener ningún conflicto de intereses.

### Bibliografía

1. Rodrigues FF, Dozza DC, De Olivera CR, De Castro RG. Failed back surgery syndrome: casuistic and etiology. *Arq Neuropsiquiatr.* 2006;64:757-61.
2. Manheimer E, White A, Berman B, Forsy K, Ernst E. Meta-analysis: Acupuncture for low back pain. *Ann Intern Med.* 2005;142:651-63.
3. Abejón D, Pérez-Cajaraville J, Romero A, Zuñiga A, Del Pozo C, Del Saz J. Eficacia de la epidurolysis en el tratamiento del síndrome poslaminectomía. *Rev Soc Esp Dolor.* 2007;3:177-84.
4. Mirasol JM, Rivera H, García Pradera I, Meli M, Rengel A. Catéter intratecal con reservorio en el síndrome poslaminectomía. *Via clínica y protocolo.* *Rev Soc Esp Dolor.* 2008;3:183-6.
5. Krishna M, Pollock RD, Bhatia C. Incidence, etiology, classification, and management of neuralgia after posterior lumbar interbody fusion surgery in 226 patients. *Spine J.* 2008;2:374-9.
6. Bao YS. Development and usage of the along-meridian treatment instrument. *Zhongguo Zhen Jiu.* 2009;4:337-8.
7. Molsberger AF, Zhou J, Arndt D, Teske W. Chinese acupuncture for chronic low back pain: an international expert survey. *J Altern Complement Med.* 2008;14:1089-95.
8. Cobos R. Acupuntura en el dolor lumbar. *Rev Soc Esp Dolor.* 2009;16:99-102.
9. Yang LY, Lu DJ, Li YH. Observation on therapeutic effect of fire-needle therapy on lumbar intervertebral disc herniation. *Zhongguo Zhen Jiu.* 2009;6:449-51.
10. Wang SM, Kain ZN, White PF. Acupuncture analgesia: II. Clinical considerations. *Anesth Analg.* 2008;2:611-21.
11. Yuan J, Purepong N, Kerr DP. Effectiveness of acupuncture for low back pain. A systematic review. *Spine.* 2008;33:887-900.