



SITUACIÓN CLÍNICA

Un caso de eritropsia

M. Martínez García^{a,*}, F.M. Gómez Morales^b, N.I. Aragón de la Fuente^a
y Á.M. Alcaraz Pérez^a

^a Medicina de Familia, Centro de Salud La Unión, Murcia, España

^b Medicina de Familia, Servicio de Urgencias del Hospital Universitario Santa M. del Rosell, Cartagena, Murcia, España

Recibido el 6 de abril de 2010; aceptado el 1 de junio de 2011

Disponible en Internet el 19 de setiembre de 2011

PALABRAS CLAVE

Eritropsia;
Cromatopsia;
Fármacos

KEYWORDS

Erythroptosis;
Chromatopsia;
Drugs

Resumen La eritropsia o visión roja (del griego erythros = rojo, y opsis = vista) es una alteración en la percepción de los colores de carácter temporal. Este fenómeno es una cromatopsia o visión alterada. Consiste en la aparición de un tinte rojizo, de presentación uniforme que parece colorear todos los objetos. Este síntoma visual suele alarmar al paciente. Se trata de un proceso poco conocido y que suele ser transitorio. Puede deberse a procesos benignos como el post-operatorio de las cataratas y por toxicidad farmacológica ó ser consecuencia de procesos más graves como la hemorragia vítrea.

© 2010 Elsevier España, S.L. y SEMERGEN. Todos los derechos reservados.

A case of erythroptosis

Abstract Erythroptosis or red vision (from the Greek *erythros* = red, and *opsis* = sight) is a temporary distortion of colour vision. This phenomenon is a chromatopsia or impaired vision. It consists of seeing all objects with a uniform reddish tint. This vision symptom usually alarms the patient. It is a little known process and is usually transient. It may be due to benign processes such as post-operative cataracts and drug toxicity or to be a consequence of more serious processes such as vitreous haemorrhage.

© 2010 Elsevier España, S.L. and SEMERGEN. All rights reserved.

Caso clínico

Presentamos el caso clínico de una mujer de 76 años, consulta porque desde esa misma mañana, tiene una visión completamente en rojo. Describe visión de los objetos con

una coloración roja brillante uniforme. Acude con carácter urgente y muy nerviosa.

En la anamnesis destaca como antecedentes personales, hipertensión desde hace 18 años en tratamiento actual con irbesartan-hidroclorotiacida bien controlada, enfermedad pulmonar obstructiva crónica (EPOC) tipo bronquitis en tratamiento con inhalador de salbutamol y de fluticasona-salmeterol desde hace diez años, poliartrosis en tratamiento con paracetamol, osteoporosis en tratamiento con bifosfonato mensual y calcio con vitamina D diario. Intervenida

* Autor para correspondencia.

Correo electrónico: bagamontse@terra.es (M. Martínez García).

de cataratas hace 13 años en ojo derecho y 7 años en ojo izquierdo.

En la exploración física no presenta signos de ojo rojo, ni exudado ni dolor, no presenta alteración pupilar ni defectos campimétricos ni existen otras alteraciones en la capacidad visual. Niega miodesopsias ni fotopsias. Tampoco refiere cefalea.

Con el diagnóstico de presunción de una posible hemorragia vítrea se deriva al servicio de oftalmología de nuestro hospital de referencia.

En el Servicio de Urgencias de Oftalmología y tras una exploración minuciosa, no se le detectó alteración vítrea ni retiniana. Se concluye como «exploración oftalmológica normal». Después de una anamnesis meticulosa sobre la medicación de reciente comienzo que tomaba nuestra paciente, se descubre que, desde hacía una semana, tras un ingreso en el Servicio de Neumología, estaba usando el bromuro de tiotropio. Este fármaco podría ser el responsable de dicho cuadro. Se decidió retirarlo y cambiarlo por el bromuro de ipratropio aunque tenga una acción similar y la paciente, en 24 horas recobró una visión normal. Se decide que la paciente continúe con el bromuro de ipratropio como parte del tratamiento de su EPOC junto con los previos ya detallados.

Introducción

La visión de colores es una de las más importantes facultades de la visión humana. En la retina normal existen dos clases de células sensibles a la luz: bastones y conos. Los bastones son muy sensibles a la intensidad de la luz, pero no receptionan discriminadamente las diferentes longitudes de onda, se relacionan con las variables de intensidad luminosa, poseen una gran sensibilidad y nos permiten la visión en condiciones límites de claridad-oscuridad. Los conos contienen pigmentos que absorben preferentemente la luz de diferentes longitudes de onda, en consecuencia la visión del color es normalmente mediada solo por los conos. La visión normal de los colores (fig. 1) precisa de la existencia de tres tipos de conos, de la concentración adecuada del

pigmento (rojo, verde, azul) y de una retina íntegra. La visión cromática adecuada hace que el individuo tenga una visión tricómata.

Concepto

Nuestra paciente presentaba una eritropsia, que es una cromatopsia o visión coloreada falsa en la cual, los objetos se ven de color rojo de forma uniforme. No hay que confundirlo con la discromatopsia o pérdida de la visión de un determinado color fundamental (rojo, verde azul).

Etiopatogenia

La eritropsia o visión roja (del griego erythros=rojo, y ophis=vista) tiene por lo general un carácter temporal. La duración de la eritropsia tiene una variabilidad amplia desde minutos hasta varias horas¹⁻⁴. Se trata de un proceso benigno y de carácter transitorio^{1,2} aunque la causa que lo produce sí podría revestir gravedad al estar, en ocasiones, producida por una hemorragia vítrea, lo que llega a alarmar al paciente. Según su origen, las cromatopsias^{5,6} se pueden subdividir en tres grupos: de origen central (cerebral), retiniano y de causa óptica (que se deben a su vez a opacidades corneales, cataratas, hemorragia vítrea, por el uso de la angiografía con fluoresceína.) Las cromatopsias de origen central⁷ se deben a causas neurológicas (cerebrovascular), enfermedades psiquiátricas y por tóxicos.

La eritropsia es la cromatopsia más frecuente², sin embargo Perdriel et al^{5,7} refieren que la xantopsia y la cloropsia son más frecuentes que la propia eritropsia.

Fue el erudito Ernst Fuchs^{1,4,8} oftalmólogo austriaco, el primero en describir un caso de eritropsia en un artículo en 1895 tras exposición solar en la nieve. Saraux et al⁴ describen un caso de eritropsia en la que la exploración funcional presenta elevación del umbral morfoscópico nocturno y una disminución en la resistencia al deslumbramiento también en paciente pseudoafáquico y tras antecedente de una exposición solar en la nieve^{1,4}. Este síntoma puede darse frecuentemente posterior a las intervenciones de cataratas, después de una exposición intensa y prolongada a la luz solar^{1-3,8}. El mecanismo de la eritropsia en los pseudofáquicos es complejo, pero su asociación a altos niveles de luz ultravioleta y al deslumbramiento está bien documentado. El uso de una lente intraocular UV recubierto no proporciona protección completa contra la eritropsia⁵.

Se han descrito cromatopsias debidas a la toxicidad farmacológica^{9,10}. Laroche⁹ señala la aparición de este fenómeno por la absorción en la retina de determinados medicamentos. El más estudiado es la digital^{9,11}. Hay diferentes fármacos causantes como la cloroquina, determinados diuréticos inhibidores de la anhidrasa carbónica, furosemida, anticonceptivos orales¹¹, etc. Se ha descrito casos de eritropsia en pacientes tras la administración de fármacos como los midriáticos¹ (escopolamina, atropina y homatropina), la mepivacaina,² la tioridacina¹⁰. El catedrático en Oftalmología Dr. Carreras y Matas (1.966)¹ habla de casos de eritropsia con los alcaloides de las solanáceas, como la hiosciamina con la cual tiene una acción parasimpaticolítica intensa al inhibir los receptores muscarínicos de los órganos periféricos y del sistema nervioso. Recordemos

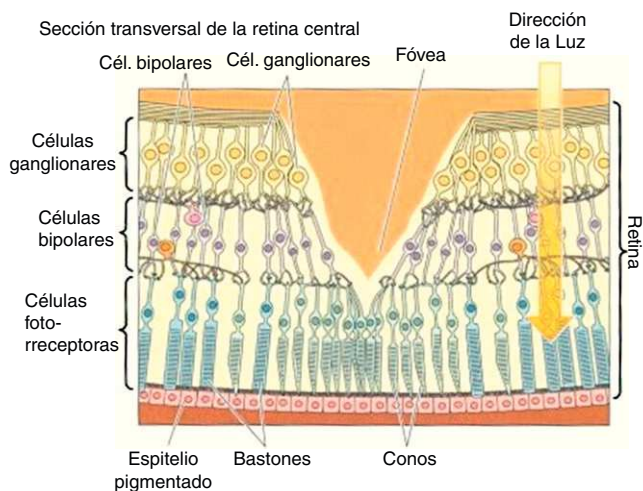


Figura 1 Visión cromática de la retina (gentileza de: <http://ocularis.es/blog/>).

que el bromuro de tiotropio, fármaco que tomaba nuestra paciente, tiene una acción anticolinérgica.

Las **cromatopsias**¹⁰ más frecuentes son:

- **Cloropsia** (visión en verde): producida por la digital, piridostigmina¹²
- **Xantopsia** (visión amarillenta): producida por la digital, clortiazida, sulfamidas, fenobarbital¹², piridostigmina¹².
- **Cianopsia** (visión en azul): producida por la digital, mescalina, ac nalidíxico¹⁰.
- **Eritropsia** (visión roja): hemorragias vítreas, mepivacaína², ergotamina¹², tioridacina^{10*} *(fármaco antipsicótico retirado por la Agencia Española del Medicamento en el año 2005 por toxicidad cardiológica)*.
- **lantropsia** (visión violeta)¹⁰, ac nalidíxico.

También pueden deberse a procesos centrales y no periféricos como a anomalías psíquicas por distorsión sensorial en la percepción de objetos reales en el que se modifica alguna cualidad como es el color. Algunos autores han descrito a la eritropsia como único síntoma de la histeria frustrada^{1,2}, lo cual podría estar relacionado con el estado anímico y de ansiedad de los pacientes antes de ser intervenidos quirúrgicamente².

Esta «visión en rojo» puede ocurrir si existe una hemorragia vítrea, después de sufrir un ataque de epilepsia. Se debe distinguir de la pseudoeritropsia o visión roja de carácter más difuso, de comienzo más circunscrito y de mayor duración detectándose principalmente después de ciertos accidentes vasculares en pacientes diabéticos, con arterioesclerosis y en pacientes hipertensos, ya que lo que produce la visión roja es una luz realmente roja, filtrada por la capa hemática interpuesta entre la retina y el exterior. En estas hemorragias intraoculares de la diabetes, hipertensión, la sangre extravasada alcanza el humor vítreo y difunde más o menos por el mismo o queda en capa tenue por delante de la retina o en el espesor de la misma por delante del neuroepitelio.

La visión eritróptica se manifiesta^{1,2} también en algunos profesionales como los pilotos aéreos, cuando se exponen a una fuerza G negativa, circunstancia que puede ocurrir en aviones de altas capacidades o al realizar una brusca maniobra de picado aeronáutico. La dirección de la fuerza centrífuga actúa de pies a cabeza, puede explicarse esta visión rojiza, por la congestión de todos los capilares retinianos y el paso selectivo a su través de la luz roja hacia las capas más profundas de la retina.

Los mecanismos^{1,2} por los cuales se altera la percepción del color no son del todo conocidos, pero se contemplan como posibles y a modo de resumen:

- **Mecanismo cerebral:** secundario a trastornos neurológicos o cerebrovasculares, (isquemia unión temporooccipital del área 37 Brodman), psiquiátricos (histeria) o fármacos ó tóxicos (intoxicación por mescalina ó dietilamida de ácido lisérgico [LSD]¹).
- **Afectación de la retina:** secundario a hemorragia retiniana, a edema macular, retinopatía central serosa. La retina humana se compone de células fotorreceptoras, los bastones, que solo permiten la visión en la luz débil y no perciben los colores, y los conos, los cuales operan

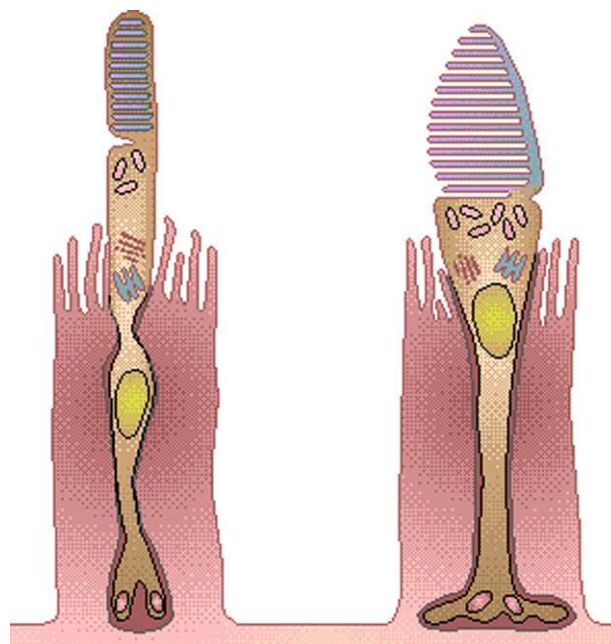


Figura 2 Componentes de la visión cromática: bastón y cono (gentileza de: <http://ocularis.es/blog/>).

con luz brillante y son los responsables de la gran agudeza visual, además de la visión de los colores (fig. 2). El mecanismo propuesto podría estar originado por estimulación directa de los conos (responsables de la tonalidad directa de los conos (responsables de la tonalidad roja, verde o azul dependiendo del tipo de cono que se estimule). Carreras y Matas¹ habla del fenómeno de fatiga retiniana como la manifestación del agotamiento de algún pigmento fotosensible y de un acúmulo de catabolitos o en su caso, de varias de estas causas a la vez.

- **Óptico:** secundario a opacidades corneales o lenticulares, hemorragia vítrea o características de luz ultravioleta.

En la literatura hay casos descritos de cromatopsias por fármacos tóxicos básicamente alucinógenos. En nuestra paciente podría haberse producido por el consumo de un fármaco para el EPOC, el bromuro de tiotropio, pero no lo aseguramos fehacientemente. Queremos destacar que el fármaco mencionado lo describe en su ficha técnica y en el prospecto del fármaco¹³ los posibles efectos secundarios: [...«dolor o molestia ocular, visión borrosa, **halos visuales o imágenes coloreadas asociados con enrojecimiento de los ojos** ...»]

Reflexiones/Discusión

A modo de conclusión, queremos destacar la importancia de la anamnesis en este proceso^{1,2,10}. Se recomienda historiar al paciente de forma sistemática y oftalmológica para descartar patología de base o etiología farmacológica. Por todo ello, diremos que ante toda eritropsia, hay que descartar siempre un accidente hemorrágico vítreo inicialmente y descartado éste, se informará al paciente de la benignidad y temporalidad de la situación.

El bromuro de tiotropio¹³ es un antagonista de receptores muscarínicos de acción prolongada. Inhibe los efectos broncoconstrictores de acetilcolina por unión a receptores muscarínicos en la musculatura lisa bronquial. El tiotropio es un nuevo tratamiento anticolinérgico para el EPOC, diferente del ipratropio por su selectividad funcional relativa para los subtipos de receptores muscarínicos, lo que permite usar una sola dosis diaria. Su principal indicación terapéutica es como tratamiento broncodilatador de mantenimiento para aliviar los síntomas de EPOC. Al igual que con otros fármacos anticolinérgicos, debe usarse con precaución en pacientes con glaucoma de ángulo estrecho, hiperplasia prostática u obstrucción del cuello de la vejiga.

No podemos asegurar que el bromuro de tiotropio sea el causante del proceso descrito anteriormente o al menos el único factor causante. En nuestra revisión no hemos encontrado ningún caso descrito por dicho principio activo, pero sí en fármacos de mecanismo de acción similar. El cuadro se originó una mañana de invierno, sin exposición solar intensa y recordemos que además la paciente tiene antecedente de pseudofaquia bilateral. En la actualidad nuestra paciente tras el episodio descrito no ha presentado ninguna otra alteración visual.

Responsabilidades Éticas

Protección de personas y animales. Los autores declaran que para esta investigación no se han realizado experimentos en seres humanos ni en animales.

Confidencialidad de los datos. Los autores declaran que han seguido los protocolos de su centro de trabajo sobre la publicación de datos de pacientes y que todos los pacientes incluidos en el estudio han recibido información suficiente y han dado su consentimiento informado por escrito para participar en dicho estudio.

Derecho a la privacidad y consentimiento informado. Los autores han obtenido el consentimiento informado de los pacientes y/o sujetos referidos en el artículo. Este documento obra en poder del autor de correspondencia.

Agradecimientos

A la Dirección Gral. de Planificación, Ordenación Sanitaria y Farmacéutica e Investigación del Servicio Murciano de Salud, así como al Centro Tecnológico de Información y Documentación Sanitaria por su estimable profesionalidad en la ayuda bibliográfica y dedicación para con los profesionales que nos mueve el interés no solo asistencial, sino también científico-divulgativo.

Bibliografía

1. Carreras y Matas M. Eritropsia. *Rev Esp Otoneurooftalmol Neurol.* 1966;25:182-8.
2. Ferrer Gómez C, Puig Bitria R, Jubera Ortiz de Landázuri P, Ferrer Gómez C, Recasens Urbez J, Boada Pie S, et al. Dos casos de eritropsia asociados al bloqueo del plexo braquial. *Rev Esp Anestesiología Reanim.* 2004;51:350-1.
3. Bennett LW. Pseudophakic erythroptosis. *J Am Optom Assoc.* 1994;65:273-6.
4. Saraux H, Manent JP, Laroche L. Erythroptosis chez un porteur d'implant. Etude physiologique et électrophysiologique. *J Fr Ophtalmol.* 1984;7:557-62.
5. Perdriel G, Manent PJ. Drug-induced dyschromatopsias. *Annee Ther Clin Ophtalmol.* 1982;33:289-98.
6. Hart Jr WM. Acquired dyschromatopsia. *Surv Ophthalmol.* 1987;32:10-31.
7. Pinckers A, Cruysberg JRM, Liem TA. Chromatopsia. *Ophthalmol.* 1989;72:385-90.
8. Wu CW, Doughman D. J. Erythroptosis revisited. *J Cataract Refract Surg.* 2007;33:548-9.
9. Laroche J. Modifications de la vision des couleurs chez l'homme sous l'action de certains substances médicamenteuses. *Ann Oculist (Paris).* 1967;200:275-85.
10. Demicheli H, Lorenzelli J. Manifestaciones oculares secundarias y tóxicas producidas por medicamentos usados por vía general. *Rev Med Urug.* 1986;2:278-87.
11. Lladós JR. Efectos Oculares de los tratamientos sistémicos. *El Farmacéutico.* 2001;262:62-75.
12. Pinckers A, Cruysberg JRM, Liem TA. Chromatopsia: A retrospective study. *Ophthalmol.* 1983;186:81-6.
13. Ficha técnica tiotropio: **Spiriva**[®]. Lab. Boehringer Ingelheim. 2007.