

## CARTA CLÍNICA

### «Carpal boss» una causa de dolor de muñeca en atención primaria



### «Carpal boss»: One cause of wrist pain in primary care

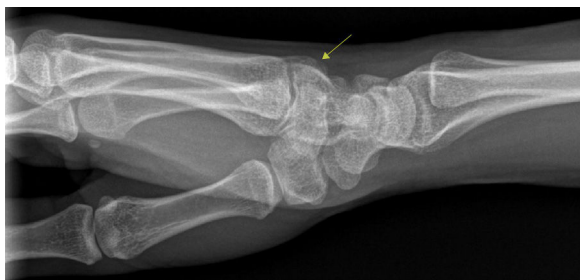Presentamos el caso de una mujer de 19 años sin antecedentes médicos ni quirúrgicos de interés que consulta por dolor y tumoración en el dorso de la muñeca izquierda de 4 meses de evolución, sin antecedente traumático. Su médico de atención primaria la deriva para realizar ecografía con la sospecha de «ganglión».

En la exploración física se objetiva una tumoración dura de aproximadamente 1 cm de diámetro en el dorso del carpo, aproximadamente en la base del tercer metacarpiano, dolorosa a la palpación y que no se desplaza en planos profundos.

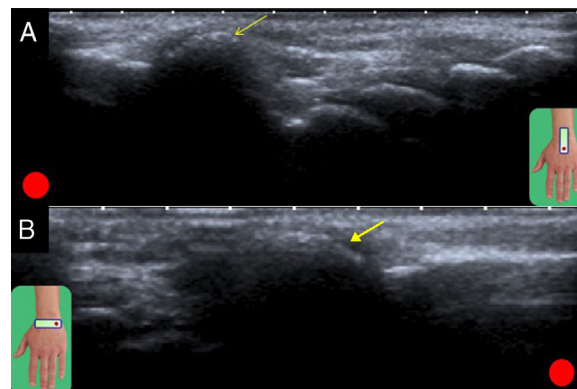
Se realizó una radiografía anteroposterior (AP) y lateral de la muñeca izquierda donde puede apreciarse una prominencia ósea en la base del 3.º metacarpiano (fig. 1). Posteriormente se realiza una ecografía donde puede apreciarse una elevación e irregularidad de la cortical ósea en la zona de la prominencia radiológica sin masa de partes blandas asociadas sin lesiones sólidas ni quísticas adyacentes. Tampoco apreciamos alteraciones ecográficas de las estructuras tendinosas dorsales (fig. 2).

## Descripción

La prominencia ósea «carpal boss» puede representar la presencia de un centro de osificación accesorio (*os styloideum*) que aparece durante el desarrollo embrionario, o bien la



**Figura 1** Radiografía convencional lateral de muñeca, con prominencia ósea en la base del 3.º metacarpiano (flecha).



**Figura 2** A) Ecografía en incidencia sagital, según esquema. La indicación «punto rojo» indica la colocación del transductor. La flecha indica la protuberancia típica. B) Ecografía en incidencia axial.

formación de osteofitos de origen degenerativo, sin predilección de género<sup>1</sup>.

Al igual que en nuestra paciente, suele ser sintomático entre los 20 y 50 años de edad, con dolor tras esfuerzo físico repetitivo, sin apenas restricción de la flexión ni la extensión de la muñeca ni de los dedos. Es bilateral hasta en un 20% de los casos, en el caso de la paciente que presentamos sí que existía una pequeña tumoración asintomática en el lado contralateral<sup>2</sup>.

Los síntomas pueden ser el resultado de un ganglión o bursitis suprayacente secundario al deslizamiento del tendón sobre esta prominencia ósea o de cambios osteoartrosis<sup>3</sup>, hallazgos que no objetivamos en nuestro caso. Clínicamente esta enfermedad se interpreta de forma errónea como un ganglión, ya que ambas enfermedades son de consistencia dura y no desplazables a la exploración. Cuando el quiste depende de una vaina tendinosa, sí que se desplaza a la palpación y con los movimientos activos de la muñeca o los dedos, cosa que nunca ocurre en el caso del «carpal boss».

El diagnóstico a menudo se realiza con radiografía simple, pero es necesario el conocimiento de la entidad para hacer un diagnóstico de sospecha, cosa que nos animó a la publicación del presente trabajo. Una proyección lateral de la muñeca con el antebrazo en «30°» de supinación y la muñeca en desviación cubital es la mejor para visualizar un «carpal boss». La ecografía sirve para completar el diagnóstico, apreciándose la prominencia ósea característica, y

a su vez descartar masa de partes blandas, lesiones quísticas o lesiones tendinosas asociadas<sup>4</sup>.

Entre los posibles diagnósticos diferenciales más frecuentes se encuentran:

- *El ganglión y quistes sinoviales*: son el principal diagnóstico diferencial, representan entre el 50 y el 79% de los tumores de partes blandas de la mano y muñeca. Del 60 al 70% se encuentran en la cara dorsal de la muñeca, adyacentes al ligamento escafosemilunar y del 18 al 20% son quistes palmares de la muñeca, que pueden causar parálisis de los nervios mediano y cubital<sup>5</sup>. En el 30% de los casos se asocian a lesiones de los ligamentos interóseos subyacentes; en otros casos se originan en el interior o adyacentes a la cápsula articular. También pueden ser intratendinosos. La radiografía convencional no es específica, pero permite descartar la giba carpiana. La tomografía axial computarizada (TAC) tiene un valor limitado, la ecografía con Doppler permite diferenciar los verdaderos quistes de lesiones pseudoquísticas, como hemangiomas y malformaciones vasculares<sup>6</sup>. El diagnóstico definitivo es con resonancia magnética (RM).
- *Tumor de células gigantes (TCG)*: representa el 5% de los tumores óseos primarios, aunque solo entre el 2-5% se ubica en la mano. Es un tumor benigno, localmente agresivo, con mayor incidencia en adultos jóvenes. Se localiza en la región central de la mano, al igual que la giba carpiana. Es una enfermedad que frecuentemente se diagnostica en etapa avanzada cuando presenta extensa destrucción ósea. En la radiografía se manifiesta como una imagen radiolúcida, expansiva y agresiva, con destrucción cortical y extensión a los tejidos blandos<sup>7</sup>.
- *Lipoma*: tumor benigno en la mano más frecuentemente localizado, subyacente a la piel (lipoma superficial), pero también puede tener localización intramuscular en los músculos tenares e hipotenares, en los huesos y los tendones (lipoma profundo). Suele ser asintomático, y afecta principalmente a pacientes en la quinta y sexta décadas de la vida<sup>8</sup>. Las radiografías, por lo general son normales, pero se puede observar radioopacidad baja o intermedia en las lesiones de mayor tamaño. En la ecografía se ve en forma alargada y paralela a la piel, con ecogenicidad variable, desde hipo a hiperecogénicas en comparación con la grasa subcutánea. La TAC y la RM confirman el diagnóstico con una lesión de comportamiento graso que puede presentar septos internos de <2mm y cápsula fibrosa<sup>9</sup>.

Aunque no existe un tratamiento específico para el carpo giboso, el médico de atención primaria puede iniciarlo con antiinflamatorios no esteroideos (AINE) o con una férula palmar de muñeca. Si no existe mejoría después de unas pocas semanas de tratamiento conservador, o la sintomatología es muy incapacitante, el paciente debe derivarse a traumatología para valorar la exéresis de la tumoración<sup>10</sup>.

Se han seguido los protocolos del centro de trabajo en relación con el tratamiento de la información relativa al paciente.

## Bibliografía

1. Park MJ, Namdari S, Weiss AP. The carpal boss: Review of diagnosis and treatment. *J Hand Surg Am.* 2008;33:446.
2. Van Der Aa JP, Noorda RJ, van Royen BJ. Symptomatic carpal boss. *Orthopedics.* 1999;22:703-4.
3. Dorosin Davis JG. Carpal boss. *Radiology.* 2003;66:234-6.
4. Conway WF, Destouet JM, Gilula LA, Bellinghausen HW, Weeks PM. The carpal boss: An overview of radiographic evaluation. *Radiology.* 1985;156:29-31.
5. Nahra ME, Bucchieri JS. Ganglion cysts and other tumor related conditions of the hand and wrist. *Hand Clin.* 2004;20:249-60.
6. Teefey S, Dahiya N, Middleton WD, Gelberman RH, Boyer MI. Ganglia of the hand and wrist: a sonographic analysis. *AJR Am J Roentgenol.* 2008;191:716-20.
7. Shigematsu K, Kobata Y, Yajima H, Kawamura K, Maegawa N, Takakura Y. Giant-cell tumors of the carpus. *J Hand Surg Am.* 2006;31A:1214-9.
8. Murphey MD, Carroll JF, Flemming DJ, Pope TL, Gannon FH, Kransdorf MJ. From the archives of the AFIP: benign musculoskeletal lipomatous lesions. *Radiographics.* 2004;24:1433-66.
9. Kransdorf MJ, Murphey M. Lipomatous tumor. *Imaging of soft tissue tumors.* 3rd ed. Philadelphia: PA: Lippincott Williams & Wilkins; 2014.
10. Park MJ, Namdari S, Weiss AP. The carpal boss: Review of diagnosis and treatment. *J Hand Surg Am.* 2008;33:446-9.

J.Á. Santos Sánchez<sup>a</sup>, S. Márquez Batalla<sup>a,\*</sup>,  
J.M. de Dios Hernández<sup>b</sup> y L.R. Ramos Pascua<sup>c</sup>

<sup>a</sup> *Servicio de Radiodiagnóstico, Hospital Universitario de Salamanca, Salamanca, España*

<sup>b</sup> *Centro de Salud Miguel Armijo, Salamanca, España*

<sup>c</sup> *Servicio de Traumatología y Cirugía Ortopédica, Hospital Universitario de León, León, España*

\* Autor para correspondencia.

Correo electrónico: [sari\\_med84@hotmail.com](mailto:sari_med84@hotmail.com)  
(S. Márquez Batalla).