

CARTA CLÍNICA

Ampollas hemorrágicas en mucosa oral en puérpera



Hemorrhagic blisters in the oral cavity in a post-partum women

Presentamos el caso de una mujer de 27 años, sin antecedentes personales de interés, derivada a Dermatología por la aparición de ampollas orales recurrentes de 3 meses de evolución. Describía la aparición de unas lesiones hemorrágicas de 24-72 h de duración, no dolorosas salvo por leve disfagia en ocasiones, sin desencadenante aparente, que habían aparecido en el puerperio. A la anamnesis, la paciente negaba historia de gingivorragia o epistaxis previa, úlceras genitales o afectación ocular. Tampoco comentaba clínica sistémica (fiebre, artralgias, sudor nocturno).

En la exploración presentaba una vesícula hemorrágica de 4 mm en la úvula (fig. 1A), sin úlceras orales ni lesiones en otras localizaciones. En episodios anteriores había mostrado múltiples ampollas de entre 0,2 y 0,6 cm en paladar blando, úvula y mucosa yugal, acompañadas de petequias y equimosis (fig. 1B). El estudio analítico con hemograma y coagulación básica, estudio de autoinmunidad incluyendo anticuerpos antinucleares (ANA), antidesmogleína 1 y 3 y antitransglutaminasa mostraron resultados dentro de la normalidad. No se realizó biopsia por la compleja ubicación de la lesión en la úvula. Como la paciente refería cierta disfagia, se solicitó valoración por el servicio de Digestivo, que

practicó una endoscopia digestiva alta sin observar lesiones asociadas.

La negatividad de las pruebas anteriores junto con la sintomatología oral aislada tan llamativa y característica nos hizo pensar que se trataba de una angina bullosa hemorrágica (ABH). No se pautó tratamiento por las escasas molestias y la naturaleza autorresolutiva del proceso, aunque continúa en seguimiento sin haber presentado ningún brote 6 meses después.

La ABH es una enfermedad de etiología desconocida, que cursa con la aparición de ampollas hemorrágicas recurrentes en la mucosa oral y orofaringe. Los pacientes suelen relacionarla con un desencadenante traumático (masticación, ingesta de comida picante, procedimiento dental), aunque también hay casos asociados a infecciones virales, diabetes, hipertensión o menstruación, lo que indica un posible mecanismo hormonal, como podría ser el caso de nuestra paciente, al haberle aparecido en el puerperio^{1,2}. Respecto a la clínica, estas ampollas son poco sintomáticas, de tamaño variable (de 3 mm a 3,5 cm) con un halo eritematoso alrededor y suelen localizarse en el paladar blando y en el lateral de la lengua. También se han descrito otras localizaciones menos típicas, como la úvula y la mucosa yugal, observadas en nuestra paciente. Se resuelven en horas o días sin dejar cicatriz y la frecuencia de los brotes es variable. No suelen precisar tratamiento, salvo que haya síntomas; la obstrucción de la vía aérea es poco probable³.

El caso plantea un amplio diagnóstico diferencial que exige excluir rigurosamente entidades autoinmunes o

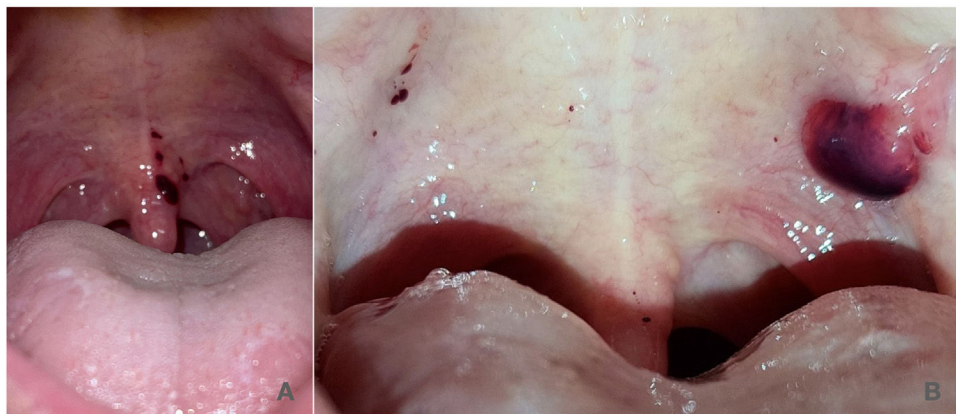


Figura 1 A) Vesícula hemorrágica de 4 mm en la úvula. B) Ampolla de unos 0,5 cm en paladar blando, acompañada de petequias y equimosis.

<https://doi.org/10.1016/j.semerg.2022.101905>

1138-3593/© 2022 Sociedad Española de Médicos de Atención Primaria (SEMERGEN). Publicado por Elsevier España, S.L.U. Todos los derechos reservados.

Tabla 1 Criterios diagnósticos propuestos por Ordioni et al

<p>Criterios obligados:</p> <ul style="list-style-type: none"> Ampolla hemorrágica o erosión con antecedente de sangrado en mucosa* Localización exclusivamente oral u orofaríngea* <p>Lesión en el paladar</p> <ul style="list-style-type: none"> Desencadenante conocido (ingesta de alimentos) Lesiones recurrentes Evolución favorable sin cicatriz residual a los pocos días Lesión indolora o sensación de ardor Recuento de plaquetas y coagulación normales Inmunofluorescencia directa negativa
--

* Criterios imprescindibles.

hematológicas con mayor implicación pronóstica^{1,2,4,5}. Las dermatosis ampollas con frecuente afectación oral, como el pénfigo vulgar, el penfigoide de membranas mucosas o la epidermolisis ampollosa adquirida, cursan con erosiones en mucosa oral e intensa disfagia y cicatrices residuales, además de ampollas frágiles y erosiones cutáneas. En el penfigoide ampolloso y la dermatosis IgA lineal la afectación oral es más infrecuente, con ampollas tensas de curso más subagudo-crónico y con clínica cutánea ampollosa o urticariforme. La dermatitis herpetiforme se relaciona con intolerancia al gluten y anticuerpos antitransglutaminasa, que fueron negativos en nuestra paciente. Otros diagnósticos menos probables son el liquen plano buloso y la amiloidosis oral. Las discrasias sanguíneas, como leucemia, trombocitopenia y enfermedad de von Willebrand, se relacionan con gingivorragia e hiperplasia gingival, petequias y equimosis en otras localizaciones y alteraciones analíticas, tampoco presentes en nuestra paciente^{1,4}.

La necesidad de biopsia es controvertida por sus hallazgos inespecíficos (ampollas subepiteliales con escaso infiltrado

inflamatorio e inmunofluorescencia directa negativa) por lo que se reserva para casos dudosos.

Ordioni et al.¹ proponen una serie de criterios diagnósticos, de los que tienen que cumplirse 6 de los nuevos presentados, incluidos el I y el II presentes en el 100% de los casos publicados (tabla 1).

En conclusión, la ABH es una entidad poco conocida y probablemente infradiagnosticada, con una clínica muy llamativa que nos debe hacer sospechar ante ampollas hemorrágicas orales.

Se ha contado con el consentimiento del paciente y/o se han seguido los protocolos de los centro de trabajo sobre tratamiento de la información de los pacientes.

Bibliografía

1. Ordioni U, Hadj Saïd M, Thiery G, Campana F, Catherine JH, Lan R. Angina bullosa haemorrhagica: A systematic review and proposal for diagnostic criteria. *Int J Oral Maxillofac Surg.* 2019;48:28–39.
2. Serra D, Reis JP, Vieira R, Figueiredo A. Angina bullosa haemorrhagica: A disorder to keep in mind. *Eur J Dermatol.* 2010;20:509–10.
3. Lozano B, Bergón M, Suárez R. Two cases of spontaneous angina bullosa hemorrhagica. *Acta Otorrinolaringol Esp.* 2016;67:300.
4. Silva-Cunha JL, Cavalcante IL, Barros CC, Felix AF, Venturi LB, Rolim LS, et al. Angina bullosa haemorrhagica: A 14-year multi-institutional retrospective study from Brazil and literature review. *Med Oral Patol Oral Cir Bucal.* 2022;27:35–41.
5. Singh D, Misra N, Agrawal S, Misra P. Angina bullosa haemorrhagica. *BMJ Case Rep.* 2013 Feb, 8 bcr2012008505.

A. Gil Villalba*, M.D. Pegalajar García, D. Moyano Bueno y R. Ruiz Villaverde

Servicio de Dermatología, Hospital Universitario San Cecilio, Granada, España

* Autor para correspondencia.

Correo electrónico: anagilvil@gmail.com (A. Gil Villalba).