

ORIGINAL

## Tratamiento físico rehabilitador en el hombro doloroso

T. Bravo Acosta\*, E. Quiriello Rodríguez, Y. López Pérez, S. Hernández Tápanes,  
I. Pedroso Morales y A. Gómez Lotti

*Departamento de Medicina Física y Rehabilitación, Centro de Investigaciones Clínicas, Ciudad Habana, Cuba*

Recibido el 30 de mayo de 2007; aceptado el 26 de noviembre de 2008

Disponible en Internet el 15 de julio de 2009

### PALABRAS CLAVE

Hombro doloroso;  
Crioterapia;  
Corriente  
interferencial;  
Ejercicios de  
movilidad articular

### Resumen

**Objetivo:** Valorar la eficacia del tratamiento combinado de corriente interferencial y crioterapia comparándolo cuando además se realizan ejercicios de movilidad en el hombro doloroso.

**Pacientes y métodos:** En el estudio prospectivo han participado 40 pacientes con edad media de 48 años, incidencia por sexos de 12 mujeres y 28 hombres, que en su mayoría efectuaban trabajo de oficina con computadora y referidos al Centro de Investigaciones Clínicas para tratamiento fisiátrico primario entre julio de 2006 a enero de 2007, Hombro más afectado: derecho (22 pacientes) y 6 con afectación bilateral. La tenosinovitis de la porción larga del bíceps y la tendinitis del supraespinoso fueron los diagnósticos ecográficos de mayor frecuencia en el estudio.

La muestra fue dividida randomialmente en 2 grupos donde el grupo I o estudio correspondería con los números pares y el grupo II o control con los números impares.

Se valoró antes de iniciar el tratamiento el grado de dolor, aplicando la escala visual analógica (EVA) y la escala de valoración funcional del hombro modificada por la Sociedad Cubana de Reumatología de Hombro, y luego de realizar 15 sesiones (cinco sesiones a la semana durante 3 semanas) de tratamiento se hizo una nueva valoración del dolor y la movilidad del hombro.

El tratamiento consistió en corriente interferencial analgésica por 10 min, seguido de crioterapia por 10 min con una bolsa fría en ambos grupos y en el grupo estudio seguidamente se realizaron movilizaciones de hombro para todos los movimientos.

**Resultados:** Tras 15 sesiones se logró el 85% de eficacia con el tratamiento en el grupo I y el 80% en el grupo II según los parámetros del estudio. Trece pacientes terminaron el tratamiento sin dolor según la EVA en el grupo I y 10 pacientes en el grupo II, y sólo 3 pacientes del grupo I y 4 pacientes del grupo II quedaron con alguna limitación para el movimiento del hombro según la escala de valoración funcional del hombro, logrando más rápida recuperación funcional el grupo I, en el que precozmente se iniciaron las movilizaciones del hombro.

\*Autor para correspondencia.

Correo electrónico: [tbravo@infomed.sld.cu](mailto:tbravo@infomed.sld.cu) (T. Bravo Acosta).

**KEYWORDS**

Painful shoulder;  
Cryotherapy;  
Interferential current;  
Joint mobility  
exercises

**Conclusiones:** El tratamiento aplicado en ambos grupos es eficaz en la solución del cuadro doloroso y en la recuperación de la movilidad articular del hombro, con cierta superioridad en los resultados en el grupo I que recibió además ejercicios de movilidad articular.

© 2007 Asociación Española de Fisioterapeutas. Publicado por Elsevier España, S.L. Todos los derechos reservados.

**Physical treatment reoutfitter in the painful shoulder****Abstract**

**Objective:** To assess the efficacy of the combined treatment of cryotherapy and interferential current when additional mobility exercises are practiced for the painful shoulder.

**Patients and methods:** A prospective study was conducted in which 40 patients with average age of 48 years of both sexes (12 females and 28 males) participated. Most of them worked at office with desktop computers and were referred to the Center of Clinical Research for primary physiatric treatment from July 2006 to January 2007; the right shoulder was the most affected (22 patients) and six patients suffered pain in both shoulders. Tenosynovitis in PLB and tendinitis of the supraspinous muscle were the most frequent echographic diagnoses in this study.

The sample was randomly divided into 2 groups where group I (the study group) included the even numbers and group II (control group) the odd numbers. Before the treatment, the degree of pain was determined according to the Visual Analogical Scale and the Functional Assessment Scale of the shoulder modified by the Cuban Society of Shoulder Rheumatology. After 15 sessions of treatment (five rehabilitation sessions per week for 3 weeks), pain and mobility of the shoulder was again assessed. The treatment consisted of applying analgesic interferential current for 10 min, followed by cryotherapy with cold bag for 10 min to the affected shoulders in both groups; in this case, the study group was subjected to mobilization technique in the shoulder for all kind of movements.

**Results:** After 15 sessions, 85% efficacy was reached in group I and 80% in group II according to the study parameters. Thirteen patients from group I finished their treatment without any pain whatsoever; 10 patients succeeded in group II and only 3 patients and 4 patients from group I and II respectively continued facing some limitation in their shoulder movements according to the Functional Assessment Scale. Recovery takes less time in group I where shoulder mobilization exercises began earlier.

**Conclusions:** The treatment was effective for pain relief in both groups and in the recovery of joint mobility of the shoulder, being the results achieved in group I slightly better since joint mobilization exercises were also practiced.

© 2007 Asociación Española de Fisioterapeutas. Published by Elsevier España, S.L. All rights reserved.

**Introducción**

El dolor de hombro es una de las consultas más prevalentes de nuestra práctica médica. Se estima que alrededor del 40% de las personas lo presentan en algún momento de la vida. La prevalencia aumenta con la edad y con algunas profesiones o actividades deportivas (tenis, natación, etc.).

Algunos autores plantean que los hombres, desde el punto de vista laboral, tienen mayor incidencia de accidentes de trabajo por estar sometidos a mayores cargas y trabajos que demandan mayores esfuerzos físicos que las mujeres, siendo más frecuentes las lesiones de las partes blandas del hombro en el sexo masculino<sup>1,2</sup>.

Los traumatismos agudos pueden causar una rotura tendinosa, especialmente cuando existen cambios degenerativos asociados con la edad. Otras investigaciones médicas demostraron que existe mayor probabilidad de desarrollo de bursitis y tendinitis a medida que envejecemos, pues con el paso del tiempo los tendones se hacen menos flexibles y

elásticos, por lo que se hacen más susceptibles de sufrir alguna lesión<sup>3,4</sup>.

Resulta vital el adecuado conocimiento del cuadro clínico y diagnóstico que en la mayoría de los casos se debe a inflamación músculo-tendinosa alrededor de la articulación, bursitis, tendinitis del manguito de los rotadores, capsulitis, desgarros tendinosos, artritis reumatoide, hemiplejía, fractura de escápula, lesiones metastásicas, distrofia simpático refleja, luxaciones de hombro, cirugía de hombro congelado y atrapamiento del nervio supraescapular. Estas alteraciones producen dolor que se irradia por las dermatomas correspondientes. Por ejemplo, la cápsula articular del hombro y el manguito de los rotadores están inervados por la raíz C5; el infraespinoso, redondo menor y subescapular están inervados además por la raíz C6. De este modo, el dolor generado en el hombro se puede percibir a cierta distancia de éste, lo que puede inducir a error diagnóstico<sup>4</sup>.

Para realizar una investigación sobre las enfermedades que provocan dolor en la articulación del hombro debe

aplicarse una escala de valoración funcional. Se han publicado por autores americanos y europeos escalas validadas para medir la repercusión funcional que ocasionan las lesiones del hombro en los pacientes, con ítems que miden la intensidad del dolor, la amplitud articular, la fuerza, la potencia y la participación en las actividades de la vida diaria, la mayoría diseñadas para evaluar los resultados tras las artroplastias y más tarde su uso se extendió a las enfermedades de tejidos blandos<sup>5</sup>.

Existen medios diagnósticos útiles en el diagnóstico de enfermedades que producen el hombro doloroso, las radiografías simples de hombro, la artrografía, el ultrasonido (US) de las partes blandas, la tomografía, la resonancia magnética, el electrodiagnóstico y la artroscopia<sup>6</sup>.

Con la experiencia que hoy existe, el US en manos expertas y con equipamiento apropiado, es un excelente método diagnóstico por imágenes para el sistema músculo esquelético<sup>7</sup>. Hay varias áreas en las que se ha demostrado un rendimiento similar a la resonancia magnética: en el estudio del manguito rotador, los tendones del tobillo, cuerpos libres intraarticulares, cuerpos extraños en las partes blandas, síndrome del túnel del carpo, masas quísticas periarticulares como gangliones y quiste de Baker. El US constituye un examen inocuo, no invasivo y de menor costo, que permite estudiar al paciente en tiempo real y realizar la evaluación dinámica de algunas estructuras. Otra gran ventaja es la posibilidad de comparar las estructuras con el lado contralateral, lo que facilita el diagnóstico de lesiones pequeñas<sup>8-12</sup>.

La mayor desventaja de la ecografía aplicada al sistema músculo esquelético se refiere a la competencia del operador, ya que la técnica, por la complejidad anatómica de las estructuras de interés, requiere un conocimiento acabado de esta última. Esto determina que la curva de aprendizaje sea lenta, requiriéndose una larga fase inicial de reconocimiento de la anatomía normal y patológica. Por otra parte, las imágenes obtenidas dependen del operador y, por lo tanto, la interpretación de éstas está sujeta a la experiencia de quien realiza el estudio<sup>8,9</sup>.

Como muchas de las estructuras por estudiar se ubican superficialmente, se requieren transductores de alta frecuencia y resolución, lo que implica que sólo ciertos equipos de alto costo tienen las características técnicas necesarias para realizar estos exámenes<sup>8</sup>.

En esta área las herramientas diagnósticas son la radiología simple —que constituye el examen inicial en la mayoría de los casos— y la tomografía axial computarizada —que mejora la resolución espacial y de contraste en comparación con la radiología simple—, con la limitación de ambas técnicas en el estudio de las partes blandas, para lo cual la resonancia magnética por imágenes (RMI) y el US son la mejor elección. La RMI nos entrega una excelente resolución para los tejidos blandos, incluso para estructuras intraarticulares y, sin embargo, su alto costo frecuentemente limita el uso de esta técnica<sup>6</sup>.

La rehabilitación es un pilar fundamental en el tratamiento del hombro doloroso, se utilizan múltiples agentes físicos con resultados satisfactorios en el tratamiento del hombro doloroso, entre éstos se utilizan métodos que permiten la entrada de medicamentos a través de la piel, como son la iontoforesis y la sonoforesis de anestésicos y antiinflamatorios, la electroterapia, el láser, la magneto-

terapia, la termoterapia superficial, la crioterapia y la utilización incipiente de la cinesiterapia que ayuda a la rápida y completa recuperación funcional del paciente<sup>12-16</sup>.

Con la prevalencia y la incidencia cada vez más creciente de los pacientes con afecciones dolorosas del hombro es que decidimos realizar este trabajo con el objetivo de conocer la eficacia de los agentes físicos solos o combinados con los ejercicios de movilidad articular en el alivio del dolor y en la recuperación funcional de las lesiones de las partes blandas del hombro.

## Pacientes y métodos

Se realizó un estudio prospectivo, analítico y aleatorizado en los pacientes con diagnóstico de síndrome de hombro doloroso que acuden a la consulta de Medicina Física y Rehabilitación remitidos por el especialista en Ortopedia y Traumatología, en el Centro de Investigaciones Clínicas durante el período comprendido desde julio de 2006 hasta enero de 2007.

Universo: todos los pacientes que acuden a la consulta con diagnóstico clínico de síndrome de hombro doloroso durante este período.

Muestra: 40 pacientes que cumplieron los criterios de inclusión y exclusión divididos en dos grupos de 20 pacientes.

Criterios de inclusión:

- Pacientes con edad igual o mayor a 15 años.
- Pacientes que hayan manifestado su consentimiento para participar en el estudio.
- Pacientes sin antecedentes de dolor en la articulación del hombro.
- Pacientes con dolor agudo (hasta 7 días).

Criterios de exclusión:

- Retraso mental o pérdida de las facultades mentales.
- Antecedentes de enfermedad que afecten intrínsecamente al hombro (artritis reumatoide, gota, diabetes mellitus, distrofia simpático refleja).
- Enfermedades descompensadas.

A todos los pacientes antes de iniciar el tratamiento se les realizó una valoración clínica y ecográfica utilizando un equipo Toshiba (Just Vision 200) con transductores de 8 Mhz, realizando en todos los casos estudios comparativos con el lado sano y a 2 pacientes se les indicó estudios radiográficos por el antecedente de trauma directo sobre el hombro afectado.

En la valoración clínica se determinó la intensidad del dolor mediante la escala visual analógica (EVA) de 0 a 10 (0: ausencia de dolor; 1 a 3: dolor ligero; 4 a 7: dolor moderado, y 8 a 10: dolor severo), tanto en reposo como con la palpación sobre el troquíter antes y después del tratamiento, además se aplicó la escala de valoración funcional del hombro que mide la amplitud articular de los hombros para todos los movimientos, considerando la flexión y abducción de 0 a 180°, la extensión de 0 a 70°. La rotación externa se evaluó con la mano detrás y sobre la cabeza con el codo adelantado y retrasado y las manos por encima de la cabeza

y la rotación interna tocando el muslo contralateral, el glúteo, la región lumbosacra, dorsal baja y alta. Ésta evalúa además la fuerza muscular, función, valoración subjetiva e intensidad del dolor con valores que oscilan desde 0 hasta 10 para cada uno de los ítems evaluados, se suman cada uno de los resultados y según la puntuación alcanzada se dan resultados globales.

Como característica general, el dolor era de gran intensidad (7 a 10: dolor severo) en la EVA; de predominio nocturno y habitualmente aumentaba si dormían sobre el hombro afectado, si realizaban movimientos del hombro y con la palpación sobre el troquíter.

La muestra fue dividida en 2 grupos donde el grupo I o estudio correspondería con los números pares y el grupo II o control con los números impares. En cuanto al programa de tratamiento, los pacientes recibieron diariamente corriente interferencial y crioterapia en ambos grupos y además ejercicios de movilidad articular del hombro en el grupo estudio o I (cinco sesiones/semana durante 3 semanas).

Elegimos la corriente interferencial porque es una corriente de media frecuencia, alterna, que no posee efectos galvánicos y que logra una rápida analgesia por estimulación de las fibras mielínicas de grueso diámetro, según la teoría de la «puerta de entrada» de Melzack y Wall, con frecuencia portadora de 4.000MHz con Amplitud de Modulación de Frecuencia de 100Hz y espectro de 50Hz con una variación del espectro de 6/6 con una intensidad baja o mínima percibida por el paciente, aplicando el método bipolar transarticular durante 10 min y utilizando el Equipo Classico con número de serie 5F771107 de la firma BIOMAX (TECE, S.A.).

A continuación aplicamos crioterapia con bolsas de hielo durante 10 min realizando movimientos circulares a favor de las manecillas del reloj en el hombro afectado con el objetivo de disminuir la temperatura y el metabolismo tisular, esto viene acompañado de una disminución del flujo sanguíneo, disminuyendo la inflamación y el edema, produciéndose finalmente, una disminución del dolor y del espasmo muscular.

En el grupo estudio o I se realizaron ejercicios para todos los movimientos del hombro desde la posición de supino, prono y decúbito lateral realizado por un personal entrenado durante los primeros 3 días, 3 repeticiones de cada uno de los ejercicios y luego 5 de cada uno hasta completar 15 sesiones.

Al finalizar el programa de tratamiento se evaluaron los pacientes en cuanto al alivio del dolor y la movilidad del hombro teniendo en cuenta los siguientes criterios:

Excelente: desaparición del dolor.

Cuando en la EVA el dolor esté en 0 al finalizar el tratamiento.

Cuando el resultado de la escala de valoración funcional del hombro sea de 70 puntos.

Bien: alivio significativo del dolor.

Cuando en la EVA haya disminuido en más de 5 el dolor al finalizar el tratamiento.

Cuando el resultado de la escala de valoración funcional del hombro el resultado final sea de 65 a 69 puntos.

Regular: poco alivio del dolor.

Cuando en la EVA haya disminuido en 3 a 4 el dolor al finalizar el tratamiento.

Cuando el resultado de la escala de valoración funcional del hombro el resultado final sea de 59 a 64 puntos.

Mal: el dolor haya empeorado o disminuido muy poco.

Cuando en la EVA haya disminuido en 2 o que los valores no se modificaran respecto al valor inicial.

Cuando el resultado de la escala de valoración funcional del hombro el resultado final sea menor de 50 puntos.

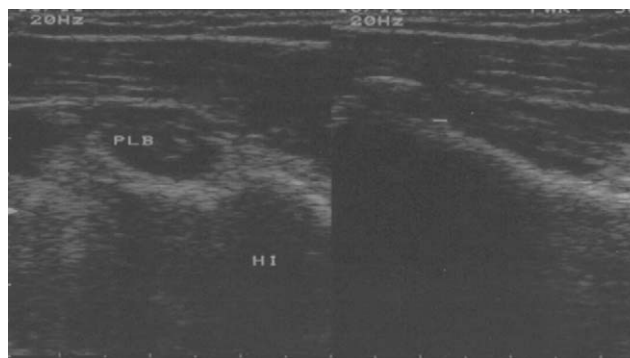
En el procesamiento de la información utilizamos el test de la U de Mann Whitney, el test de rangos y signos de Wilcoxon y los datos fueron presentados en tablas y gráficos estadísticos con un nivel de significación de  $p \leq 0,05$ .

## Resultados

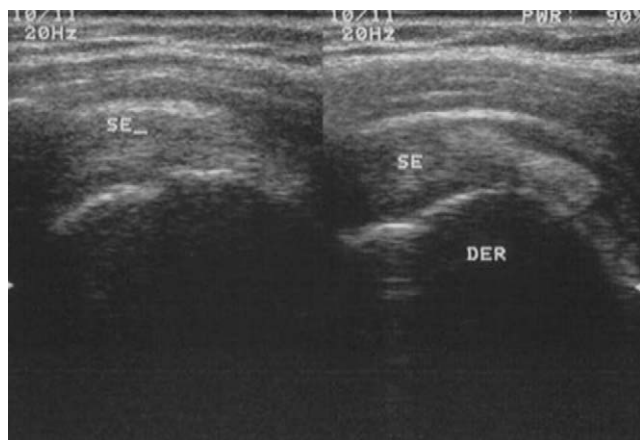
A los 40 pacientes se les realizó la ecografía de hombro realizando el estudio comparativo con el lado sano. El 90% de los casos tenía tenosinovitis de la porción larga del bíceps (PLB) (fig. 1), el 72,5% tenía lesiones inflamatorias agudas o crónicas del tendón del supraespinoso (fig. 2) y el 30% tenía distensión de la bursa subacromio-subdeltoidea (fig. 3) (tabla 1).

De los pacientes estudiados, 15 pacientes trabajan con computadora, 6 pacientes son obreros, 4 pacientes son mecánicos y amas de casa, y el resto son peluqueras, choferes profesionales, deportistas, carpinteros, entre otros (tabla 2).

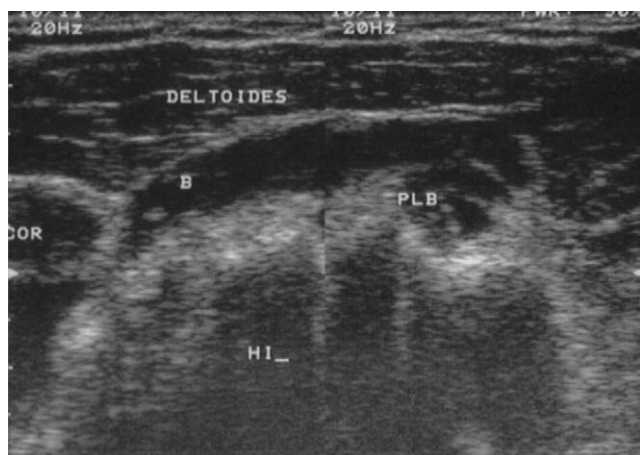
Se evaluó el dolor aplicando la EVA por grupos antes y después del tratamiento donde el predominio estuvo en el dolor severo en el 85 y en el 75% en ambos grupos, respectivamente, al inicio del tratamiento, al finalizar el tratamiento quedaron sin dolor el 65% en el grupo estudio y el 50% en el grupo II; sólo 2 pacientes quedaron en el grupo I con un dolor moderado y 3 en el grupo II, y sólo un paciente al finalizar las 15 sesiones del tratamiento quedó con dolor severo, siendo altamente significativo en los 2 grupos con  $p = 0,000$  (tablas 3 y 4).



**Figura 1** Estudio ecográfico del hombro izquierdo donde se visualiza la imagen hipocogénica en ambos cortes (transversal y longitudinal) compatible con tenosinovitis del bíceps.



**Figura 2** Estudio ecográfico del hombro derecho donde se visualiza gruesa imagen ecogénica en el espesor del tendón del supraespinoso derecho que pudiera estar en relación con tendinitis calcificada.



**Figura 3** Estudio ecográfico del hombro izquierdo donde se visualiza marcada distensión de la bursa subacromio-subdeltoidea con tenosinovitis de la porción larga del bíceps.

**Tabla 1** Diagnósticos más frecuentes por ecografía

Diagnósticos ecográficos	n	%
Tenosinovitis de la PLB	36	90
Tendinitis del supraespinoso	29	72,5
Bursitis subacromio-deltoidea	12	30
Omartrosis	7	17,5
Otros	5	12,5
Rotura intratendón del manguito rotador	4	10
Osteoartritis acromioclavicular	3	7,5
Sinovitis	2	5

PLB: porción larga del bíceps.

Cuando aplicamos la escala de valoración funcional al inicio del tratamiento observamos que la movilidad articular del hombro estaba afectada en todos los pacientes, pero al finalizar el tratamiento sólo 7 casos quedaron limitados,

**Tabla 2** Distribución de los pacientes según la ocupación

Ocupación	n
Trabajo de oficina con computadoras	15
Obreros	6
Mecánicos	4
Amas de casa	4
Jubilados	3
Choferes profesionales	2
Deportistas	2
Carpinteros	2
Peluqueras	2
Total	40

sobre todo para la abducción y rotación externa del hombro con un nivel de significación de  $p = 0,000$  (tabla 5).

Otro aspecto que evalúa la escala de valoración funcional del hombro es la potencia muscular. Al inicio del tratamiento el 55 y el 35% de los pacientes estudiados no vencía la gravedad, 7 y 9 pacientes la vencían pero débilmente y sólo en 6 pacientes la potencia muscular era buena. Con el tratamiento físico rehabilitador en el grupo I 11 pacientes recuperaron la potencia muscular y 10 pacientes en el grupo II; sólo en 3 pacientes la potencia era débil, aunque vencía la resistencia de la fisioterapia y en un solo caso no vencía la gravedad para una  $p = 0,02$ ; siendo altamente significativo y logrando la recuperación total o buena en 36 de los 40 pacientes estudiados (tabla 6).

La debilidad y la hipotrofia muscular se asocian a las enfermedades articulares como se demuestra en la mayoría de los estudios que abordan este tema, es por eso importante eliminar esta limitación ya que es uno de los aspectos que influyen en mayor medida en la valoración subjetiva que hace el paciente de su nivel de respuesta al tratamiento.

Con la aplicación de la escala de valoración funcional del hombro al inicio del tratamiento el 70% alcanzó una puntuación regular y el 30% mala, luego del tratamiento aplicado el 65% alcanzó una evaluación buena, el 17% excelente, el 15% regular y sólo un caso no modificó su dolor, quedando con limitación para los movimientos del hombro, con débil potencia muscular y gran limitación para realizar las actividades de la vida diaria, lo que demuestra la eficacia de la fisioterapia en la resolución del dolor y la recuperación funcional de estos pacientes, demostrando también resultados estadísticamente significativos para ambos grupos, con  $p = 0,00$  (fig. 4).

Según los criterios diseñados en el estudio, 17 y 16 pacientes fueron evaluados de excelente y bien en ambos grupos lo que demuestra que la combinación de crioterapia y corriente interferencial sola o combinando ejercicios de movilidad articular del hombro es eficaz en el tratamiento de las afecciones dolorosas agudas del hombro. Es importante señalar que aunque la muestra no es muy grande en los pacientes que realizaron los ejercicios de movilidad del hombro, la recuperación funcional fue más rápida que cuando no se realizaron los ejercicios aunque el dolor evolucionó muy similar en ambos grupos (tabla 7).

**Tabla 3** Dolor según la escala visual analógica antes y después del tratamiento en el grupo I

Escala Visual Analógica	Inicio del tratamiento		Final del tratamiento	
	n	%	n	%
Sin dolor			13	65
Dolor ligero			5	25
Dolor moderado	3	15	2	10
Dolor severo	17	85		
Total	20	100	20	100

p = 0,000.

**Tabla 4** Dolor según la escala visual analógica antes y después del tratamiento en el grupo II

Escala Visual Analógica	Inicio del tratamiento		Final del tratamiento	
	n	%	n	%
Sin dolor			10	50
Dolor ligero			6	30
Dolor moderado	5	25	3	15
Dolor severo	15	75	1	5
Total	20	100	20	100

p = 0,000.

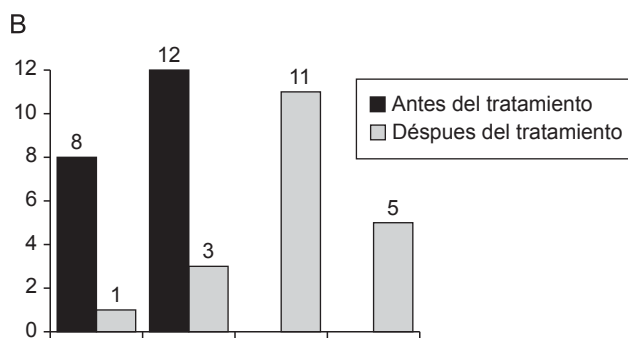
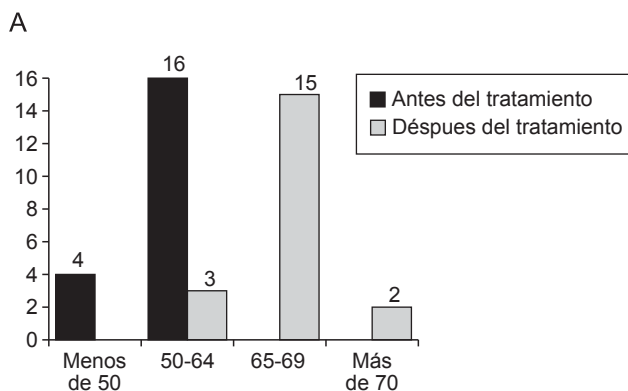
**Tabla 5** Distribución de los pacientes según la evaluación de la movilidad al inicio y al final del tratamiento del grupo I y del grupo II

Evaluación de la movilidad	Grupo I		Grupo II	
	Inicio	Final	Inicio	Final
Con limitación	20	3	20	4
Sin limitación	-	17	-	16
Total	20	20	20	20

p = 0,000.

**Tabla 6** Distribución de los pacientes según la evaluación de la potencia muscular al inicio y al final del tratamiento del grupo I y del grupo II

Potencia muscular	Grupo I		Grupo II	
	Inicio	Final	Inicio	Final
Normal	-	11	-	10
Buena. Vence la resistencia	2	8	4	7
Débil. Vence la gravedad	7	1	9	2
Pobre. No vence la gravedad	11		7	1
Total	20	20	20	20



**Figura 4** A y B: Escala de valoración funcional modificada del hombro del Instituto Cubano de Reumatología.

### Discusión

Existió ligero predominio en el sexo masculino con 28 casos del total estudiados que pudiera estar en relación con el trabajo que desarrollan los pacientes, lo que se corrobora

con la literatura médica donde algunos autores plantean que los hombres, desde el punto de vista laboral, tienen mayor incidencia de accidentes de trabajo por estar sometidos a mayores cargas y trabajos que demandan mayores esfuerzos

Tabla 7 Evaluación al finalizar el tratamiento

Grupo	Evaluación							
	Excelente		Buena		Regular		Mala	
	n	%	n	%	n	%	n	%
I	2	10	15	75	3	15		
II	5	25	11	55	3	15	1	5

físicos que las mujeres, siendo por esto más frecuentes las lesiones de las partes blandas de los hombros en el sexo masculino, aunque como tal, el sexo es un factor muy discutido en la literatura médica actual, donde varios autores plantean que no existen diferencias significativas entre ambos sexos<sup>4,17</sup>.

En la literatura médica encontramos que el hombro doloroso más frecuentemente afectado es el del lado dominante del cuerpo. Esto se debe al mayor uso del miembro superior de este hemicuerpo en las actividades de la vida diaria, laborales y deportivas<sup>18</sup>.

Hay autores que plantean que la tenosinovitis de la PLB, la tendinitis del supraespinoso y la bursitis subacromio-subdeltoidea son diagnósticos difíciles de separar en el estudio del hombro por ecografía, ya que es cuestionable determinar clínicamente con seguridad la zona inflamada por la proximidad entre éstas y porque puede presentarse simultáneamente afectación en varias estructuras<sup>19-24</sup>. Es por esto que coexistieron varios diagnósticos en un mismo paciente.

Una de las causas frecuentes del hombro doloroso es la tendinitis y la tenosinovitis del bíceps, lo que concuerda con nuestra experiencia, con asociación muy frecuente con las lesiones del manguito de los rotadores<sup>25,26</sup>.

Las lesiones del manguito rotador, ya sean tendinitis o roturas totales o parciales, constituyen la primera causa del hombro doloroso<sup>2,21,26-31</sup>, siendo el tendón del supraespinoso el más afectado de los tendones que integran el manguito rotador, lo que concuerda con los resultados obtenidos en el estudio<sup>8,20-22,25,27,31-33</sup>.

Las complicaciones asociadas a la lesión principal del manguito son las que resultan determinantes a la hora de fijar el protocolo del tratamiento. Las alteraciones asociadas a la cápsula articular, así como el derrame y el dolor, que en el caso del hombro es tan característico, junto con las diferencias en la movilidad pasiva de unos pacientes a otros, son los principales parámetros por valorar<sup>34,35</sup>.

En el estudio aplicamos los principios descritos para el abordaje fisioterapéutico de las lesiones del hombro en la primera fase, como las corrientes analgésicas para el alivio del dolor y la crioterapia, que en esta fase representa el mejor analgésico que podemos utilizar, debiendo prestar especial atención a que se produzca una aplicación difusa por el hombro y no se produzcan zonas o puntos de sobreconcentración. La utilización de la terapia manual es una técnica de masoterapia superficial y profunda con el criterio de movilización de los tejidos periarticulares. Debemos considerarla como el primer gesto en la terapia manual del complejo articular del hombro. Es importante considerar que debe ser absolutamente pasiva, realizada

sobre el plano glenohumeral y con especial atención a las contracciones de deceleración excéntricas en el movimiento de vuelta.

## Conclusiones

El tratamiento de crioterapia y corriente interferencial solo o asociando ejercicios de movilidad articular del hombro ha demostrado alivio del dolor en el 83,3% de los pacientes, logrando la recuperación de la movilidad del hombro con mayor rapidez cuando se incorporan precozmente ejercicios de movilidad articular, encontrando que la tenosinovitis de la PLB y la tendinitis del supraespinoso fueron los diagnósticos ecográficos de mayor frecuencia en el estudio.

## Bibliografía

- Chavero CV, Salguero MO, López RP, Montero SÁ. Tratamiento del hombro doloroso; ¿antiinflamatorio no esteroideo (AINE) o infiltración?. MEDIFAM. 2002;12:341-3.
- García F, González M, Cordal L. Efectividad del tratamiento mediante ondas de choque extracorpóreas en tendinitis calcificadas del hombro. Rev Esp Reumatol. 2004;31:116-21.
- Milgrom C, Schaffer M, Gilbertn S, Van Hoolbeeck M. Rotator-cuff changes in asymptomatic adults. J Bone Joint Surg Br. 1995;77:296-8.
- Valverde J, García I, Ordoñez S, Poca V. Hombro doloroso. Jano Especial. 2000;59:43-83.
- Chinchetru García MC, Flores MA. Escalas de valoración funcional del hombro: Rehabilitación. 1994; 28:431-5.
- García-Lomas Pico LA. Abordaje diagnóstico del hombro lesionado. Rev Fisioterapia. 2001;23:15-28.
- Bouffard JA. Curso básico de ecografía del aparato locomotor. Diagnostic Imaging. Bone and Joint Center Henry Ford Hospital. Detroit. Michigan. EE. UU. 2002.
- Iagnocco A, Coari G, Leone A, Valesini G. Sonographic study of painful shoulder. Clin Exp Rheumatol. 2003;21:355-8.
- Naredo E, Iagnocco A, Valesini G, Uson J, Beneyto P, Crespo P. Ultrasonographic study of painful shoulder. Annals of the Rheumatic Diseases. 2003;62:1026-7.
- Teefey SA, Middleton WD, Yamaguchi K. Shoulder sonography. Radiol Clin North Am. 1999;37:767-84.
- Terriza R. Ecografía del hombro doloroso. Radiología. 1995;37: 253-61.
- Porro Novo J, Guibert Toledano ZM, Reyes Llerena Gil A. Abordaje conservador e invasivo en el hombro doloroso. Revista Cubana de Reumatología. 2000;11:17-20.
- Rodríguez JM. Electroterapia en fisioterapia. Disponible en: URL: <http://www.medicapanamericana.com/2000>.
- Albright J, Allman R, Bonfiglio R, Conill A, Dobkin B, Guccione A, et al. Philadelphia panel evidence-based clinical practice guidelines on selected rehabilitation interventions for shoulder pain. PHYS THER. 2001;81:1719-30.
- González Más R. Rehabilitación médica. España: Masson; 1997.
- Quintana EC, Sinert R. Rotator cuff injuries. E Medicine. 2009; Apr 15.
- Lo YPC, Hsu YCS, Chan KM. Epidemiology of shoulder impingement in upper arm sports events. Br J Sports Med. 1990;24: 173-7.
- Biomundo JJ. Regional rheumatic pain syndromes. Ed. Primer on the Rheumatic Diseases. 10 ed. Atlanta: Arthritis Foundation; 1993. p. 277-87.
- Pavez F, Solidoro H. Reumatismo extraarticulares. En: Bases y Principios en Reumatología. Lima-Perú; 1993.

20. Valls O, Hernández JL, Anillo R. Articulación de hombro y brazo. En: *Ecografía del Aparato Locomotor*. La Habana: Editorial Ciencias Médicas; 2003. p. 275–97.
21. Valls Pérez O, Hernández Castro JL, Anillo Badía R. Ecografía de los tendones. En: *Ecografía del Aparato Locomotor*. La Habana: Editorial Ciencias Médicas; 2003. p. 23–7.
22. Dondelinger RF. Atlas de ecografía músculo-esquelética. 1 ed. Marban; 1997. p. 60–166.
23. Curtis AS, Snyder SJ. Evaluation and treatment of biceps pathology. *Orthop Clin North Am*. 1993;24:33–43.
24. Gómez RP. Análisis ultrasonográfico de la rotura y reparación de los tendones. IV Congreso de la Sociedad Internacional de Ecografía del Aparato Locomotor. Madrid. 1998 Oct 21–24.
25. Fowler J. Lesiones de tejidos blandos y lesiones deportivas. En: Downie PA, editor. *Kinesioterapia en Ortopedia y Reumatología*. Buenos Aires: Panamericana; 1987. p. 448–69.
26. Curtis AS, Wilson P. Shoulder pain in the work place. *Orthop Clin North Am*. 1996;27:763–81.
27. Ruiz SF, Ortega HR, López MG, Moreno GM, Cañadillas BL. Correlación de distintos métodos diagnósticos por imagen en la rotura del manguito de los rotadores. *Rehabilitación (Madr)*. 2000;34:139–46.
28. Gutiérrez OF, Naredo SE. Estudio ecográfico de hombro. *Rev Esp Reumatol*. 1996;23:235–40.
29. Jacobson JA, Van Holsbeeck. Musculoskeletal ultrasonography. *Orthop Clin North Am*. 1998;29:135–67.
30. Muñoz SC. Síndrome de hombro doloroso: Estudio Radiológico. Departamento de Radiología. Área académica de Clínica Las Condes. 2001 Jul. Vol. 12.
31. Valls O, Anillo R, Hernández JL. Articulación de hombro y brazo. En: *Ecografía del aparato locomotor*. La Habana: Ciencias Médicas; 2003.
32. Fuentes J, et al. La ecografía en las rupturas de grosor completo del manguito rotador. Estudio comparativo ecografía-hallazgo quirúrgica en 49 pacientes. IV Congreso de la Sociedad Internacional de Ecografía del Aparato Locomotor. Madrid: 1998 Oct 21–4.
33. Bravo T, Hierro M, Del Valle O, Aguilar MC. <[http://bvs.sld.cu/revistas/mil/vol33\\_4\\_04/mil04404.htm#cargo](http://bvs.sld.cu/revistas/mil/vol33_4_04/mil04404.htm#cargo)> Experiencia del Centro de Investigaciones Clínicas con la ecografía del aparato locomotor. *Rev Cubana Med Milit* 2004; 33 (4).
34. Sorube A, Martínez D, Verdura V, Carrasco C. Enfoque fisioterápico del tratamiento de las lesiones agudas del manguito rotador. *Fisioterapia*. 2001;23:49–63.
35. Green S, Buchbinder R, Glazier R, Forbes A. Intervenciones para el dolor de hombro (Cochrane Review). En: *The Cochrane Library*, Oxford: 2006.