



IMAGEN EN CARDIOLOGÍA

Doble interferencia electrocardiográfica

Double Electrocardiographic Interference

Juan Cruz López-Diez^{a,*}, Daniel Saavedra^a, Francisco Femenia^b y Adrian Baranchuk^c

^a Servicio de Cardiología, Hospital Rivadavia, Buenos Aires, Argentina

^b Unidad de Arritmias, Departamento de Cardiología, Hospital Español de Mendoza, Mendoza, Argentina

^c Heart Rhythm Service, Kingston General Hospital, Queen's University, Kingston, Ontario, Canadá

Recibido el 19 de septiembre de 2012; aceptado el 20 de septiembre de 2012

Mujer de 71 años de edad con enfermedad de Parkinson, tratada con un neuroestimulador (Kinetra[®]; Medtronic Inc, Minneapolis MN), que se presentó a la guardia por disnea progresiva de 3 días de evolución. El electrocardiograma (ECG) de 12 derivaciones mostró múltiples deflexiones rápidas y agudas de alta densidad, interfiriendo con los registros tanto de las derivaciones de los miembros como en algunas precordiales (fig. 1). La paciente llevaba consigo un controlador externo (Access Review Patient Controller[®]; Medtronic Inc.), mediante el cual se enciende y apaga el dispositivo, el cual opera a frecuencias de entre 3 Hz y 250 Hz, creando un artefacto electrocardiográfico. Esta nueva modalidad de tratamiento de algunos trastornos neurológicos puede dificultar la adquisición e interpretación

electrocardiográfica, haciendo necesaria la desconexión transitoria del mismo¹.

Al apagarlo se obtuvo una imagen electrocardiográfica libre de la interferencia generada por el neuroestimulador, pero con una línea de base alterada por el temblor típico de la enfermedad de Parkinson, que puede confundirse con la imagen electrocardiográfica de algunas taquicardias como el flutter o la fibrilación auricular (fig. 1). Los artefactos electrocardiográficos son hallazgos frecuentes en la práctica diaria². La visualización de las derivaciones del ECG de manera simultánea, permite al observador entrenado distinguir dichos artefactos de alteraciones reales del ritmo cardíaco.

* Autor para correspondencia. Servicio de Cardiología, Hospital Bernardino Rivadavia, Las Heras 2670 (1425), Buenos Aires, Argentina. Tel.: +(054) 11 4809 2000.

Correo electrónico: jclopezdiez@gmail.com (J.C. López-Diez).

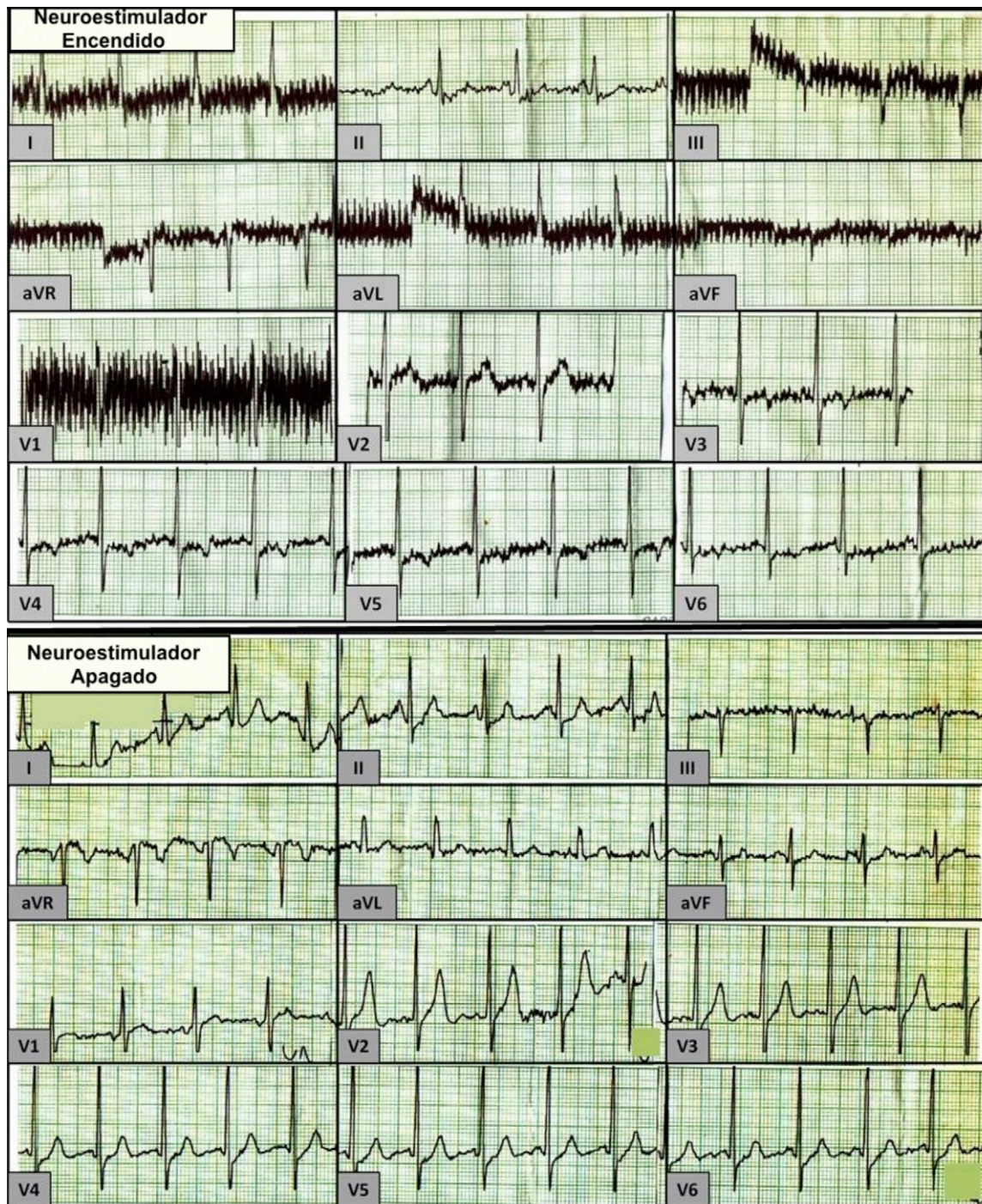


Figura 1 Interferencia electrocardiográfica.

Financiamiento

No se recibió patrocinio de ningún tipo para llevar a cabo este artículo.

Conflicto de intereses

Los autores declaran no tener conflicto de intereses.

Bibliografía

1. Diez JC, Shaw C, Baranchuk A. Electrocardiogram interference by a neurostimulator. *J Electrocardiol.* 2010;43:301.
2. Baranchuk A, Kang J, Shaw C, et al. Electromagnetic interference of communication devices on ECG machines. *Clin Cardiol.* 2009;32:588-92.