



COMUNICACIÓN BREVE

Defecto de la tabicación atrioventricular con 2 válvulas asociado a ausencia del pericardio. Informe de un caso

Irma Miranda-Chávez^{a,*}, Luis Muñoz-Castellanos^b, Erick Kimura-Hayama^c, Paola Vidal-Rojo^a, Javier Figueroa-Solano^d, Alfredo de Micheli Serra^e y Alfonso Buendía-Hernández^a

^a Departamento de Cardiología Pediátrica, Instituto Nacional de Cardiología Ignacio Chávez, México, DF, México

^b Departamento de Embriología, Instituto Nacional de Cardiología Ignacio Chávez, México, DF, México

^c Departamento de Tomografía, Instituto Nacional de Cardiología Ignacio Chávez, México, DF, México

^d Servicio de Terapia Intensiva Pediátrica, Instituto Nacional de Cardiología Ignacio Chávez, México, DF, México

^e Departamento de Investigación, Instituto Nacional de Cardiología Ignacio Chávez, México, DF, México

Recibido el 2 de octubre de 2012; aceptado el 25 de marzo de 2013

PALABRAS CLAVE

Defecto de la tabicación atrioventricular; Ausencia congénita del pericardio; Tomografía; México

Resumen Presentamos el caso de una paciente con una malformación cardiaca que representa una forma de transición anatomoembriológica del defecto de la tabicación atrioventricular entre la forma de 2 válvulas y la que tiene una válvula común. Esta entidad además se asoció con ausencia de pericardio. A través de los diferentes estudios se ha establecido con precisión la secuencia diagnóstica, determinando cuál fue la aportación de cada método y aclarando además la nomenclatura del defecto de la tabicación atrioventricular.

© 2012 Instituto Nacional de Cardiología Ignacio Chávez. Publicado por Masson Doyma México S.A. Todos los derechos reservados.

KEYWORDS

Atrioventricular septal defect; Absence of the pericardium; Tomography; Mexico

Atrioventricular defect with 2 valves associated with absence of the pericardium. Report of a case

Abstract We present a case of a patient with a cardiac malformation that represents a form of embryo-anatomical transition of an atrioventricular septal defect between a 2 valves form to a common valve form. This entity was associated with pericardium absence. Throughout several studies we have precisely established a diagnostic sequence by determining the adequate contribution of each method and we have been able to clear out the proper nomenclature of the atrioventricular cushion defect.

© 2012 Instituto Nacional de Cardiología Ignacio Chávez. Published by Masson Doyma México S.A. All rights reserved.

* Autor para correspondencia: Juan Badiano # 1. Col Sección XVI. México, DF. Teléfono: +55732911ext1193; fax: +55730994. Correo electrónico: imirch@yahoo.com.mx (I. Miranda-Chávez).

Introducción

El defecto de la tabicación atrioventricular comprende un espectro de malformaciones cardíacas que ocurren a nivel del tabique atrioventricular, cuyas formas pueden ser con 2 válvulas separadas (antigua forma parcial) o con una válvula común (antigua forma completa). Esta entidad puede acompañarse de otras malformaciones del corazón como conducto arterioso permeable, tetralogía de Fallot o ser parte de cardiopatías complejas como se observa en los isomorfismos. Por lo raro de la asociación, presentamos este caso.

Informe del caso

Se trata de una mujer de 16 años que se presentó en mayo de 2009, originaria de Oaxaca, sin antecedentes hereditarios de importancia. Era producto de la octava gestación con control prenatal irregular. Se obtuvo por parto eutócico siendo atendida por partera, sin complicaciones. Se desconoce el peso y la talla al nacer. Historia cardiovascular: se detectó soplo a los 3 años de edad. Desde los 12 años presenta fatiga con los grandes esfuerzos. A los 15 años, en su lugar de origen, se estableció el diagnóstico de comunicación interauricular e interventricular, estenosis pulmonar y conducto arterioso. Se acordó la conveniencia de cerrar el conducto arterioso. Se practicó esternotomía media exploradora y se envió a este instituto para su evaluación integral y manejo.

Exploración física inicial: peso 40 kg, talla 120 cm, FC 85 lpm, FR 20 rpm y saturación 96%. Sin facies característica. Tórax con cicatriz de 10 cm en la línea media esternal. Sin deformación precordial. Soplo expulsivo en foco pulmonar. Segundo ruido desdoblado fijo. Pulsos amplios en las 4 extremidades. Sin deformación de lechos ungueales. Electrocardiograma (26-05-09) (fig. 1). Se observa corazón en posición eléctrica horizontal, situs solitus, FC 85 lpm, $\hat{A}QRS -30^\circ$, PR 200 ms, bloqueo de la rama derecha del haz de His de grado intermedio e inversión de la onda T de tipo

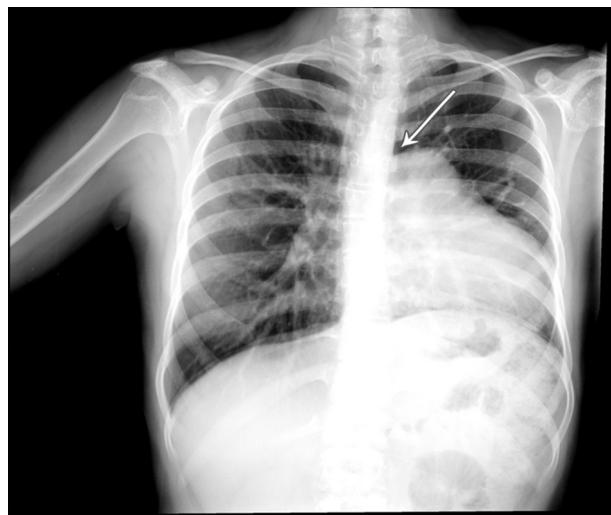


Figura 2 Telerradiografía de tórax donde se observa elevación del hemidiafragma izquierdo asociado a pérdida de volumen pulmonar. Silueta cardíaca desplazada a la izquierda. Tráquea desplazada a la derecha. Cono de la arteria pulmonar prominente. Rama pulmonar derecha dilatada. Flujo pulmonar aumentado. La flecha indica un área lúcida entre la aorta y el cono de la pulmonar debido a la interposición del pulmón.

secundario en las derivaciones derechas. Ondas R altas y T invertida en DI y aVL. El ECG sugiere crecimiento biventricular con sobrecarga mixta del ventrículo derecho y sobrecarga sistólica del ventrículo izquierdo.

Radiografía de tórax (26-05-09) (fig. 2). Se observa elevación del hemidiafragma izquierdo asociado a pérdida de volumen pulmonar. Silueta cardíaca desplazada a la izquierda. Tráquea desplazada a la derecha. Cono de la arteria pulmonar prominente. Rama pulmonar derecha dilatada y flujo pulmonar aumentado.

El ecocardiograma transtorácico y el transesofágico mostraron levocardia, orejuela derecha elongada con músculos pectíneos. No se definió en su totalidad la orejuela

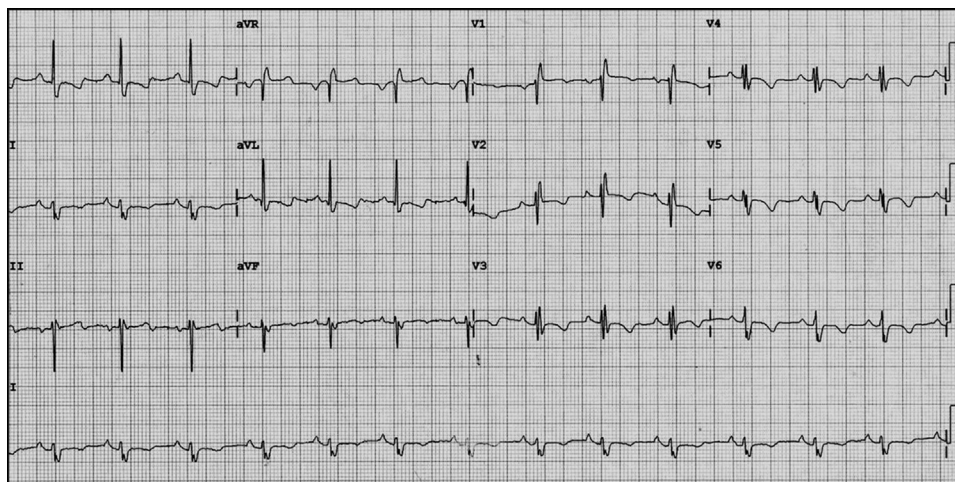


Figura 1 Electrocardiograma de 12 derivaciones donde se observa corazón en posición eléctrica horizontal, situs solitus, FC 85 lpm, $\hat{A}QRS -30^\circ$, PR 200 ms, BRDHH e inversión de la onda T de tipo secundario en derivaciones derechas. Ondas R altas y T invertida en DI y aVL, por sobrecarga sistólica del ventrículo izquierdo.

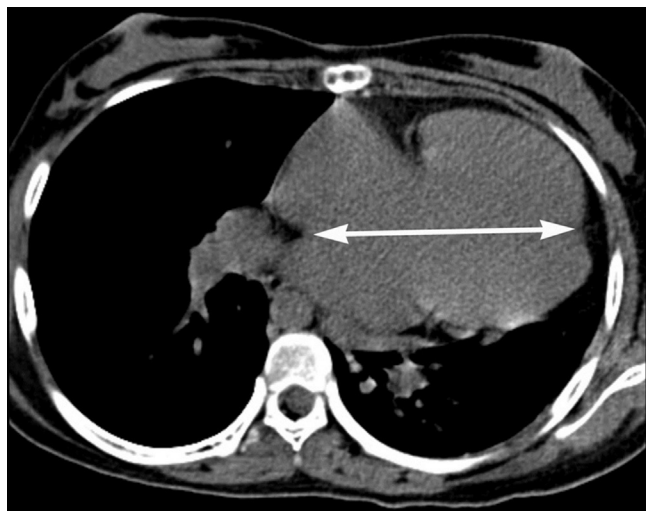


Figura 3 Tomografía en el plano axial a nivel de las cavidades ventriculares con ausencia de pericardio. La flecha indica el desplazamiento cardiaco a la izquierda.

izquierda. Retornos venosos sistémico y pulmonar normales. Conexiones atrioventricular y ventriculovascular concordantes. Defecto de la tabicación atrioventricular con 2 válvulas; 2 comunicaciones interauriculares (ostium secundum de 12 mm y ostium primum de 12 mm) y cortocircuito de izquierda a derecha, comunicación interventricular sellada parcialmente por las valvas septales de la válvula atrioventricular izquierda con defecto residual de 3 mm y cortocircuito de izquierda a derecha. Estenosis pulmonar ligera con gradiente de 22 mmHg. Conducto arterioso pequeño. Los diámetros de las cavidades izquierdas eran normales; las derechas estaban dilatadas. El movimiento septal era plano. La fracción de expulsión del ventrículo izquierdo = 71%. La fracción de acortamiento era del 44%.

La resonancia magnética evidenció desplazamiento del corazón a la izquierda y disminución del volumen pulmonar izquierdo, situs solitus en levocardia, retorno venoso sistémico normal. El retorno venoso de 3 venas pulmonares era normal. Drenaje anómalo de la vena pulmonar inferior derecha. Conexiones atrioventricular y ventriculoarterial concordantes. Defecto de la tabicación atrioventricular con 2 válvulas. Comunicación interauricular tipo ostium secundum y otra tipo foramen primum. Comunicación interventricular parcialmente cubierta por las valvas septales de la válvula atrioventricular izquierda. Orificio pulmonar trivalvular con estenosis. La vía de salida del ventrículo izquierdo sin anomalía. Aorta trivalva. La aorta ascendente se dirige hacia la derecha y la aorta descendente hacia la izquierda. Origen normal de los troncos supraórticos. Conducto arterioso permeable.

La angiotomografía mostró situs solitus visceral. Hipoventilación generalizada del pulmón izquierdo secundaria a ocupación del espacio pulmonar por el desplazamiento cardiaco a la izquierda. Interposición de tejido pulmonar entre la aorta y el segmento principal de la arteria pulmonar sin protrusión de la orejuela izquierda a su través (figs. 3 y 4).

El cateterismo agregó que la relación Qp/Qs era de 2, las resistencias pulmonares totales de 3.13 UW y la presión sistólica de la arteria pulmonar de 25 mmHg.

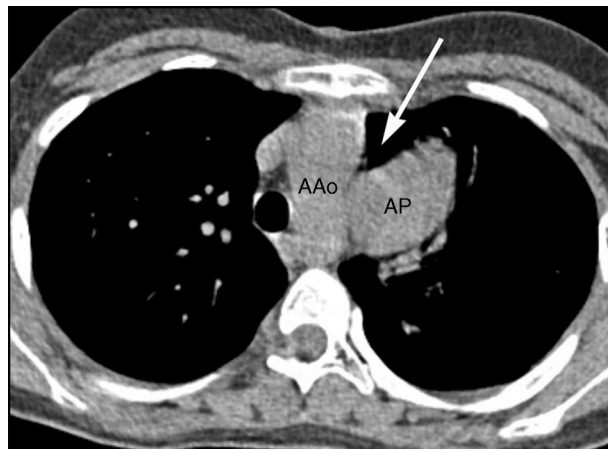


Figura 4 Tomografía en plano axial a nivel del arco aórtico y arteria pulmonar. Nótase la ausencia de líquido a nivel de la topografía del receso pericárdico aórtico anterior y superior (flecha); en su lugar se identifica únicamente aire dentro del parénquima pulmonar, hallazgo característico de ausencia pericárdica. AAO: arco aórtico; AP: arteria pulmonar.

Se presentó en sesión de cirugía y se acordó su corrección.

Discusión

El defecto de la tabicación atrioventricular comprende un espectro de malformaciones cardiacas que ocurren a nivel del tabique atrioventricular, cuyas formas pueden ser con 2 válvulas separadas (antigua forma parcial) o con una válvula común (antigua forma completa). Todas ellas carecen de tabique atrioventricular^{1,2}. En la forma con 2 válvulas separadas existen orificios atrioventriculares (derecho e izquierdo), individualizados pero con un defecto septal en el borde inferior del septum interauricular, y el defecto septal interventricular está sellado por las valvas septales de la válvula atrioventricular izquierda. En la forma con una válvula atrioventricular común, existe un foramen primum y una comunicación interventricular perimembranosa y de toda la entrada.

Este caso representa una forma de transición anatómoembriológica entre estos 2 tipos (la forma con 2 válvulas separadas y la forma con una válvula común), en la que las valvas septales de la válvula atrioventricular izquierda sellaron casi en su totalidad la comunicación interventricular, excepto en una pequeña zona cerca de la aorta. Esto se evidencia por la presencia de un pequeño defecto. Cuando ocurre apoptosis en múltiples zonas de las valvas que sellan el defecto interventricular se da paso a la forma de una válvula atrioventricular común tipo A de Rastelli, en la cual los espacios intercordales representan la comunicación interventricular en este tipo³ (fig. 5A y B).

El defecto de la tabicación atrioventricular puede ocurrir como una malformación aislada. En otros casos se asocia a síndrome de Down y también es parte de otras entidades como pueden ser los síndromes de Noonan, Ellis van Cleaveland y Smith Lemli-Opitz: el retardo mental, anomalías faciales, dentales, esqueléticas, obesidad y atresia duodenal⁴.

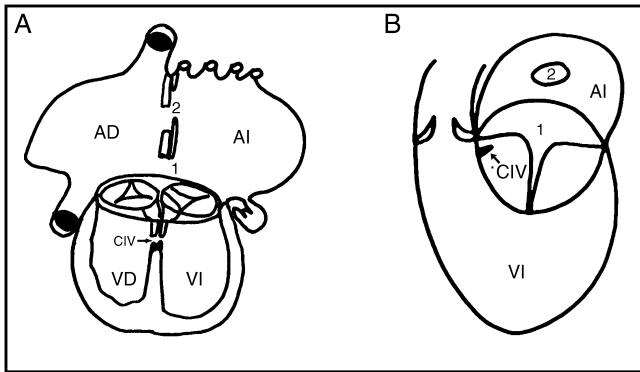


Figura 5 Forma de transición anatómicoembriológica entre defecto de la tabicación con 2 válvulas en el cual las valvas septales de la válvula atrioventricular izquierda sellaron casi en su totalidad la comunicación interventricular situada cerca de la aorta. Esquemas del corazón: A) vista frontal de 4 cámaras. B) vista lateral izquierda. 1: foramen primum; 2: foramen secundum; AD: aurícula derecha; AI: aurícula izquierda; CIV: comunicación interventricular; VD: ventrículo derecho; VI: ventrículo izquierdo.

Clínica y fisiopatológicamente este caso se comportó como una comunicación interauricular. La exploración física con un segundo ruido desdoblado y fijo lo confirmó. No tuvo cianosis ni deformación de lechos ungueales lo que sugiere que los cortocircuitos a través de los defectos son de izquierda a derecha. Se dilataron las cavidades derechas y el movimiento septal fue plano. El gradiente encontrado en la válvula pulmonar fue por hiperflujo, ya que el cateterismo no mostró alteración alguna en la válvula pulmonar y la presión sistólica pulmonar fue de 25 mmHg.

Del estudio radiológico llamó la atención la elevación del hemidiafragma izquierdo y la silueta cardiaca desplazada a la izquierda, hallazgos que se observan en algunos pacientes con ausencia de pericardio. También se encontró un área lúcida entre la aorta y el cono de la pulmonar, debido a interposición del pulmón. Este último hallazgo lo evaluamos en retrospectiva y, como se ha descrito puede evidenciar el diagnóstico de ausencia del pericardio⁵.

En el electrocardiograma el intervalo PR prolongado (200 ms), el ÂQRS desviado a la izquierda (-30°) y el bloqueo de la rama derecha del haz de His de grado intermedio son hallazgos que sugieren defecto de la tabicación atrioventricular. La onda T invertida hasta V5 es secundaria al bloqueo intermedio de la rama derecha del haz de His, y en aVL y V6 por sobrecarga sistólica del ventrículo izquierdo. De hecho, el crecimiento biventricular es frecuente en esta malformación⁶.

No existen datos electrocardiográficos patognomónicos de ausencia de pericardio; sin embargo, lo que describimos a continuación expresa de manera puntual lo que el defecto de la tabicación representa desde el punto de vista eléctrico.

Para explicar por qué en el electrocardiograma el eje se encuentra desviado a la izquierda debemos recordar que el nodo atrioventricular normalmente se localiza en el vértice del triángulo de Koch. El haz de His discurre encima del anillo fibroso de la valva septal de la tricúspide y al llegar al septum membranoso cursa por su borde posteroinferior hasta que se divide en 2 ramas: la derecha que baja por la

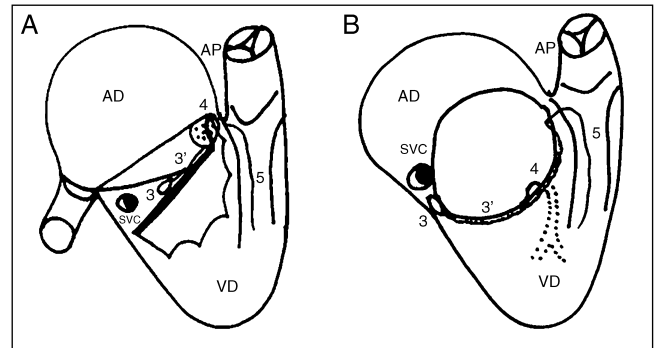


Figura 6 A) El esquema muestra la disposición del sistema de conducción normal y B) la disposición del sistema de conducción en el defecto de la tabicación atrioventricular. 3: nodo atrioventricular; 3': haz de His; 4: rama izquierda del haz de His; 5: rama derecha del haz de His; AD: aurícula derecha; AP: arteria pulmonar; SVC: seno venoso coronario; VD: ventrículo derecho.

trabécula septomarginal y la izquierda que perfora el septum membranoso y desciende por la superficie izquierda del tabique interventricular (fig. 6A). En el defecto de la tabicación atrioventricular no hay triángulo de Koch. El nodo atrioventricular se sitúa debajo de la desembocadura del seno coronario, por lo que tiene desplazamiento posterior respecto a lo normal. El haz de His se sitúa en el borde de la comunicación interventricular de entrada por lo que está desplazado en sentido posteroinferior⁶ (fig. 6B).

De acuerdo al sistema de secuencia diagnóstica hubo dificultad para establecer el *situs* por orejuelas; sin embargo, los retornos venosos sistémico y pulmonar están lateralizados. Con resonancia magnética y tomografía, se precisó que una de las venas pulmonares drenaba de forma anormal. Se estableció por ecocardiograma y resonancia la presencia de 2 válvulas atrioventriculares al mismo nivel, que compartían un anillo fibroso común. Por ambos métodos se vio la pequeña comunicación interventricular, ya que la mayor parte del defecto septal fue sellado por las valvas septales de la válvula atrioventricular izquierda. La conexión ventriculovascular fue concordante y el conducto arterioso minúsculo fue visto por ambos métodos. A causa del desplazamiento del corazón a la izquierda y la disminución del volumen pulmonar, se solicitó tomografía para determinar si había enfermedad pulmonar. Dicho estudio (tomografía) reveló interposición de tejido pulmonar entre la aorta y el segmento principal de la arteria pulmonar sin protrusión de la orejuela izquierda. La hipoventilación generalizada del pulmón izquierdo es secundaria a la ocupación del espacio pulmonar por el desplazamiento cardiaco a la izquierda⁷.

En el defecto de la tabicación atrioventricular se han encontrado las siguientes malformaciones asociadas: conducto arterioso, tetralogía de Fallot, doble salida del ventrículo derecho con y sin estenosis pulmonar, transposición de las grandes arterias y conexión anómala de venas pulmonares. También puede ser parte de un *situs* isomórfico⁸. En el caso que nos ocupa, las malformaciones asociadas fueron: una comunicación interauricular del tipo ostium secundum con extensión al seno venoso superior, además del conducto arterioso permeable. En nuestro medio es

la primera ocasión en que, además, esta entidad coexiste con ausencia de pericardio.

En cuanto a la ausencia congénita del pericardio, se ha informado que es un grupo poco frecuente de lesiones que van desde defectos aislados (pequeñas comunicaciones entre el pericardio y el espacio pleural) hasta la ausencia completa del mismo. Del lado izquierdo es más común la ausencia completa. Las lesiones del lado derecho y la ausencia bilateral completa son extremadamente raras. Puede asociarse a cardiopatías congénitas como conducto arterioso permeable, comunicación interventricular, tetralogía de Fallot y corazón univentricular. También puede coexistir con anomalías pulmonares, de la pared torácica y del diafragma como quiste broncogénico, secuestro pulmonar, pectum excavatum y hernia diafragmática. El nervio frénico del lado afectado puede tener considerables alteraciones dependiendo de la extensión del defecto. En los casos en que el corazón no tiene anomalías estructurales, la mayor parte de los pacientes están asintomáticos. Los síntomas pueden desarrollarse en pacientes con ausencia parcial del pericardio por herniación del corazón o las orejuelas a través del defecto. Cuando los síntomas están presentes, pueden ser: dolor inespecífico (probablemente debido a torsión o tensión de los grandes vasos), arritmias, angina, síncope y ocasionalmente muerte súbita. Los síntomas pueden agravarse en posición lateral izquierda por la sobrecarga de los ventrículos. Los hallazgos clínicos no son específicos; sin embargo, puede existir desplazamiento lateral del ápex. El electrocardiograma es inespecífico. En la radiografía de tórax, se observa desplazamiento a la izquierda del corazón y del botón aórtico, arteria pulmonar prominente y desplazamiento superior del perfil izquierdo cardiaco como en el caso que nos ocupa. En el ecocardiograma se puede apreciar pseudocrecimiento del ventrículo derecho por el desplazamiento del corazón (el ventrículo derecho parece ser más grande en ejes paraesternales largo y corto). Hay excesivo movimiento del corazón en dirección anterior en sístole. El septum tiene movimiento paradójico; sin embargo, las paredes son normales (seudomovimiento paradójico)⁹.

Cuando los defectos son pequeños o la ausencia es completa uni o bilateral del pericardio, se vigila la historia natural. Los defectos moderados, debido a que tienen riesgo de herniación y estrangulación cardiaca, requieren reparación profiláctica. Se han llevado a cabo varios procedimientos: cierre primario, pericardiectomía parcial, o cierre

con parche de diversos materiales. En la mayoría de los casos se sugiere pericardiectomía para liberar la tensión y prevenir la herniación¹⁰.

Conclusión

Presentamos el caso de una paciente con una malformación cardiaca que representa una forma de transición anatomoembriológica entre defecto de la tabicación atrioventricular con 2 válvulas y con una sola válvula. Esta entidad, además, se asoció con ausencia de pericardio. A través de los diferentes estudios realizados hemos establecido cuál fue la aportación de cada método y hemos precisado la nomenclatura del defecto de la tabicación atrioventricular.

Bibliografía

1. Becker AE, Anderson RH. Atrioventricular septal defects: what's in a name. *J Thorac Cardiovasc Surg.* 1982;83:461-9.
2. Penkoske P, Neches W, Anderson RH. Further observations on the morphology of atrioventricular septal defects. *J Thorac Cardiovasc Surg.* 1985;90:611-22.
3. Vazquez-Antona C, Muñoz Castellanos L, Roldan GFJ, et al. Espectro anatómico entre el defecto de la tabicación atrioventricular completo y parcial. Evaluación con ecocardiografía bi y tridimensional. *Arch Cardiol Mex.* 2008;78:40-51.
4. Digilio MC, Marino B, Toscano A. Atrioventricular canal defect without Down syndrome: a heterogeneous malformation. *Am J Med Genet.* 1999;85:140-6.
5. Nigel E, Drury R, de Silva R. Congenital defects of the pericardium. *Ann Thorac Surg.* 2007;83:1552-3.
6. De Micheli A, Medrano G. Las manifestaciones eléctricas del *canalis atrioventricularis communis* y de la malformación de Ebstein. *Arch Inst Cardiol Mex.* 1972;42:773-87.
7. Wang ZJ, Reddy GP, Gotway MB, et al. CT and MR imaging of pericardial disease. *RadioGraphics.* 2003;23:S167-80.
8. Kirklin B, Kouchoukos N, Blackstone E, et al. Cardiac surgery morphology, diagnosis, criteria, natural history, techniques, results and indications. En: *Pericardial disease.* 3th ed Philadelphia USA: Elsevier; 2003. p. 779-1795.
9. Gehlman HR, van Ingen J. Symptomatic congenital complete absence of left pericardium. Case report and review of the literature. *Eur Heart J.* 1989;10:670-5.
10. Van Son J, Danielson G, Schaff H, et al. Congenital partial and complete absence of the pericardium. *Mayo Clin Proc.* 1993;68:743-7.