

ber of patients at risk may confirm if this maneuver should be more widely recommended for patients undergoing TAVI with high-risk features for this complication.

## Funding

H.B.R. is supported by a research PhD grant from "CNPq, Conselho Nacional de Desenvolvimento Científico e Tecnológico - Brasil (246860/2012-0)". The other authors declare not receiving any funding for this study.

## Conflict of interest

Dr. Josep Rodés-Cabau is a consultant for Edwards Lifesciences and St-Jude Medical. The rest of the authors have no conflict of interest to disclose.

## Bibliografía

1. Rodes-Cabau J. Transcatheter aortic valve implantation: current and future approaches. *Nat Rev Cardiol.* 2012;9:15-29.
2. Dvir D, Webb J, Brecker S, et al. Transcatheter aortic valve replacement for degenerative bioprosthetic surgical valves: results from the global valve-in-valve registry. *Circulation.* 2012;126:2335-44.
3. Ribeiro HB, Nombela-Franco L, Urena M, et al. Coronary obstruction following transcatheter aortic valve implantation: a systematic review. *JACC Cardiovasc Interv.* 2013;6:452-61.
4. Ribeiro HB, Webb JG, Makkar RR, et al. Predictive factors, management, and clinical outcomes of coronary obstruction following transcatheter aortic valve implantation: insights from a large multicenter registry. *J Am Coll Cardiol.* 2013;62:1552-62.
5. Mok M, Dumont E, Doyle D, et al. Transcatheter aortic valve implantation using the slow balloon inflation technique: making balloon-expandable valves partially repositionable. *J Card Surg.* 2012;27:546-8.
6. Chakravarty T, Jilaihawi H, Nakamura M, et al. Pre-emptive positioning of a coronary stent in the left anterior descending artery for left main protection: a prerequisite for transcatheter aortic valve-in-valve implantation for failing stentless bioprostheses? *Catheterization and cardiovascular interventions.* *Catheter Cardiovasc Interv.* 2013;82:E630-6.

Ricardo Allende, Henrique Barbosa Ribeiro, Jean-Michel Paradis, Daniel Doyle, Sergio Pasian, Josep Rodés-Cabau\*

*Quebec Heart & Lung Institute, Laval University, Quebec City, Quebec, Canada*

\* Corresponding author at: Quebec Heart & Lung Institute, Laval University, 2725 Chemin Sainte-Foy, G1V 4G5 Quebec, QC, Canada.

E-mail address: josep.rodés@criucpq.ulaval.ca (J. Rodés-Cabau).

<http://dx.doi.org/10.1016/j.acmx.2014.04.005>

## Pericarditis por cristales de colesterol en un paciente con artritis reumatoide



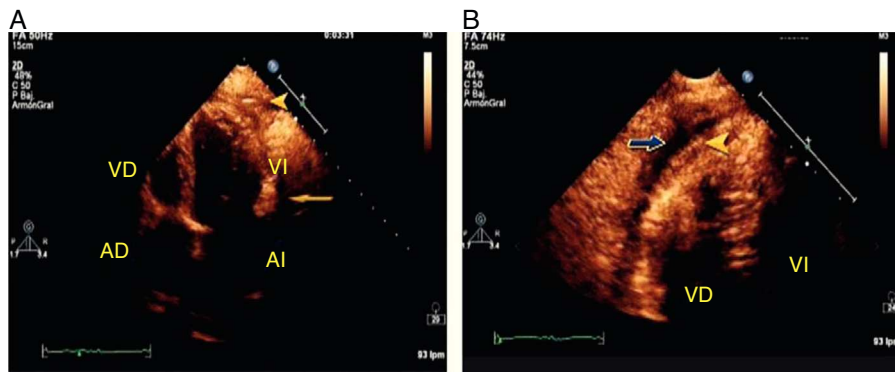
## Cholesterol crystals pericarditis in a patient with rheumatoid arthritis

Sr. Editor,

La pericarditis por colesterol es una forma infrecuente de enfermedad pericárdica caracterizada por la presencia de numerosos cristales microscópicos de colesterol en el líquido pericárdico<sup>1,2</sup>. El 49% de los casos de enfermedad pericárdica son idiopáticos, el resto se relaciona con insuficiencia renal crónica, hipotiroidismo, tuberculosis, artritis reumatoide, insuficiencia cardíaca, infarto de miocardio, carcinomas metastásicos y en ocasiones con poliquistosis renal<sup>3</sup>. La presentación puede ser subclínica y las manifestaciones inespecíficas. En raras ocasiones se manifiesta como pericarditis constrictiva o taponamiento cardíaco, y este último puede representar una urgencia cardiológica que requiere tratamiento inmediato<sup>4</sup>.

Mujer de 55 años con diabetes tipo 2 tratada con hipoglucemiantes por vía oral. Cuatro años antes se le diagnosticó artritis reumatoide (AR) y recibió metotrexato. Este se suspendió 2 meses antes de su ingreso. Inicia su padecimiento

con aumento progresivo del perímetro abdominal, edema en miembros inferiores y disnea de medianos esfuerzos que progresó hasta ortopnea y disnea paroxística nocturnas. Acudió a recibir atención médica a su hospital general de zona en Tapachula Chiapas, donde se detectó por ecocardiografía derrame pericárdico y fue referida a nuestra unidad. Ingresó en urgencias del hospital de cardiología con presión arterial de 80/60 mmHg, frecuencia cardíaca de 150 ppm, frecuencia respiratoria de 24 rpm, y saturación de oxígeno del 92%. A la exploración física se encontró paciente neurológicamente íntegra, con palidez generalizada de tegumentos, regular estado de hidratación, signo de Kussmaul positivo, los ruidos cardíacos disminuidos en intensidad y aumentados en frecuencia, sin soplos. Los campos pulmonares estaban ventilados sin estertores, en el abdomen reflujo hepatoyugular presente. Las extremidades sin edema. El ecocardiograma transtorácico demostró derrame pericárdico de 1,200 cc sin otra enfermedad asociada. Se realizó pericardiocentesis y se drenaron 1,200 cc de líquido amarillento con pH de 9, proteínas totales 4.5 g/d, DHL 515 UI/L, sin leucocitos. El cultivo bacteriano fue negativo. Las pruebas de laboratorio mostraron glucosa 155 mg/dL, urea 14 mg/dL, creatinina 0.7 mg/dL, sodio 110 mol/L, potasio 4 mmol/L, cloro 69 mmol/L, proteínas totales 7.3 g/dL, globulinas 4.2 g/dL, albumina 3.1 g/dL, ALT 27 UI/L, AST 25 UI/L, amilasa 36 UI/L, DHL 214 UI/L, y colesterol total



**Figura 1** A) Vista apical de 4 cámaras bidimensional donde se observa la punta del catéter de pericardiocentesis (cabeza de flecha) y derrame pericárdico (flecha). B) Acercamiento de vista apical de 4 cámaras bidimensional donde se demuestra engrosamiento del pericardio visceral (cabeza de flecha) y derrame pericárdico (flecha). AD: aurícula derecha; AI: aurícula izquierda; VD: ventrículo derecho; VI: ventrículo izquierdo.

320 mg/dL. La biometría hemática sin alteraciones con Hb 12.5 g/dL, hematocrito 36%, plaquetas 195 mil/mcL, leucocitos 12.6 mil/mcL.

Inmediatamente después de la pericardiocentesis se detectó hipotensión arterial sin respuesta a volumen ni a inotrópicos. Se realizó ecocardiograma de urgencia (fig. 1) el cual mostró: acinesia de la pared lateral en el segmento basal y medial del ventrículo derecho, con hipocinesia lateroapical y anteroapical; la fracción de expulsión del ventrículo derecho fue del 20%. Hipocinesia grave generalizada del ventrículo izquierdo, fracción de expulsión del 15%; su evolución fue tórpida en las siguientes horas a pesar del tratamiento con aminas a dosis elevadas y falleció a las 18 h. El estudio anatomopatológico (figs. 2 y 3) demostró pericardio blanquecino engrosado; histológicamente se observaron cristales de colesterol. Los ventrículos sin datos de infiltración, las válvulas cardiacas normales. Aterosclerosis coronaria no significativa, aterosclerosis aórtica grado ligero.

La AR es una enfermedad autoinmune inflamatoria generalizada que afecta principalmente a las articulaciones. El compromiso cardiaco clínico es infrecuente y suele afectar pericardio, miocardio y estructuras valvulares. La pericarditis producida por la AR es de tipo fibrinoide, se encuentra en el 30-50% de los pacientes y es subclínica.

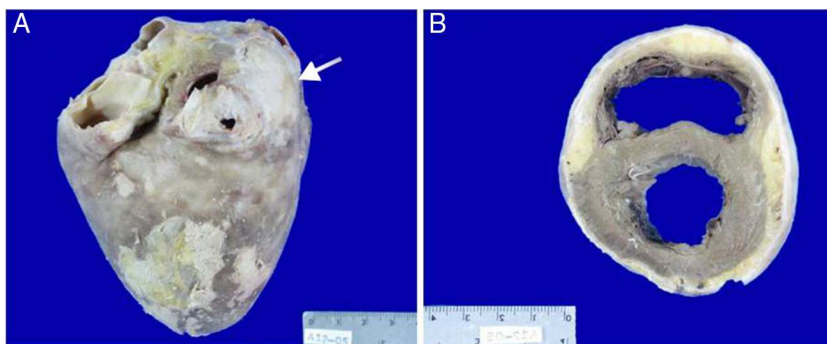
La pericarditis aguda es más común en hombres de edad media<sup>5</sup>.

En 1919 Alexander informó del primer caso de derrame pericárdico con apariencia de pintura de oro brillante secundario a la presencia de colesterol y posteriormente se han informado algunos casos de pericarditis por colesterol<sup>6</sup>.

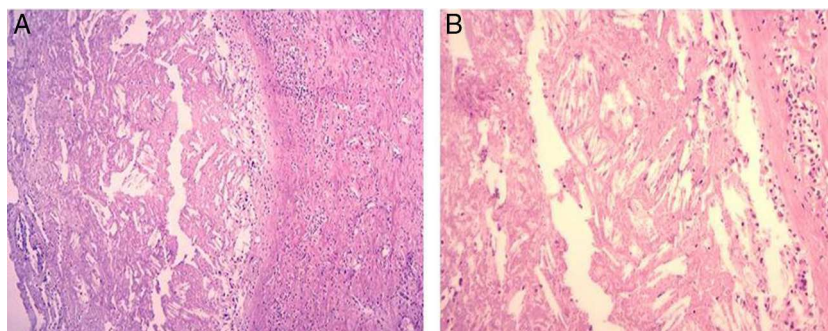
La pericarditis por cristales de colesterol se caracteriza por la presencia de estos en el líquido pericárdico. Suele ser un exudado con baja concentración de glucosa, rico en colesterol LDL y puede formar masas con la fibrina que se cristalizan con el tiempo. Los cristales se depositan en el pericardio y causan pericarditis<sup>7</sup>. En pacientes con tuberculosis o AR, la fuente de colesterol son quizá los granulomas caseosos y los nódulos reumatoides necróticos, pero la patogenia de la pericarditis idiopática por colesterol es desconocida<sup>8</sup>.

Los brotes recurrentes de pericarditis aguda causan engrosamiento del pericardio y cambio en su capacidad de absorción. Las concentraciones de colesterol LDL en el líquido pericárdico se encuentran tan elevadas como las de colesterol en suero en comparación con pacientes sanos<sup>9</sup>.

La edad de presentación es entre los 17 a 68 años y sin predilección de género. Los síntomas suelen ser disnea, fatiga, malestar torácico, edema y tos. Los hallazgos



**Figura 2** A) Cara lateral del corazón, pericardio de aspecto congestivo con placas blanco-amarillentas (flecha) principalmente hacia la punta y en la aurícula izquierda, lo que histológicamente correspondieron a cúmulos de cristales de colesterol. B) Corte transversal del corazón donde se muestran ambos ventrículos con pericardio blanquecino engrosado.



**Figura 3** A) Corte histológico de pericardio (10X) teñido con hematoxilina-eosina (H/E), engrosado a expensas de fibrina y tejido conectivo fibroso en el que se observan abundantes cristales de colesterol e infiltrado inflamatorio mononuclear. B) Corte histológico de pericardio (40X) teñido con H/E, muestra acercamiento de los cristales de colesterol.

clínicos pueden ser derrame pericárdico, taponamiento y pericarditis constrictiva. No es raro que el diagnóstico no se realice de manera temprana, ya que la mayoría de los pacientes permanecen asintomáticos durante un largo periodo y el colesterol puede no ser detectado en el líquido pericárdico.

El diagnóstico de pericarditis por colesterol se realiza con la presencia de cristales de colesterol en el pericardio o una concentración elevada de colesterol en el líquido pericárdico mayor de 70 mg/dL<sup>10</sup>.

Lo más común es que macroscópicamente el líquido pericárdico sea amarillo brillante. Las capas del pericardio tienen diversos grosores y adherencia; algunas veces con parches que corresponden a la acumulación de células espumosas. Se han descrito varios grados de infiltración por mononucleares, células plasmáticas y son frecuentes los granulomas de células gigantes con cuerpos extraños. El estudio microscópico del líquido puede mostrar cristales de colesterol con placas romboideas y con esquinas cortadas<sup>11</sup>.

La terapia consiste en el tratamiento de la enfermedad subyacente. Los episodios agudos pueden requerir del uso de antiinflamatorios no esteroideos. No hay evidencia de que el uso de esteroides sea efectivo para prevenir el desarrollo de pericarditis constrictiva. La pericardiocentesis es un tratamiento que mejora de manera temporal la sintomatología del paciente. Sin embargo, debido a que el derrame suele repetirse con frecuencia se requiere de una comunicación pleuropericárdica o pericardiectomía<sup>12</sup>.

La evolución hacia taponamiento cardiaco como en el caso de nuestra paciente es raro y aún más el desarrollo de disfunción biventricular posterior a la pericardiocentesis<sup>13,14</sup>. Se han descrito en la literatura varias hipótesis que explican este fenómeno. Una de ellas es la hipótesis hemodinámica en la que Konstam y Levine<sup>15</sup> muestran que después de la descompresión pericárdica aguda el gasto del ventrículo derecho podría tener un mayor incremento que el gasto del ventrículo izquierdo, y esto causa insuficiencia biventricular. Otra es la hipótesis isquémica descrita por Braverman y Sundaresan<sup>16</sup> que consiste en la disminución del flujo sanguíneo coronario por la compresión del líquido pericárdico sobre las arterias coronarias que llevan a aturdimiento, hibernación y disfunción sistólica.

El desarrollo de pericarditis por colesterol en pacientes con AR es raro y son pocos los casos informados en la literatura. Asimismo, la disfunción biventricular subsiguiente a la

pericardiocentesis, como ocurrió en este caso, es también muy infrecuente. En pacientes con AR y signos y síntomas cardiacos inespecíficos es importante la búsqueda intencionada de afección pericárdica, para ofrecer tratamiento oportuno y evitar complicaciones.

## Bibliografía

- Alexander JS. A pericardial effusion of «gold paint» appearance due to the presence of cholesterol. *Br Med J*. 1966;2:463.
- Brawley RK, Vasko JS, Morrow AG. Cholesterol pericarditis: Consideration of its pathogenesis and treatment. *Am J Med*. 1966;41:235–48.
- Jiménez A, Montes PM, Vitoria Y, et al. Pericarditis con cristales de colesterol. *Rev Esp Cardiol*. 2001;54:1119–20.
- Torres S, Carvalho H, Moreira I, et al. Pericardite de colesterol. A propósito de un caso clínico. *Rev Port Cardiol*. 1989;8:715–9.
- El Maraghi NRH. Diseases of the pericardium. En: Silver MD, editor. *Cardiovascular pathology*. New York: Churchill Livingstone; 1983. p. 125–70.
- Brawley RK, Vasko JS, Morrow AG. Cholesterol pericarditis: Considerations of its pathogenesis and treatment. *Am J Med*. 1966;41:235–48.
- Ford EJ, Bear PA, Adams RW. Cholesterol pericarditis causing cardiac tamponade. *Am Heart J*. 1991;122:877–9.
- Stanley RJ, Subramanian R, Lie JT. Cholesterol pericarditis terminating as constrictive calcific pericarditis. *Am J Cardiol*. 1980;46:511–4.
- Fernandes F, Vieira GS, Arteaga E, et al. Cholesterol pericarditis. A specific but rare cause of pericardial disease. *Arq Bras Cardiol*. 2001;76:393–4.
- Van Buren PC, Roberts WC. Cholesterol pericarditis and cardiac tamponade with congenital hypothyroidism in adulthood. *Am Heart J*. 1990;119:697–700.
- Raposo L, Andrade MJ, Ferreira J, et al. Pericardite por cristais de colesterol. *Rev Port Cardiol*. 2005;24:737–45.
- Vandyke Jr WH, Cure J, Chakko CS, et al. Pulmonary edema after pericardiocentesis for cardiac tamponade. *N Engl J Med*. 1983;309:595–6.
- Ligero C, Leta R, Bayes G. Transient biventricular dysfunction following pericardiocentesis. *Eur J Heart Fail*. 2006;8:102–4.
- Wolfe MW, Edelman ER. Transient systolic dysfunction after relief of cardiac tamponade. *Ann Intern Med*. 1993;119:42–4.
- Konstam MA, Levine HJ. Pulmonary edema after pericardiocentesis. *N Engl J Med*. 1983;309:595–6.
- Braverman AC, Sundaresan S. Cardiac tamponade and severe ventricular dysfunction. *Ann Intern Med*. 1994;120:442.

Irais Ortiz-Vázquez<sup>a,\*</sup>, Marco Ramos-García<sup>a</sup>,  
Juan Clavellina-Rosas<sup>a</sup>, Carlos Martínez-Hernández<sup>b</sup>,  
Patricia Soto-Márquez<sup>c</sup> y Moisés Calderón-Abbo<sup>d</sup>

<sup>a</sup> *Unidad de Cuidados Intensivos Cardiovasculares,  
Hospital de Cardiología Centro Médico Nacional Siglo XXI,  
México D.F., México*

<sup>b</sup> *Servicio de Ecocardiografía, Hospital de Cardiología  
Centro Médico Nacional Siglo XXI, México D.F., México*

<sup>c</sup> *Servicio de Anatomía Patológica, Hospital de Cardiología  
Centro Médico Nacional Siglo XXI, México D.F., México*

<sup>d</sup> *Dirección Hospital de Cardiología Centro Médico Nacional  
Siglo XXI, México D.F., México*

\* Autor para correspondencia: Avenida Cuauhtémoc 330 Col.  
Doctores Delegación Cuauhtémoc; México D.F. C.P. 06725.  
Teléfono: 0445534672012.

Correo electrónico: [iraiscris24@hotmail.com](mailto:iraiscris24@hotmail.com)  
(I. Ortiz-Vázquez).

<http://dx.doi.org/10.1016/j.acmx.2014.05.002>