

ARTÍCULO ESPECIAL

## Tomografía computarizada cardiaca: Nuevas aplicaciones de una técnica en evolución



María Martín<sup>a,\*</sup>, Cecilia Corros<sup>a</sup>, Juan Calvo<sup>b</sup>, Alicia Mesa<sup>b</sup>, Ana García-Campos<sup>a</sup>,  
María Luisa Rodríguez<sup>a</sup>, Manuel Barreiro<sup>a</sup>, José Rozado<sup>a</sup>, Santiago Colunga<sup>a</sup>,  
Jesús M. de la Hera<sup>a</sup>, César Morís<sup>a</sup> y Luis H. Luyando<sup>b</sup>

<sup>a</sup> Area del Corazón, Hospital Universitario Central de Asturias, Oviedo, Asturias, España

<sup>b</sup> Servicio de Radiodiagnóstico, Hospital Universitario Central de Asturias, Oviedo, Asturias, España

Recibido el 20 de marzo de 2014; aceptado el 23 de octubre de 2014

### PALABRAS CLAVE

Tomografía  
computarizada  
cardiaca;  
Coronariografía no  
invasiva;  
España

### KEYWORDS

Cardiac computed  
tomography;  
Non invasive  
coronariography;  
Spain

**Resumen** En los últimos años hemos sido testigos del continuo desarrollo de las técnicas de imagen en cardiología. Entre ellas, la tomografía computarizada cardiaca, técnica emergente y en continua evolución. Con la posibilidad actual de realizar estudios con muy baja radiación se han ampliado sus indicaciones más allá de la coronariografía no invasiva.

En el presente trabajo de revisión repasamos las novedades técnicas de la tomografía computarizada cardiaca así como sus nuevas aplicaciones.

© 2014 Instituto Nacional de Cardiología Ignacio Chávez. Publicado por Masson Doyma México S.A. Todos los derechos reservados.

### Cardiac computed tomography: New applications of an evolving technique

**Abstract** During the last years we have witnessed an increasing development of imaging techniques applied in Cardiology. Among them, cardiac computed tomography is an emerging and evolving technique. With the current possibility of very low radiation studies, the applications have expanded and go further coronariography

In the present article we review the technical developments of cardiac computed tomography and its new applications

© 2014 Instituto Nacional de Cardiología Ignacio Chávez. Published by Masson Doyma México S.A. All rights reserved.

\* Autora para correspondencia. Area del Corazón del Hospital Universitario Central de Asturias. Oviedo. Asturias. España.  
Teléfono +680272042.

Correo electrónico: [mmartin7@hotmail.com](mailto:mmartin7@hotmail.com) (M. Martín).

## Introducción

Lejos quedan ya los años en los que los manuscritos sobre tomografía computarizada (TC) aplicada a la cardiología comenzaban diciendo que era una técnica novedosa y emergente. Hoy día los estudios de TC cardiaca están ya plenamente integrados entre las técnicas diagnósticas cardiológicas. Con la posibilidad de realizar estudios con baja radiación y la mayor disponibilidad de los mismos, se prevé que en unos años sus indicaciones y su uso diario se incrementen<sup>1,2</sup>. Repasamos aquí algunas de las aplicaciones emergentes de la TC cardiaca, más allá de la coronariografía no invasiva.

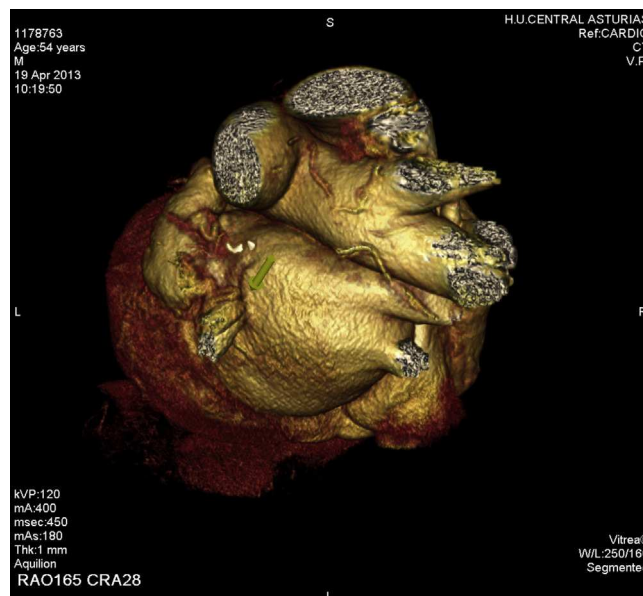
## Algunos aspectos técnicos novedosos

Una de las principales limitaciones de los estudios de TC cardiaca, así como una de sus principales críticas, es la dosis de radiación empleada durante la exposición. Así, en el estudio PROTECTION I, la dosis media de radiación para equipos de 64 detectores alcanzaba los 19 mSv<sup>3</sup>. En el estudio PROTECTION II, se documentó una disminución de la dosis de radiación de un 30% mediante una disminución del kilovoltaje del tubo, manteniendo la calidad de la imagen<sup>4</sup>. Finalmente, en el PROTECTION III, se ha conseguido una reducción de dosis del 69%, en pacientes con frecuencias cardiacas bajas y estables mediante el empleo de un protocolo de escaneado axial<sup>5</sup>. Son varias, por tanto, las estrategias que nos permiten reducir la dosis de radiación hasta valores de 3-4 mSv e incluso menores. A la reducción del kilovoltaje y al protocolo axial de escaneado hay que añadir la disminución del intervalo de exposición y la aplicación de una conocida técnica de reconstrucción iterativa<sup>6</sup>. El empleo de este algoritmo de reconstrucción combinado con exposiciones de bajas dosis de radiación ha demostrado presentar una calidad de imagen satisfactoria y una gran precisión diagnóstica en los estudios de coronariografía no invasiva<sup>7</sup>.

En definitiva, la progresiva evolución tanto de la técnica de adquisición, con equipos con mayor cantidad de detectores, como de los algoritmos de reconstrucción nos permite realizar estudios de baja radiación con gran calidad de imagen, desapareciendo de esta manera una de las principales limitaciones y a la vez críticas de los estudios de TC cardiaca.

## Aplicaciones apropiadas

El último documento de consenso publicado en el año 2010 reúne los criterios de uso apropiado de la TC cardiaca<sup>8</sup>. La indicación más extendida y frecuente sigue siendo la coronariografía no invasiva en pacientes con riesgo bajo e intermedio de presentar enfermedad coronaria. Otras indicaciones apropiadas y quizás menos establecidas en la práctica diaria son el estudio previo a cirugía cardiaca no coronaria y el estudio de pacientes con insuficiencia cardiaca de reciente diagnóstico y probabilidad baja o intermedia de enfermedad coronaria. Se considera también indicación apropiada la realización de una determinación de calcio en pacientes con antecedentes familiares de enfermedad coronaria prematura, asintomáticos y de nuevo con



**Figura 1** Reconstrucción 3D Volume Rendering. Estenosis de vena pulmonar inferior izquierda (flecha) tras procedimiento de ablación como tratamiento de fibrilación auricular.

bajo riesgo o intermedio. Esta indicación puede ser criticada a la vista de las publicaciones existentes en las que se evidencia la presencia de placas blandas en pacientes con una determinación de calcio cero. Sin embargo, la posibilidad actual de realizar estudios de baja dosis de radiación (<1 mSv) podría ser de utilidad en estos casos, especialmente en aquellos de riesgo intermedio<sup>9</sup>. Otras indicaciones bien establecidas y de sobra conocidas son el estudio de cardiopatías congénitas del adulto (aunque aquí la cardio-RM sería de elección sobre todo en aquellos casos que precisasen estudios de seguimiento), el estudio de anomalías coronarias y el análisis de las venas pulmonares pre y postablación de la fibrilación auricular (fig. 1). No debe olvidarse el trayecto y valoración de los injertos aortocoronarios y la discutida valoración de las endoprótesis vasculares, que quedaría limitada a la de aquellos de tamaño  $\geq 3$  mm y situados en tronco coronario izquierdo.

## Indicaciones novedosas y emergentes

### Valoración de la oclusión total crónica previa a revascularización

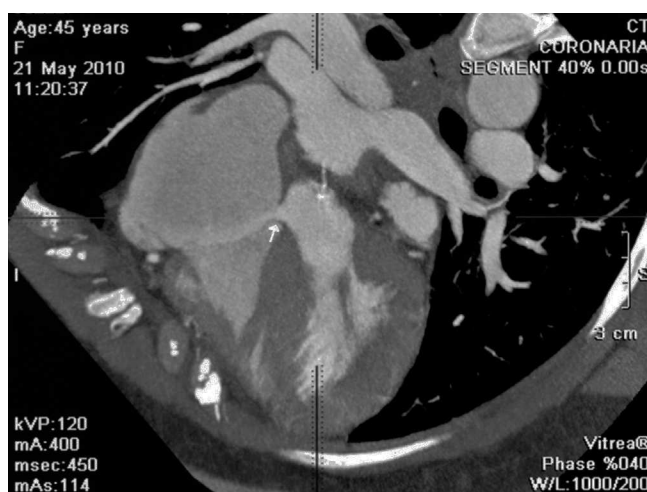
Una de las indicaciones de más interés práctico para el hemodinamista y complementaria a la coronariografía invasiva es, sin duda, la valoración de las oclusiones totales crónicas. Dadas las dificultades que plantea el intervencionismo, una vez que este se considera indicado y para la planificación del mismo, resulta interesante conocer tanto el lecho distal como la longitud del trayecto ocluido y la presencia y gravedad del calcio, aspectos que pueden valorarse mediante TC cardiaca<sup>10</sup>. En estos casos, resulta una herramienta complementaria al estudio hemodinámico y de gran utilidad para el intervencionismo.

### Estudios de viabilidad mediante tomografía computarizada

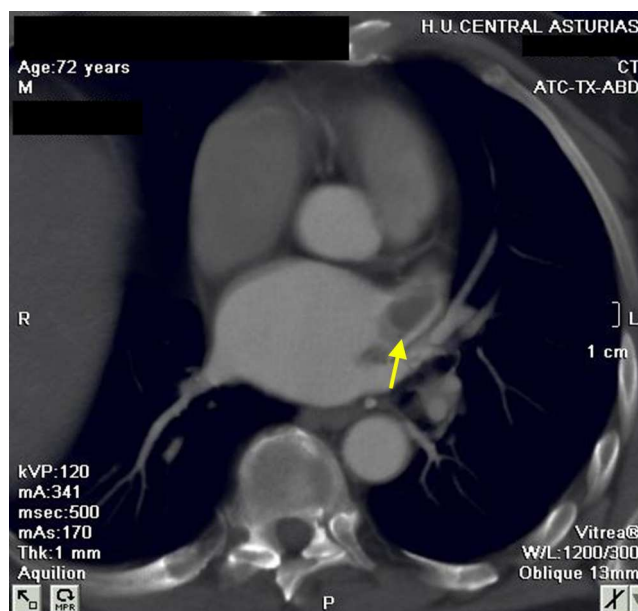
Los estudios de viabilidad mediante TC se basan en una premisa similar a los de cardio-RM, dado que el contraste yodado se acumula en el espacio intersticial de manera similar al gadolinio, detectando de esta manera las áreas de fibrosis. La presencia de realce subendocárdico del yodo implica daño de origen isquémico, lo que permite valorar la existencia o no de viabilidad de una forma similar a la realizada en los estudios de cardio-RM. Sin embargo, los estudios de TC presentan algunas limitaciones; por un lado, la dosis de radiación ausente en la cardio-RM, y por otro, la dificultad para anular el miocardio y la menor relación señal/ruido. Sus ventajas serían la mayor disponibilidad de la TC en la mayoría de los centros y el permitir un estudio simultáneo de la anatomía coronaria<sup>11,12</sup>. Se necesitan todavía series más largas y una mayor experiencia en este tipo de estudios para generalizar su aplicación<sup>13</sup>.

### Complicaciones de endocarditis y tomografía computarizada cardiaca

Dado que la TC nos permite evaluar tanto las arterias coronarias como la patología estructural del corazón, varios son los trabajos recientes que han evaluado su utilidad en pacientes con endocarditis, haciéndose evidente una buena correlación con los hallazgos ecocardiográficos e intraoperatorios y siendo de especial utilidad en la valoración de complicaciones perivalvulares como abscesos, fístulas y pseudoaneurismas tanto sobre válvula nativa como protésica. Por lo tanto, si bien el ecocardiograma transesofágico sigue siendo la técnica de elección, en casos seleccionados o de diagnóstico dudoso, la TC puede ser de gran ayuda como técnica complementaria para establecer un adecuado diagnóstico final y una valoración preoperatoria completa<sup>14-16</sup> (fig. 2).



**Figura 2** Fístula entre raíz de aorta y aurícula derecha en paciente con endocarditis infecciosa (flecha). El estudio confirmó la complicación que ya era evidente en el ecocardiograma transesofágico y permitió la valoración de las coronarias antes de la cirugía.



**Figura 3** Estudio de TC cardiaca para valoración de la orejuela izquierda. Se aprecia un trombo en su interior (flecha). El estudio mediante TC permite planificar el cierre percutáneo de la orejuela.

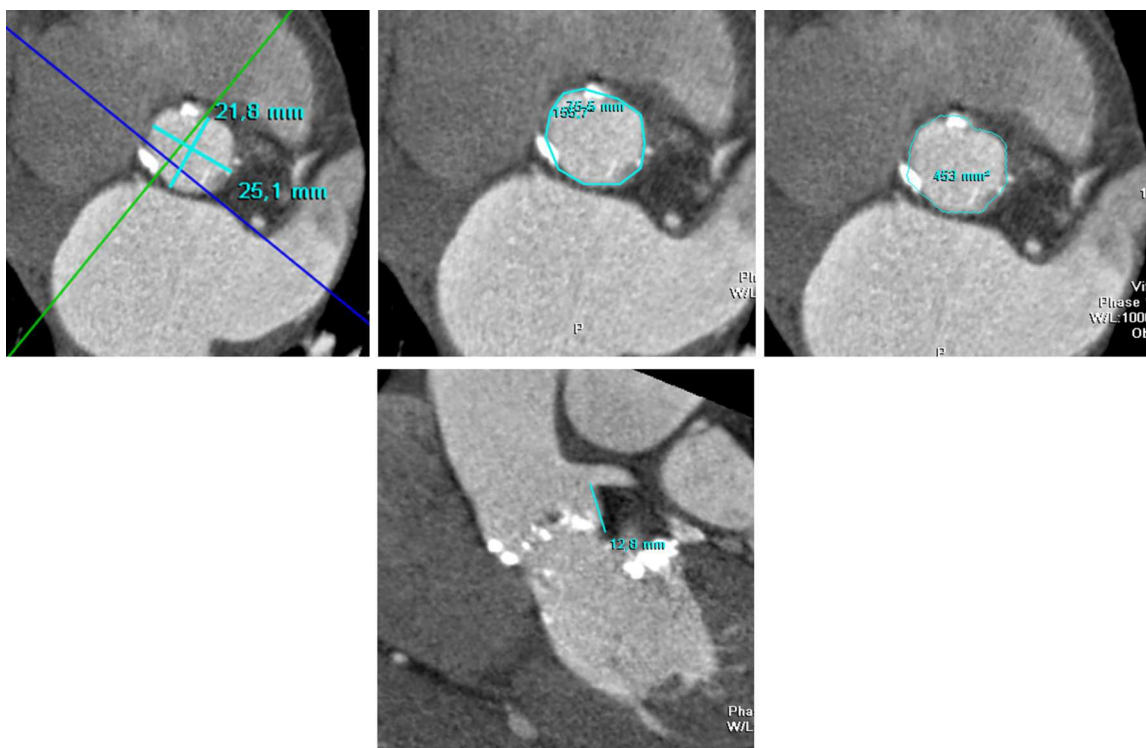
### Cierre de orejuela izquierda: utilidad de la tomografía computarizada cardiaca

Otra de las aplicaciones novedosas y emergentes de la TC cardiaca es la evaluación de la anatomía de la orejuela izquierda previa al cierre con dispositivos tipo Amplatzer o Watchman. Si bien el ecocardiograma transesofágico es considerado como la regla de oro para la evaluación de la orejuela izquierda y la detección de trombos, se trata de un procedimiento semiinvasivo, en ocasiones mal tolerado y con potenciales complicaciones. Estudios recientes con TC multicorte han demostrado que se trata de una técnica útil, rápida y precisa en la detección de trombos, convirtiéndose en una alternativa válida al ecocardiograma transesofágico<sup>17</sup>. Al mismo tiempo, permite una valoración rápida y completa de la anatomía y dimensiones de la orejuela izquierda previa al cierre con dispositivos, así como un control de su posicionamiento tras el implante<sup>18</sup> (fig. 3).

### Evaluación previa al implante de prótesis aórtica percutánea y tomografía computarizada cardiaca

Finalmente, la creciente indicación de prótesis aórticas percutáneas en el tratamiento de la estenosis aórtica grave ha dado lugar a la búsqueda de una mayor precisión en la medida del anillo así como al análisis de los posibles predictores del desarrollo de insuficiencia aórtica después del procedimiento. En ambos aspectos, la TC multidetector se presenta como la técnica de elección. De esta manera, la medida del anillo se completa con el estudio no solo de sus diámetros máximo, mínimo y medio, sino también con el análisis del área del anillo y su perímetro, medidas ambas contempladas en la selección de la prótesis según las últimas recomendaciones<sup>19</sup> (fig. 4).

En lo referente a los predictores de regurgitación aórtica, la mayor calcificación valvular (que puede ser cuantificada mediante la determinación de calcio tradicional) y



**Figura 4** Estudio de TC cardiaca previo a implante de prótesis percutánea. Se miden diámetro máximo, mínimo, perímetro, área y distancia a los ostium coronarios. La TC es una técnica precisa y reproducible en el estudio del anillo aórtico.

un mayor tamaño del anillo parecen ser los principales implicados en el desarrollo de insuficiencia después del implante<sup>20,21</sup>. Ambos aspectos pueden ser estudiados con facilidad mediante TC multidetector, imponiéndose esta como la técnica de elección en la evaluación previa al implante.

## Conclusiones

En definitiva, la TC multidetector es una técnica en continuo desarrollo; la posibilidad de realizar estudios con baja dosis de radiación, así como la rápida exposición de los mismos y su disponibilidad la convierten en una técnica consolidada y en expansión en cardiología. Sin olvidar una vez más que la estrecha colaboración entre radiólogos y cardiólogos sigue siendo una pieza clave, fundamental e imprescindible.

## Financiación

No se recibió patrocinio de ningún tipo para llevar a cabo este artículo.

## Conflicto de intereses

Los autores declaran no tener ningún conflicto de intereses.

## Bibliografía

- Williams MC, Cruden NL, Uren NG, et al. A low-dose comprehensive cardiac CT protocol assessing anatomy, function, perfusion, and viability. *J Cardiovasc Comput Tomogr.* 2013;7:69–72.
- Marwan M, Mettin C, Pflederer T, et al. Very low-dose coronary artery calcium scanning with high-pitch spiral acquisition mode: comparison between 120-kV and 100-kV tube voltage protocols. *J Cardiovasc Comput Tomogr.* 2013;7:32–8.
- Hausleiter J, Meyer T, Hermann F, et al. Estimated radiation dose associated with cardiac CT angiography. *JAMA.* 2009;301:500–7.
- Hausleiter J, Martinoff S, Hadamitzky M<ETAL>. Image quality and radiation exposure with a low tube voltage protocol for coronary CT angiography results of the PROTECTION II Trial. *JACC Cardiovasc Imaging.* 2010;3:1113–23.
- Hausleiter J, Meyer TS, Martuscelli E, et al. Image quality and radiation exposure with prospectively ECG-triggered axial scanning for coronary CT angiography: the multicenter, multivendor, randomized PROTECTION-III study. *JACC Cardiovasc Imaging.* 2012;5:484–93.
- Leipsic J, Heilbron BG, Hague C. Iterative reconstruction for coronary CT angiography: Finding its way. *Int J Cardiovasc Imaging.* 2012;28:613–20.
- Tung MK, Cameron JD, Casan JM, et al. Radiation dose in 320-slice multidetector cardiac CT: A single center experience of evolving dose minimization. *J Cardiovasc Comput Tomogr.* 2013;7:157–66.
- Taylor AJ, Cerqueira M, Hodgson JM, et al., American College of Cardiology Foundation Appropriate Use Criteria Task Force; Society of Cardiovascular Computed Tomography; American College of Radiology; American Heart Association; American Society of Echocardiography; American Society of Nuclear Cardiology; North American Society for Cardiovascular Imaging; Society for Cardiovascular Angiography and Interventions; Society for Cardiovascular Magnetic Resonance. ACCF/SCCT/ACR/AHA/ASE/ASNC/NASCI/SCAI/SCMR 2010 Appropriate Use Criteria for Cardiac Computed Tomography.

- A Report of the American College of Cardiology Foundation Appropriate Use Criteria Task Force, the Society of Cardiovascular Computed Tomography, the American College of Radiology, the American Heart Association, the American Society of Echocardiography, the American Society of Nuclear Cardiology, the North American Society for Cardiovascular Imaging, the Society for Cardiovascular Angiography and Interventions, and the Society for Cardiovascular Magnetic Resonance. *J Cardiovasc Comput Tomogr.* 2010;4.
9. Cho I, Suh JW, Chang HJ, et al. Prevalence and prognostic implication of non-calcified plaque in asymptomatic population with coronary artery calcium score of zero. *Korean Circ J.* 2013;43:154–60.
  10. Hoe J. CT coronary angiography of chronic total occlusions of the coronary arteries: How to recognize and evaluate and usefulness for planning percutaneous coronary interventions. *Int J Cardiovasc Imaging.* 2009;25 Suppl 1:43–54.
  11. Vliegenthart R, Henzler T, Moscariello A, et al. CT of coronary heart disease: Part 1, CT of myocardial infarction, ischemia, and viability. *AJR Am J Roentgenol.* 2012;198:531–47.
  12. Estornell-Erill J, Igual-Muñoz B, Monmeneu-Menadas JV, et al. Etiological diagnosis of left ventricular dysfunction: Computed tomography compared with coronary angiography and cardiac magnetic resonance. *Rev Esp Cardiol.* 2012;65:517–24.
  13. Delgado C, Vázquez M, Oca R, et al. Myocardial ischemia evaluation with dual-source computed tomography: Comparison with magnetic resonance imaging. *Rev Esp Cardiol.* 2013;66:864–70.
  14. Entrikin DW, Gupta P, Kon ND, et al. Imaging of infective endocarditis with cardiac CT angiography. *J Cardiovasc Comput Tomogr.* 2012;6:399–405.
  15. Budde RP, Kluin J, Symersky P, et al. Visualization by 256-slice computed tomography of mycotic aortic root aneurysms in infective endocarditis. *J Heart Valve Dis.* 2010;19:623–5.
  16. Fagman E, Perrotta S, Bech-Hanssen O, et al. ECG-gated computed tomography: A new role for patients with suspected aortic prosthetic valve endocarditis. *Eur Radiol.* 2012;22:2407–14.
  17. Romero J, Husain SA, Kelesidis I, et al. Detection of left atrial appendage thrombus by cardiac computed tomography in patients with atrial fibrillation: A meta-analysis. *Circ Cardiovasc Imaging.* 2013;6:185–94.
  18. Krishnaswamy A, Patel NS, Ozkan A, et al. Planning left atrial appendage occlusion using cardiac multidetector computed tomography. *Int J Cardiol.* 2012;158:313–7.
  19. Kasel AM, Cassese S, Bleiziffer S, et al. Standardized imaging for aortic annular sizing: implications for transcatheter valve selection. *JACC Cardiovasc Imaging.* 2013;6:249–62.
  20. Schultz C, Rossi A, van Mieghem N, et al. Aortic annulus dimensions and leaflet calcification from contrast MSCT predict the need for balloon post-dilatation after TAVI with the Medtronic CoreValve prosthesis. *EuroIntervention.* 2011;7:564–72.
  21. Marwan M, Achenbach S, Ensminger SM, et al. CT predictors of post-procedural aortic regurgitation in patients referred for transcatheter aortic valve implantation: An analysis of 105 patients. *Int J Cardiovasc Imaging.* 2013;29:1191–8.