

IMAGEN EN CARDIOLOGÍA

Ventana aortopulmonar



María Arántzazu González-Marín^a, Javier Jiménez-Díaz^{b,*},
Miriam Centeno-Jiménez^c y M. Ángel García-Cabezas^a

^a Servicio de Pediatría, Hospital General Universitario de Ciudad Real, Ciudad Real, España

^b Servicio de Cardiología, Hospital General Universitario de Ciudad Real, Ciudad Real, España

^c Servicio de Cardiología Pediátrica, Hospital General Universitario Gregorio Marañón, Madrid, España

Recibido el 7 de octubre de 2014; aceptado el 6 de noviembre de 2014

PALABRAS CLAVE

Ventana
aortopulmonar;
Soplo;
Insuficiencia cardiaca

Resumen La ventana aortopulmonar es una causa poco frecuente de insuficiencia cardiaca en el neonato. Debe ser descartada en caso de existir edema pulmonar sin los *shunts* izquierda-derecha más frecuentes. Presentamos las imágenes ecocardiográficas de un recién nacido que ingresó con clínica de insuficiencia cardiaca en nuestra institución.

© 2014 Instituto Nacional de Cardiología Ignacio Chávez. Publicado por Masson Doyma México S.A. Todos los derechos reservados.

KEYWORDS

Aortopulmonary
window;
Murmur;
Heart failure

Aortopulmonary window

Abstract The aortopulmonary window is a rare cause of heart failure in the neonate. It must be ruled out if there are signs of pulmonary edema without the most frequent left-right shunts. We report the echocardiographic images of a newborn who was admitted with symptoms of heart failure at our institution.

© 2014 Instituto Nacional de Cardiología Ignacio Chávez. Published by Masson Doyma México S.A. All rights reserved.

Una recién nacida de 3 semanas, sin antecedentes médicos de interés, fue remitida a nuestro centro por dificultad respiratoria y soplo cardíaco. El examen físico reveló taquipnea,

un soplo sistólico en el borde paraesternal superior izquierdo y hepatomegalia. La radiografía de tórax evidenció edema pulmonar y el electrocardiograma taquicardia sinusal. La ecocardiografía transtorácica demostró dilatación de cavidades izquierdas y de arteria pulmonar, así como un gran defecto de unos 13 mm entre las paredes de la aorta y la pulmonar que comunicaba la luz de la aorta ascendente, inmediatamente por encima de la unión sinotubular, con el tronco de la arteria pulmonar. Se visualizaban 2 válvulas semilunares distintas y separadas y no existía comunicación

* Autor para correspondencia: Servicio de Cardiología, Hospital General Universitario de Ciudad Real, C/ Obispo Rafael Torija, s/n, 13005, Ciudad Real, España. Teléfono: +34926278000; Ext: 79614.

Correo electrónico: javierjimenezdiaz@wanadoo.es
(J. Jiménez-Díaz).

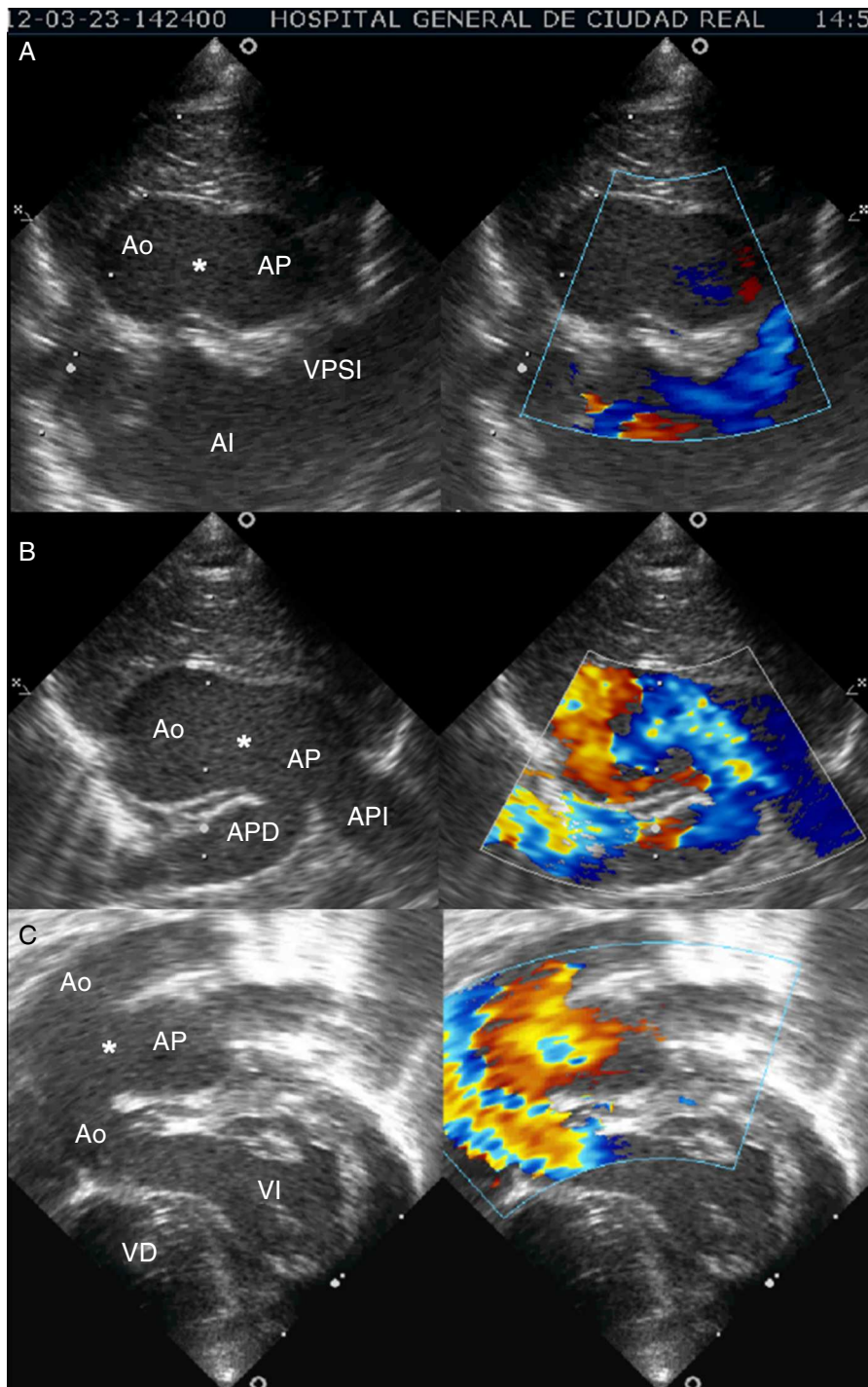


Figura 1 Ecocardiografía transtorácica. A. Plano supraesternal eje largo. B. Plano paraesternal eje corto. C. Plano coronal de 4 cámaras subcostal modificado.

*: ventana aortopulmonar; AI: aurícula izquierda; Ao: aorta; AP: arteria pulmonar; APD: arteria pulmonar derecha; API: arteria pulmonar izquierda; VD: ventrículo derecho; VI: ventrículo izquierdo; VPSI: vena pulmonar superior izquierda.

interventricular. El examen doppler-color confirmó la existencia de una gran derivación (*shunt*) izquierda-derecha a través del defecto (fig. 1).

Con el diagnóstico de una ventana aortopulmonar tipo I, según la clasificación de Mori, fue remitida a un centro con

cirugía cardiovascular donde se le realizó cierre del defecto mediante colocación de un parche, sin complicaciones.

La ventana aortopulmonar¹⁻³ es una causa muy infrecuente de insuficiencia cardíaca en el neonato, pero debe ser descartada en caso de existir signos de hiperflujo

pulmonar sin evidencia de otras derivaciones (*shunts*) izquierda-derecha más habituales.

Responsabilidades éticas

Protección de personas y animales. Los autores declaran que para esta investigación no se han realizado experimentos en seres humanos ni en animales.

Confidencialidad de los datos. Los autores declaran que en este artículo no aparecen datos de pacientes.

Derecho a la privacidad y consentimiento informado. Los autores han obtenido el consentimiento informado de los pacientes y/o sujetos referidos en el artículo. Este documento obra en poder del autor de correspondencia.

Financiación

No se recibió patrocinio de ningún tipo para llevar a cabo este artículo.

Conflicto de intereses

Los autores declaran no tener ningún conflicto de intereses.

Bibliografía

1. Moore P, Brook M, Heymann M. Patent ductus arteriosus and aortopulmonary window. En: Allen HD, Driscoll DJ, Shaddy RE, Feltes TF, editores. *Moss and Adams' Heart disease in infants, children and adolescents*. Philadelphia: Lippincott Williams and Wilkins; 2008. p. 697-702.
2. Zabal C, Calderón-Colmenero J, Curi-Curi PJ. Ventana aortopulmonar. En: Attie F, Calderón J, Zabal C, Buendía A, editores. *Cardiología pediátrica*. México: Panamericana; 2013. p. 355-8.
3. Mahle W, Kreeger J, Silverman N. Echocardiography of the aortopulmonary window, aorto-ventricular tunnels and aneurysm of the sinuse of Valsalva. *Cardiol Young*. 2010;20 Suppl 3: 100-6.