

IMAGEN EN CARDIOLOGÍA

## Amplatzer® Vascular Plug III, para cierre de fuga paravalvular mitral residual: imagen de ecocardiograma transesofágico tridimensional



Carlos Alberto Reyes-Gómez<sup>a</sup>, José Antonio García-Montes<sup>a</sup>,  
Antonio Arias-Godínez<sup>b</sup> y Carlos Zabal-Cerdeira<sup>a,\*</sup>

<sup>a</sup> Departamento de Cardiología Intervencionista, Instituto Nacional de Cardiología Ignacio Chávez, Ciudad de México, México

<sup>b</sup> Departamento de Ecocardiografía, Instituto Nacional de Cardiología Ignacio Chávez, Ciudad de México, México

Recibido el 15 de mayo de 2014; aceptado el 22 de diciembre de 2014

### PALABRAS CLAVE

Fuga paravalvular;  
Cierre percutáneo;  
Amplatzer® Vascular  
Plug III;  
Ecocardiograma  
transesofágico  
tridimensional.

**Resumen** La fuga paravalvular es una complicación relevante después del cambio valvular quirúrgico. Tradicionalmente la cirugía ha sido considerada el tratamiento de elección, sin embargo, conlleva una elevada morbilidad, así como un incremento en el riesgo de desarrollar fuga paravalvular recurrente. El tratamiento percutáneo de la fuga paravalvular se presenta como una atractiva alternativa. Dicho tratamiento ha sido posible por la capacidad actual de integrar múltiples modalidades de imagen que han ayudado a definir la anatomía del defecto y a planificar y guiar el procedimiento de cierre percutáneo, resultando en mejores desenlaces. El Amplatzer® Vascular Plug III (St. Jude Medical) es el primer dispositivo específicamente diseñado para el cierre percutáneo de la fuga paravalvular con resultados prometedores. Presentamos la imagen ecocardiográfica transesofágica tridimensional del resultado exitoso de cierre percutáneo de una fuga paravalvular mitral residual con un dispositivo Amplatzer® Vascular Plug III (St. Jude Medical), después de un procedimiento inicial de cierre percutáneo con un dispositivo Amplatzer® Duct Occluder (St. Jude Medical).

© 2014 Instituto Nacional de Cardiología Ignacio Chávez. Publicado por Masson Doyma México S.A. Todos los derechos reservados.

\* Autor para correspondencia. Juan Badiano 1, colonia sección XIV, Tlalpan, Distrito Federal. Tel.: +5555732911 ext 1336; fax: +5554851568. Correo electrónico: [zabal@cardiologia.org.mx](mailto:zabal@cardiologia.org.mx) (C. Zabal-Cerdeira).

**KEYWORDS**

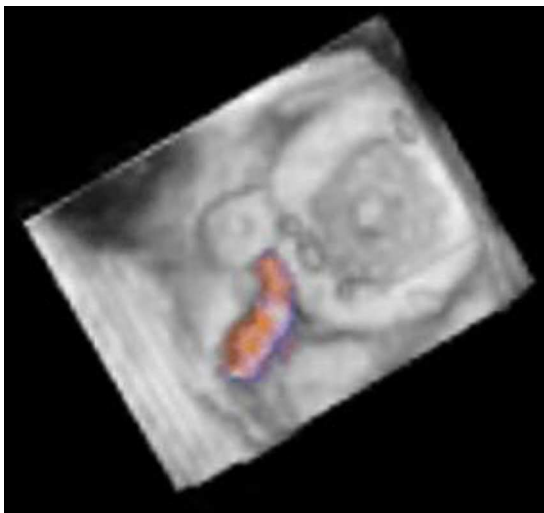Paravalvular leak;  
 Percutaneous closure;  
 Amplatzer® Vascular  
 Plug III;  
 Three-dimensional  
 transesophageal  
 echocardiography.

### Amplatzer® Vascular Plug III, for closing residual mitral paravalvular leak: three-dimensional transesophageal echocardiography image

**Abstract** Paravalvular leak is a significant complication after surgical valve replacement. Traditionally, redo surgery has been considered the treatment of choice, but is associated with high morbidity and mortality as well as increase risk of developing new leaks. Percutaneous treatment of paravalvular leak appears as an attractive alternative. Such treatment has been made possible by the current ability to integrate multiple imaging modalities that have helped to define the anatomy of the defect and planning and guiding the percutaneous closure procedure, thus resulting in better outcomes. The Amplatzer® Vascular Plug III (St. Jude Medical) is the first device specifically designed for percutaneous closure of paravalvular leak with promising results. We present the three-dimensional transesophageal echocardiographic images of a successful outcome of percutaneous closure of a residual mitral paravalvular leak with an Amplatzer® Vascular Plug III device (St. Jude Medical), after an initial procedure of percutaneous closure with an Amplatzer® duct occluder (St. Jude Medical).

© 2014 Instituto Nacional de Cardiología Ignacio Chávez. Published by Masson Doyma México S.A. All rights reserved.

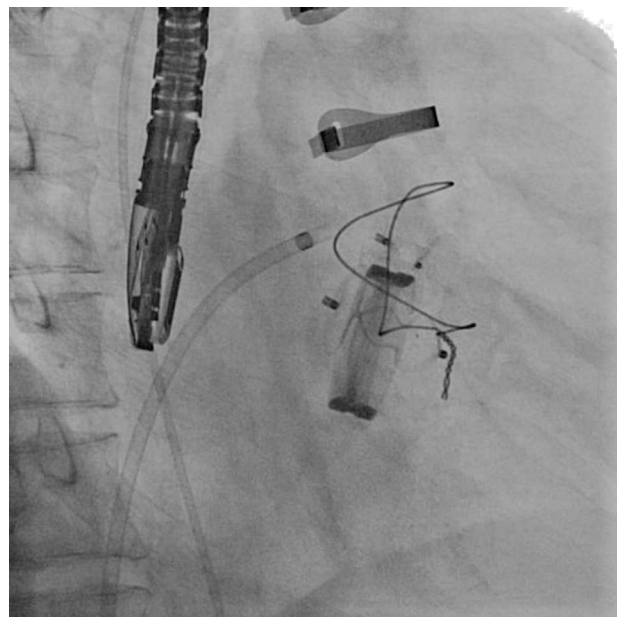
Presentamos la imagen ecocardiográfica transesofágica tridimensional del resultado exitoso de cierre percutáneo de una fuga paravalvular mitral residual con un dispositivo Amplatzer® Vascular Plug III (St. Jude Medical), después del procedimiento inicial de cierre percutáneo con dispositivo Amplatzer® Duct Occluder (St. Jude Medical). Varón de 64 años con antecedente de cambio valvular mitral por prótesis mecánica St. Jude hace 4 años y fuga paravalvular importante a los 4 meses del evento quirúrgico, por lo que fue cerrada en forma percutánea con un dispositivo Amplatzer® Duct Occluder (St. Jude Medical), persistiendo la fuga paravalvular residual ligera (fig. 1). Durante el seguimiento de 2 años ingresó varias veces en urgencias



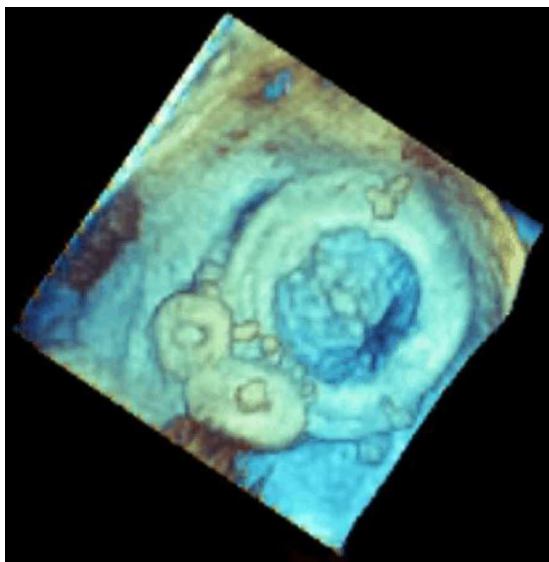
**Figura 1** Imagen de ecocardiograma transesofágico tridimensional de la prótesis valvular mecánica en posición mitral en sístole ventricular. Se observa la válvula mecánica cerrada, el Amplatzer® Duct Occluder (St. Jude Medical) previamente colocado y la fuga paravalvular residual demostrada por doppler color.

por anemia hemolítica debido a la fuga paravalvular residual ligera que necesitó transfusión en varias ocasiones. Se decidió de nuevo realizar cierre percutáneo de fuga paravalvular residual con dispositivo Amplatzer® Vascular Plug III (St. Jude Medical). El procedimiento fue guiado por imagen de ecocardiograma transesofágico tridimensional, obteniendo éxito técnico y clínico (figs. 2 y 3).

La fuga paravalvular es una complicación significativa después del cambio valvular quirúrgico. Tradicionalmente



**Figura 2** Imagen por fluoroscopia un instante después de liberar un dispositivo Amplatzer® Vascular Plug III (St. Jude Medical) en el sitio de la fuga paravalvular residual. Se observa también el dispositivo Amplatzer® Duct Occluder (St. Jude Medical) previamente colocado, con su disco de retención orientado hacia la cara ventricular de la prótesis valvular mitral.



**Figura 3** Imagen final por ecocardiograma transesofágico tridimensional después de liberar el dispositivo Amplatzer® Vascular Plug III (St. Jude Medical). No se observa fuga paravalvular residual.

la cirugía ha sido considerada como el tratamiento de elección. Sin embargo, conlleva una elevada morbimortalidad, así como un incremento en el riesgo de desarrollar fuga paravalvular recurrente. El tratamiento percutáneo de la fuga paravalvular se presenta como una atractiva alternativa<sup>1</sup>. Dicho tratamiento ha sido posible por la capacidad actual de integrar múltiples modalidades de imagen que han ayudado a definir la anatomía del defecto y a planificar y guiar el procedimiento de cierre percutáneo, resultando en mejores desenlaces<sup>2</sup>. El Amplatzer® Vascular Plug III (St. Jude Medical) es el primer dispositivo específicamente diseñado para

el cierre percutáneo de la fuga paravalvular con resultados clínicos aceptables en pacientes bien seleccionados<sup>1</sup>.

## Responsabilidades éticas

**Protección de personas y animales.** Los autores declaran que para esta investigación no se han realizado experimentos en seres humanos ni en animales.

**Confidencialidad de los datos.** Los autores declaran que han seguido los protocolos de su centro de trabajo sobre la publicación de datos de pacientes.

**Derecho a la privacidad y consentimiento informado.** Los autores han obtenido el consentimiento informado de los pacientes y/o sujetos referidos en el artículo. Este documento obra en poder del autor de correspondencia.

## Financiación

No se recibió patrocinio de ningún tipo para llevar a cabo este artículo.

## Conflicto de intereses

Los autores declaran no tener ningún conflicto de intereses.

## Bibliografía

1. Nietlispach F, Johnson M, Moss RR, et al. Transcatheter closure of paravalvular defects using a purpose-specific occluder. *JACC Cardiovasc Interv.* 2010;3:759–65.
2. Buellesfeld L, Meier B. Treatment of paravalvular leaks through interventional techniques. *Multimed Man Cardiothorac Surg.* 2011, <http://dx.doi.org/10.1510/mmcts.2010.004895>.