

Luis Raul Meza-López<sup>a</sup>, Luis Efren Santos-Martínez<sup>b,\*</sup>,  
Silvia Hernández-Meneses<sup>a</sup>, Juan Ignacio  
Moreno-Valencia<sup>a</sup>, Jesus Zaín Campos-Larios<sup>c</sup>,  
Nielzer Armando Rodríguez-Almendros<sup>b</sup>,  
Victor Manuel Lozano-Torres<sup>a</sup> y Gilberto Pérez-Rodríguez<sup>d</sup>

<sup>a</sup> Departamento de Cirugía Cardiorádica, Unidad Médica de Alta Especialidad, Hospital de Cardiología del Centro Médico Nacional, Siglo XXI, Instituto Mexicano del Seguro Social, D.F., México

<sup>b</sup> Departamento de Hipertensión Pulmonar y Función Ventricular Derecha, Unidad Médica de Alta Especialidad, Hospital de Cardiología del Centro Médico Nacional, Siglo XXI, Instituto Mexicano del Seguro Social, D.F., México

<sup>c</sup> Departamento de Cuidados Intensivos Posquirúrgicos Cardiovasculares, Unidad Médica de Alta Especialidad, Hospital de Cardiología del Centro Médico Nacional, Siglo XXI, Instituto Mexicano del Seguro Social, D.F., México

<sup>d</sup> Dirección General, Unidad Médica de Alta Especialidad, Hospital de Cardiología del Centro Médico Nacional, Siglo XXI, Instituto Mexicano del Seguro Social, D.F., México

\* Autor para correspondencia. Avenida Cuauhtémoc n°. 330, Colonia Doctores, Delegación Cuauhtémoc, CP 06720, Distrito Federal, México.

Correo electrónico: [luis.santosma@imss.gob.mx](mailto:luis.santosma@imss.gob.mx)  
(L.E. Santos-Martínez).

<http://dx.doi.org/10.1016/j.acmx.2015.04.004>

## Experiencia inicial e implante *valve-in-valve* con la nueva prótesis transcáteter balón-expandible SAPIEN-3



### Initial experience and valve-in-valve implantation with the balloon-expandable SAPIEN 3 transcatheter prosthesis

Sr. Editor:

El implante percutáneo de la válvula aórtica (TAVI) como tratamiento de una bioprótesis degenerada (*valve-in-valve*) es una alternativa terapéutica no reflejada en las guías de práctica clínica, pero cada vez más empleada<sup>1,2</sup>. En la actualidad, con el mayor implante de bioprótesis, la mayor edad de los pacientes y el aumento de comorbilidades, esta es una alternativa menos invasiva para el tratamiento de la disfunción protésica degenerativa. El implante percutáneo *valve-in-valve* es un procedimiento menos invasivo, donde una válvula puede ser implantada directamente dentro de una bioprótesis disfuncionante. Esta técnica puede ser aplicada a válvulas bioprotésicas en posición aórtica, pulmonar y válvulas atrioventriculares. El procedimiento ha demostrado ser eficaz con la creciente experiencia acumulada<sup>3,4</sup>. Sin embargo una serie de consideraciones han de ser tomadas en cuenta a la hora de decidir realizar este tipo de procedimientos y para seleccionar el dispositivo más adecuado. Dichas consideraciones incluyen riesgos como la oclusión coronaria, la embolización valvular (especialmente si existen prótesis mitrales concomitantes) o el *missmatch*<sup>4</sup>.

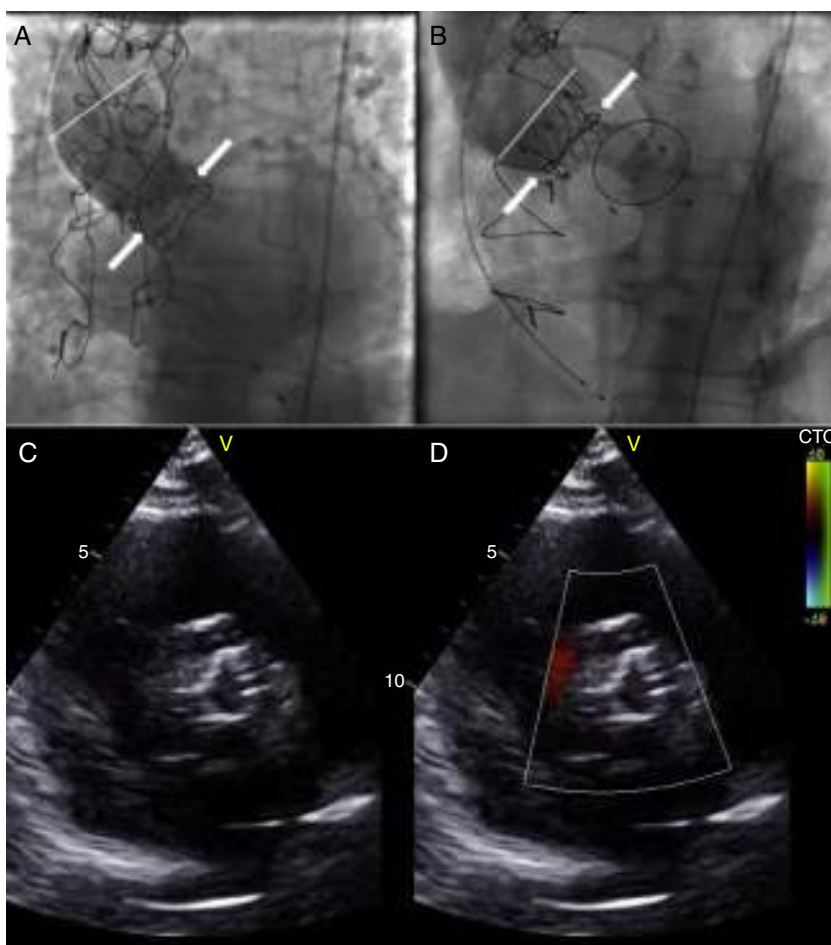
Experiencias previas han reportado una preferencia aproximada de 2:1 favorable al uso de prótesis auto-expandible CoreValve® (Medtronic, Minneapolis, MN, EE.UU.) basadas en la posición supraanular de la implantación de los velos en el marco de nitinol (fig. 1A), con resultados comparables en términos de éxito (~93%) entre dicha prótesis y la anterior generación de prótesis balón-expandible Edwards SAPIEN-XT® (Edwards Lifesciences, Inc., Irvine, California, EE.UU.)<sup>3</sup>.

Recientemente, el desarrollo de la prótesis balón-expandible SAPIEN-3® (Edwards Lifesciences, Inc., Irvine,

California, EE.UU.) ofrece una alternativa en pacientes con enfermedad valvular aórtica<sup>5,6</sup>. Esta válvula está diseñada con sistemas de liberación de 14 Fr (23 y 26 mm) y de 16 Fr (29 mm), debido a la estructura de la malla de cromocobalto, a la reducción del grosor de los *struts* y la mejora en el sistema de plegamiento. Si bien tiene ventajas en lo referente al acceso vascular, los resultados más llamativos se refieren a la prevención de regurgitación aórtica por su sistema de sellado perivalvular constituido por un faldón interno y externo de polietileno tereftalato que minimiza las fugas perivalvulares. Sin embargo, los riesgos asociados a dicho sistema durante los procedimientos *valve-in-valve* son poco conocidos y, potencialmente, podrían dificultar el correcto posicionamiento. Además, es posible que la mayor altura de la válvula comparada con la generación anterior de prótesis incremente el raro pero temible riesgo de oclusión coronaria, por lo que es aconsejable realizar una adecuada evaluación de la distancia entre el plano valvular y los *ostia* coronarios, especialmente importante dado que los procedimientos *valve-in-valve* presentan mayor riesgo de este terrible evento, aunque sea más frecuente con otros tipos de bioprótesis (tabla 1).

Presentamos nuestra experiencia inicial en el implante percutáneo de prótesis SAPIEN-3® y un caso tratado mediante implante de dicha prótesis dentro una bioprótesis aórtica quirúrgica degenerada que constituye uno de los primeros casos reportados a nivel mundial con este tipo de válvula a través de acceso femoral. Aunque existen múltiples casos previos de *valve-in-valve* reportados<sup>6</sup>, hay muy poca información sobre este tipo de intervención con la nueva generación de prótesis balón-expandibles.

Se trata de un paciente de 57 años con disfunción protésica aórtica (insuficiencia severa y estenosis moderada) y disfunción ventricular severa. En 1999, tras un cuadro de endocarditis infecciosa, precisó un reemplazo valvular aórtico y mitral; la complicación del cuadro con un embolismo séptico cerebral desaconsejaba la anticoagulación en ese momento para evitar una transformación hemorrágica, por lo que se decidió el implante de prótesis biológicas Hancock® (Medtronic, MN, EE.UU.). En el momento del ingreso actual, la degeneración de la prótesis aórtica (Hancock® n.º 23) contrastaba con una bioprótesis mitral indemne. Pese a la disfunción ventricular severa, el riesgo quirúrgico no era



**Figura 1** A) Imagen fluoroscópica de prótesis auto-expandible implantada en el interior de bioprótesis Hancock® n.º 23. Las flechas blancas señalan la altura de los velos en el marco de nitinol, unos 7 mm por encima del plano valvular nativo; la línea blanca señala la altura máxima en la aorta ascendente de la prótesis percutánea. B) Imagen fluoroscópica de prótesis balón-expandible implantada en el interior de bioprótesis Hancock® n.º 23. Las flechas blancas señalan la altura de los velos en el marco de cromo-cobalto, a la altura del plano valvular nativo; la línea blanca señala la altura máxima en la aorta ascendente de la prótesis percutánea. C y D) Ecocardiograma transtorácico (eje corto) sin (C) y con Doppler color (D) demostrando ausencia de regurgitación perivalvular a los 3 meses de seguimiento.

**Tabla 1**

Pt	Género	ES-II	Gradiente máximo/medio pre-TAVI (mmHg)	Tamaño de prótesis	Porcentaje sobre-expansión <sup>a</sup>	Éxito del implante	Grado IAo post-TAVI	Gradiente máximo/medio post-TAVI (mmHg)	Complicaciones
1	M	5,18	61/32	23	5	Sí	0	49/23	Vascular (reparación quirúrgica)
2	M	3,17	102/67	26	7	Sí	0	27/16	No
3	M	8,38	70/43	26	8	Sí	0	22/14	Hemorrágica (sangrado digestivo)
4	V	6,17	58/21	23	10	Sí	1	23/13	No
5 <sup>b</sup>	V	5,07	83/52	26	1	Sí	0	10/5	No
6	M	5,72	71/51	23	0	Sí	0	11/6	No
7	V	4,06	66/42	26	5	Sí	0	16/9	No

ES-II: EuroSCORE-II; M: mujer; Pt: paciente; TAVI: transcatheter aortic valve implantation; V: varón.

<sup>a</sup> Relación entre el área teórica de la prótesis expandida a valor nominal y el área del anillo aórtico por tomografía computarizada.

<sup>b</sup> Caso Valve-in-valve.

excesivo (EuroSCORE-II de 6,17%), pero recambiar la prótesis aórtica sin hacerlo con la mitral exponía al paciente al riesgo de una tercera intervención, si esta última se degeneraba ulteriormente. Por otro lado, surgía de nuevo la duda de si, en caso de realizarse nuevamente cirugía, lo idóneo sería optar por prótesis mecánicas o biológicas, dado que no necesitaba anticoagulación por otros motivos. En este escenario, se consideró que un procedimiento *valve-in-valve* era la mejor opción con vistas a reducir el número de reintervenciones de cara a un futuro recambio de ambas válvulas protésicas si llegaban a degenerarse en el seguimiento. En el estudio pre-TAVI se realizó una tomografía computarizada que demostró un acceso transfemoral adecuado y determinó un diámetro interno de la bioprótesis de 20,1 × 21,0 mm (perímetro: 73 mm; área: 410 mm<sup>2</sup>). Así mismo se objetivó una altura coronaria de 18 y 18,5 mm para las coronarias izquierda y derecha, respectivamente. Aunque inicialmente se consideró el empleo de una prótesis auto-expandible debido al pequeño tamaño de la bioprótesis Hancock<sup>®</sup> (23 mm), para beneficiarse del mejor área efectiva teórica<sup>3,4</sup>, finalmente se optó por una prótesis SAPIEN-3<sup>®</sup>. La principal justificación de esta elección, fue la posible necesidad de cirugía cardiaca en el futuro en caso de degeneración de ambas bioprótesis dado que el amplio marco de nitinol de las prótesis auto-expandibles, una vez endotelizado a nivel de la aorta ascendente, podría suponer una gran dificultad técnica para su retiro.

El procedimiento se realizó con el paciente bajo sedación-analgésica, sin intubación ni ecocardiografía transesofágica dada la relativa facilidad de posicionamiento gracias a la visualización de los componentes metálicos de la bioprótesis Hancock<sup>®</sup> mediante fluoroscopia (fig. 1B). Se preparó el acceso vascular con 2 ProGlide<sup>®</sup> (Abbot Vascular, EE.UU.) y se avanzó el introductor de 14 F hasta la aorta descendente. Tras atravesar la bioprótesis y colocar una guía *super-stiff* (0,035", 260 cm, Boston Scientific) en el ventrículo izquierdo según la técnica habitual<sup>5</sup>, se procedió al posicionamiento de la válvula SAPIEN-3<sup>®</sup> sin predilatación previa. Para evitar que el balón, al ser inflado, interfiriera con la prótesis mitral y pudiera desplazar el sistema hacia la aorta, la válvula se montó sobre el balón ligeramente más distal a lo habitual. Se procedió a sobre estimulación con marcapasos a 180 lpm, aortografía e implante mediante inflado lento y reposicionamiento sutil durante el mismo. Tras el implante se objetivó la ausencia de insuficiencia aórtica (fig. 1C) y unos gradientes transvalvulares máximo y medio de 10 y 5 mmHg, respectivamente, sin otras complicaciones. A los 3 meses de seguimiento la evolución clínica era favorable y los datos ecocardiográficos similares (fig. 1D).

En conclusión, el procedimiento *valve-in-valve* mediante prótesis aórtica transcáteter SAPIEN-3<sup>®</sup> es factible y seguro en pacientes con altura coronaria suficiente. Además, representa una buena alternativa en aquellos pacientes que puedan precisar una cirugía cardiaca en el futuro en los

que la prolongación de las prótesis auto-expandibles hacia la aorta ascendente podría ofrecer importantes dificultades durante la técnica quirúrgica.

## Financiación

El Dr. V. Ochoa recibió una beca de la Fundación Carolina-Fundación BBVA y el Dr. Amat-Santos del Instituto de Salud Carlos III.

## Conflicto de intereses

El Dr. M. Larman es consultant para Edwards Lifesciences.

## Bibliografía

1. Webb JG, Wood DA, Ye J, et al. Transcatheter valve-in-valve implantation for failed bioprosthetic heart valves. *Circulation*. 2010;121:1848–57.
2. Piazza N, Bleiziffer S, Brockmann G, et al. Transcatheter aortic valve implantation for failing surgical aortic bioprosthetic valve: From concept to clinical application and evaluation. *JACC Cardiovasc Interv*. 2011;4:733–42.
3. Dvir D, Webb J, Brecker S, et al. Transcatheter aortic valve replacement for degenerative bioprosthetic surgical valves: Results from the global valve-in-valve registry. *Circulation*. 2012;126:2335–44.
4. Milburn K, Bapat V, Thomas M. Valve-in-valve implantations: Is this the new standard for degenerated bioprosthesis. *Review of the literature*. *Clin Res Cardiol*. 2014;103:417–29.
5. Amat-Santos IJ, Dahou A, Webb J, et al. Comparison of hemodynamic performance of the balloon-expandable SAPIEN 3 versus SAPIEN XT transcatheter valve. *Am J Cardiol*. 2014;114:1075–82.
6. Schlömicher M, Haldenwang PL, Moustafine V, et al. Simultaneous double valve-in-valve TAVI procedure for failed bioprosthesis. *Ann Thorac Surg*. 2015;99:722–4.

Victor Ochoa Pérez<sup>a,b</sup>, Ignacio J. Amat-Santos<sup>a,\*</sup>, Javier Castrodeza<sup>a</sup>, Mariano Larman<sup>c,d</sup>, Hipólito Gutiérrez<sup>a</sup> y Federico Gimeno<sup>a</sup>

<sup>a</sup> Servicio de Cardiología, Instituto de Ciencias del Corazón (ICICOR), Hospital Clínico Universitario de Valladolid, Valladolid, España

<sup>b</sup> Servicio de Cardiología, Instituto Nacional de Cardiología de México Ignacio Chávez, México D.F., México

<sup>c</sup> Unidad de Hemodinámica, Policlínica Gipuzkoa, San Sebastián, Guipúzcoa, España

<sup>d</sup> Servicio de Cardiología, Hospital Universitario Donostia, San Sebastián, Guipúzcoa, España

\* Autor para correspondencia.

Correo electrónico: [ijamat@gmail.com](mailto:ijamat@gmail.com) (I.J. Amat-Santos).  
<http://dx.doi.org/10.1016/j.acmx.2015.04.007>