



INVESTIGACIÓN CLÍNICA

Síndrome de la cimitarra. Correlación anatómoembriológica



Luis Muñoz-Castellanos^{a,*} y Magdalena Kuri-Nivón^b

^a Departamento de Embriología, Instituto Nacional de Cardiología Ignacio Chávez, México, D. F., México

^b Departamento de Ciencias Morfológicas, Escuela Superior de Medicina, Instituto Politécnico Nacional (IPN), México, D. F., México

Recibido el 4 de febrero de 2015; aceptado el 8 de agosto de 2015

PALABRAS CLAVE

Síndrome de la cimitarra;
Conexión anómala de las venas pulmonares derechas;
Hipoplasia y displasia del pulmón derecho;
Cardiopatía congénita;
México

Resumen

Objetivos: Describir morfológicamente un bloque visceral toracoabdominal de un caso de síndrome de la cimitarra. Proponer una hipótesis patogenética que explique el desarrollo de las conexiones venosas pulmonares de este síndrome.

Método: El espécimen anatómico se describió con el sistema secuencial segmentario. Se determinó el situs, las conexiones entre los segmentos cardíacos y las anomalías agregadas. Se describió la anatomía de ambos pulmones, incluida la conexión venosa pulmonar. Se elaboró una hipótesis patogenética que explica la conexión venosa pulmonar a través de una correlación entre la patología del síndrome y el desarrollo normal de las venas pulmonares.

Resultados: El situs fue solitus, las conexiones entre los segmentos cardíacos fueron normales, existió hipoplasia y displasia del pulmón derecho con secuestro del lóbulo inferior; las venas pulmonares derechas drenaron a un colector curvo en la porción suprahepática de la vena cava inferior y las venas pulmonares izquierdas lo hicieron a la aurícula izquierda. El secuestro pulmonar recibió irrigación a través de una colateral aortopulmonar. Existió una comunicación interauricular.

Conclusiones: La hipótesis patogenética propone que las conexiones venosas pulmonares de este síndrome representan la persistencia del horizonte XIV de Streeter (28-30 días de desarrollo), período en el que el seno de las venas pulmonares presenta conexión venosa doble con la aurícula izquierda y con un colector de la conexión primitiva que desemboca en la vitelina derecha de la que se deriva la porción suprahepática de la vena cava inferior.

© 2015 Instituto Nacional de Cardiología Ignacio Chávez. Publicado por Masson Doyma México S.A. Todos los derechos reservados.

* Autor para correspondencia. Jefe del Departamento de Embriología. Instituto Nacional de Cardiología Ignacio Chávez. Juan Badiano, núm. 1, Colonia Sección 16, Delegación Tlalpan. México, D. F. 14080 México. Teléfono: +55 73 29 11, ext. 1257.

Correos electrónicos: munozeembriologia1@gmail.com, munozeembriologia@hotmail.com (L. Muñoz-Castellanos).

KEYWORDS

Scimitar syndrome;
Anomalous pulmonary
venous connection of
the right lung;
Hypoplasia and
dysplasia of the right
lung;
Congenital heart
disease;
Mexico

Scimitar syndrome. Correlation anatomo-embryological**Abstract**

Objectives: To describe morphologically a toracoabdominal visceral block of a scimitar's syndrome case. We propose a pathogenetic theory which explains the development of the pulmonary venous connection in this syndrome.

Method: The anatomic specimen was described with the segmental sequential system. The situs was solitus, the connections between the cardiac segments and the associated anomalies were determined. The anatomy of both lungs, including the venous pulmonary connection, was described. A pathogenetic hypothesis was made, which explains the pulmonary venous connection through a correlation between the pathology of this syndrome and the normal development of the pulmonary veins.

Results: The situs was solitus, the connections of the cardiac chambers were normal; there were hypoplasia and dysplasia of the right lung with sequestration of the inferior lobe; the right pulmonary veins were connected with a curved collector which drained into the suprahepatic segment of the inferior vena cava; the left pulmonary veins were open into the left atrium. The sequestered inferior lobe of the right lung received irrigation through a collateral aortopulmonary vessel. There was an atrial septal defect.

Conclusions: The pathogenetic hypothesis proposes that the pulmonary venous connection in this syndrome represents the persistence of the Streeter's horizon XIV (28-30 days of development), period in which the sinus of the pulmonary veins has double connection, with the left atrium and with a primitive collector into the right vitelline vein which forms the suprahepatic segment of the inferior vena cava.

© 2015 Instituto Nacional de Cardiología Ignacio Chávez. Published by Masson Doyma México S.A. All rights reserved.

Introducción

El síndrome de la cimitarra se caracteriza por la conexión anómala de las venas pulmonares derechas en la porción suprahepática de la vena cava inferior o a la aurícula derecha, por encima de la desembocadura de esta vena (fig. 1). El síndrome incluye dextroposición del corazón debido al grado de hipoplasia del pulmón derecho y de la rama derecha de la arteria pulmonar, anomalías sistémicas de la irrigación arterial del pulmón derecho (arterias colaterales aortopulmonares que pueden originar cortocircuito de izquierda a derecha), secuestro broncopulmonar del lóbulo inferior con displasia de los bronquios derechos superior o medio y otras alteraciones extracardíacas y cardíacas; entre estas últimas la más frecuente es la comunicación interauricular. El colector venoso que recoge la sangre de las venas pulmonares derechas tiene un trayecto curvo que se evidencia en la radiografía y que ha sido comparado por su forma con la cimitarra, nombre dado a una daga turca¹⁻⁶ (fig. 2).

Se han descrito variantes en este síndrome; por ejemplo, el ubicado a la izquierda, en el que las venas pulmonares izquierdas desembocan en un colector que drena en la vena cava inferior⁷, la presencia de 2 colectores curvos paralelos⁵, una rama del colector que se conecta con la aurícula izquierda², la presencia de estenosis en el colector⁸ o la conexión del colector con una vena sacrocardinal pélvica en un paciente con ausencia de la porción hepática de la vena cava inferior⁶. También se ha descrito múltiple conexión anómala en un paciente: supracardíaca, cardíaca e infracardíaca⁹. La vena cimitarra curvilínea puede ser enmascarada por la dextroposición del corazón derecho; este signo radiológico no es específico del colector

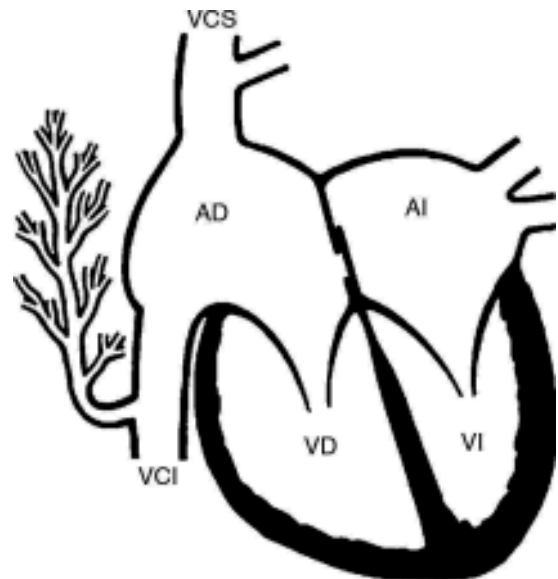


Figura 1 Esquema frontal de un corazón que muestra la conexión anómala de las venas del pulmón derecho a la porción suprahepática de la vena cava inferior. AD: aurícula derecha; AI: aurícula izquierda; VCI: vena cava inferior; VCS: vena cava superior; VD: ventrículo derecho; VI: ventrículo izquierdo.

anómalo curvo, ya que puede representar a una vena varicosa conectada normalmente con la aurícula izquierda¹⁰.

La etiología de este síndrome no es clara, es una anomalía que involucra fundamentalmente al desarrollo pulmonar principalmente del pulmón derecho, aunque puede estar

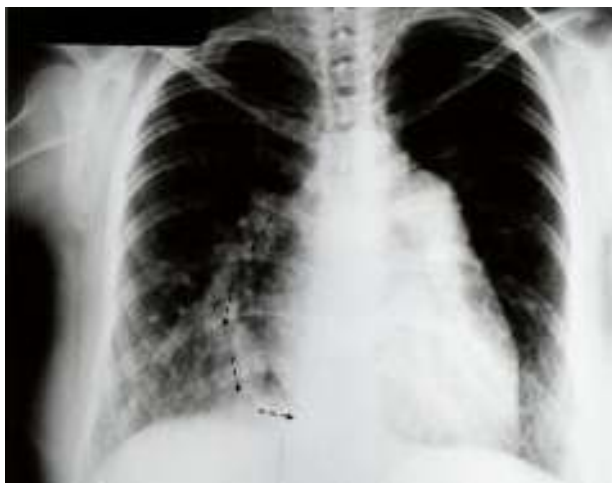

Figura 2 Radiografía de tórax de un caso con síndrome de la cimitarra. Obsérvese en el hemotórax derecho el trayecto curvo del colector venoso (flechas).

afectado el pulmón izquierdo⁸; el daño ocurre tempranamente durante el desarrollo de las venas pulmonares en la cuarta y quinta semanas del desarrollo prenatal¹¹. Existe preponderancia del sexo femenino en una proporción de 1.4:1⁶.

El síndrome de la cimitarra se clasifica en 3 grupos de acuerdo con la edad de los pacientes. El grupo I constituye la forma adulta sin hipertensión arterial pulmonar y con comunicación interauricular pequeña, que es el mejor tolerado¹²; el grupo II se caracteriza por su asociación con cardiopatías congénitas complejas, lo que modifica la historia natural y la sintomatología; el grupo III es el infantil, está caracterizado por hipertensión arterial pulmonar severa y presenta mal pronóstico; los síntomas más frecuentes son los respiratorios y la disnea progresiva¹³. Los estudios diagnósticos por imagen establecen las características de este síndrome.

La patogénesis es la parte de la embriopatología que estudia las alteraciones de los procesos del desarrollo embrionario que originan las malformaciones congénitas; son ejemplos de mecanismos patogénéticos la desviación anterior del septum infundibular, que origina la tetralogía de Fallot; la falta de crecimiento de las almohadillas endocárdicas auriculoventriculares, que origina la ausencia de la tabicación auriculoventricular; y la atresia del canal auriculoventricular derecho, que origina la ausencia de conexión auriculoventricular derecha^{14,15}.

En este trabajo se presenta una teoría que explica la patogénesis de la conexión de las venas pulmonares presente en este síndrome. Esta hipótesis está basada en el conocimiento del desarrollo de las venas pulmonares^{1,11,16-18}.

Material y método

Se describe morfológicamente un bloque visceral toracoabdominal que muestra el sustrato anatómico del síndrome de la cimitarra perteneciente a la colección patológica del Instituto Nacional de Cardiología Ignacio Chávez. El corazón fue estudiado con el sistema secuencial segmentario empleado en el diagnóstico de las cardiopatías congénitas¹⁹. Se determinó el situs auricular y abdominal, las

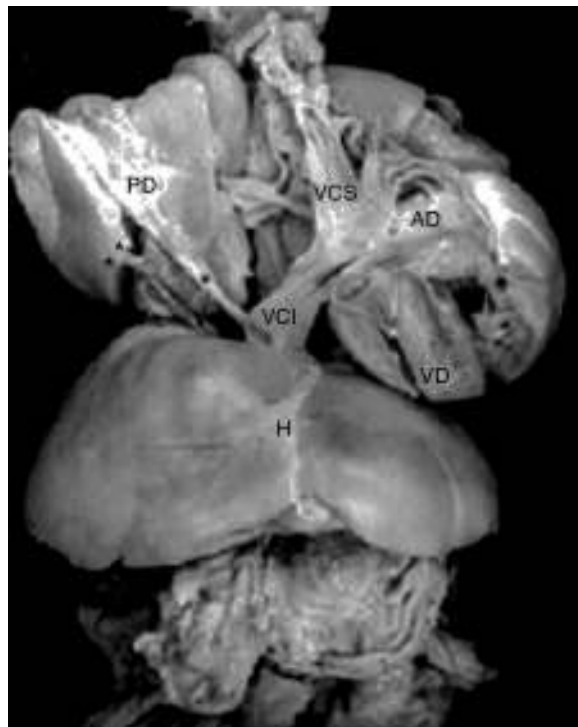


Figura 3 Fotografía de un bloque visceral post mórtem con síndrome de cimitarra. Obsérvese el colector curvo (asterisco) y la arteria que irriga el secuestro pulmonar (2 asteriscos). AD: aurícula derecha; H: hígado; PD: pulmón derecho; VCI: vena cava inferior; VCS: vena cava superior; VD: ventrículo derecho.

conexiones auriculoventriculares y ventriculoarteriales, el retorno venoso pulmonar, los tabiques cardíacos y las anomalías agregadas. Se consignó el tamaño del pulmón derecho y la estructura lobar, bronquial y vascular. Se elaboró una correlación anatómicoembriológica en la que se estableció la correspondencia entre la alteración anatómica y el desarrollo de la conexión venosa pulmonar, que sirvió de base para explicar hipotéticamente la patogénesis de las alteraciones presentes en este síndrome.

Resultados

El situs auricular cardíaco y abdominal fue solitus, las conexiones auriculoventriculares y ventriculoarteriales fueron concordantes, las venas pulmonares izquierdas desembocaron en la aurícula izquierda, y las del pulmón derecho drenaron en un colector curvo que desembocó en la vena cava inferior, por encima del diafragma (fig. 3). Estuvo presente una comunicación interauricular a nivel del orificio oval. Existió hipoplasia del pulmón derecho y displasia de los bronquios medio y superior derechos, así como secuestro pulmonar, que afectó al lóbulo pulmonar inferior derecho, que fue irrigado por una arteria originada de la aorta abdominal (colateral aortopulmonar). La aurícula derecha presentó un crecimiento moderado y el ventrículo derecho estuvo dilatado e hipertrofiado (fig. 3).

Discusión

La correlación anatomoembriológica establece la correspondencia entre el rasgo anatómico de la conexión venosa pulmonar doble que presenta este síndrome y la embriogénesis de las venas pulmonares. Esta correlación constituye la herramienta metodológica para formar la hipótesis pato-genética que explica la formación del síndrome.

En el horizonte XII de Streeter del desarrollo embrionario humano (25-27 días)²⁰ aparece el esbozo de los pulmones como una evaginación endodérmica de la porción más caudal del piso de la faringe primitiva; dicho esbozo se asocia con mesénquima esplácnico, del cual se originan los angioblastos que forman los vasos sanguíneos del plexo pulmonar. Al mismo tiempo, del techo de la aurícula izquierda surge

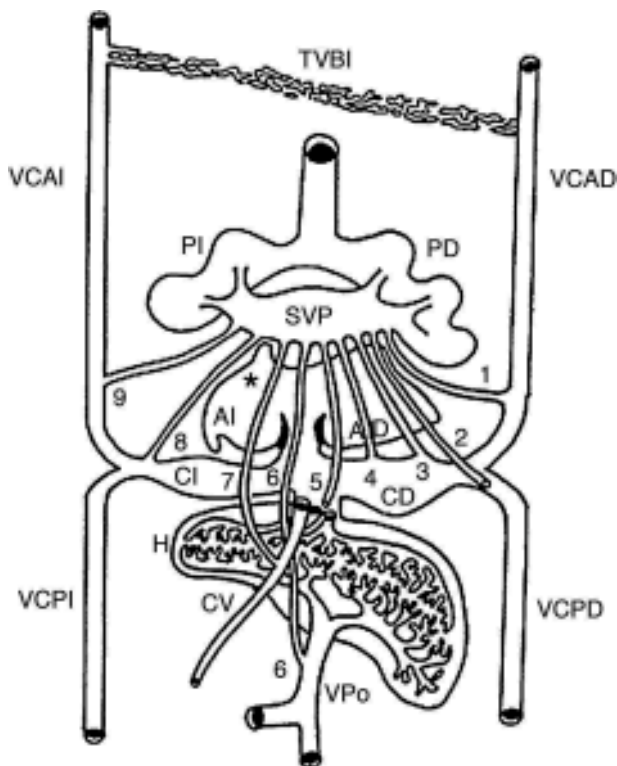


Figura 4 Vista posterior de un esquema que muestra las conexiones primarias entre el seno de las venas pulmonares y las venas sistémicas embrionarias. Los colectores primarios están representados del 1 al 9. Obsérvese el origen de la vena pulmonar primitiva (asterisco). AD: aurícula derecha; AI: aurícula izquierda; CD: cuerno derecho; CI: cuerno izquierdo; CV: conducto venoso; H: hígado; PD: pulmón derecho; PI: pulmón izquierdo; SVP: seno de las venas pulmonares; TVBI: tronco venoso braquiocefálico izquierdo; VCAD: vena cardinal anterior derecha; VCAI: vena cardinal anterior izquierda; VCPD: vena cardinal posterior derecha; VCPI: vena cardinal posterior izquierda; VPo: vena porta. 1: colector hacia la futura vena cava superior; 2: colector hacia el cayado de la vena ácigos; 3: colector hacia la vena cava superior; 4: colector hacia la porción sinusal de la aurícula derecha; 5: colector hacia la porción suprahepática de la vena cava inferior; 6: colector hacia la vena porta; 7: colector hacia el conducto venoso; 8: colector hacia el seno venoso coronario; 9: colector hacia la vena vertical.

una evaginación endotelial que constituye el primordio de la vena pulmonar común (VPC) (fig. 4). Cuando el embrión alcanza la edad del horizonte XIII de Streeter (27-29 días)²¹ se inicia la vasculogénesis pulmonar, que incluye una extensa red capilar situada entre ambos pulmones; los capilares de esta zona se fusionan entre sí y forman una pequeña cámara denominada seno de las venas pulmonares (SVP), que tiene origen extrapulmonar y extracardiaco; este seno establece conexiones con las venas sistémicas bilaterales en desarrollo: cardinal anterior y común derechas, que originan a la vena cava superior y cardinal posterior derecha que forma el cayado de la vena ácigos; cardinal anterior izquierda, de la que surgen las venas cavas superior izquierda y vertical; la vena vitelina derecha, que origina el segmento suprahepático de la vena cava inferior; las venas hepáticas, suprahepáticas y porta y los cuernos sinusales del corazón, el izquierdo, que origina el seno venoso coronario, y el

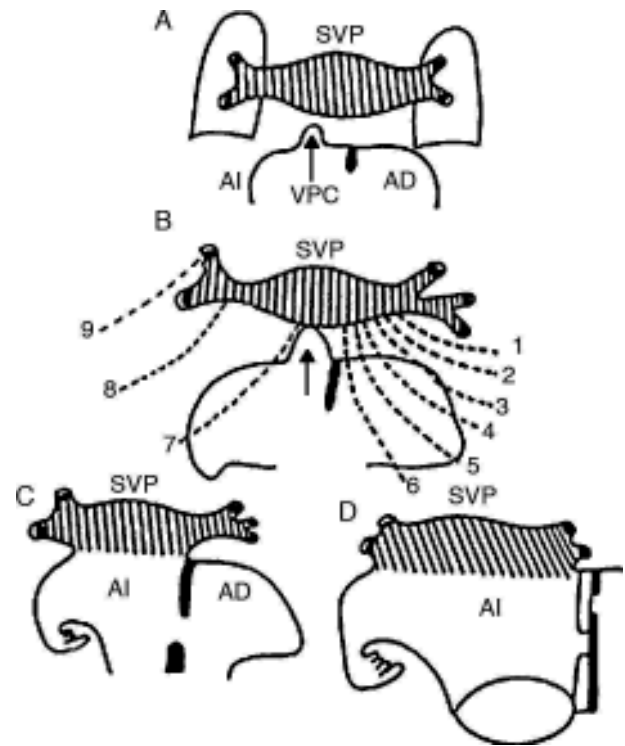


Figura 5 Esquemas que muestran la conexión venosa pulmonar secundaria con la aurícula izquierda a través de la vena pulmonar común. A) Acercamiento de la vena pulmonar común con el seno venoso pulmonar. B) Conexión de la vena pulmonar común (flecha) con el seno venoso pulmonar; obsérvese la atresia de los colectores primitivos de la conexión venosa pulmonar primaria (líneas discontinuas). C y D) Incorporación del seno venoso pulmonar al techo de la aurícula izquierda. AD: aurícula derecha; AI: aurícula izquierda; SVP: seno de las venas pulmonares; VPC: vena pulmonar común; 1: colector hacia la futura vena cava superior; 2: colector hacia el cayado de la vena ácigos; 3: colector hacia la vena cava superior; 4: colector hacia la porción sinusal de la aurícula derecha; 5: colector hacia la porción suprahepática de la vena cava inferior; 6: colector hacia la vena porta; 7: colector hacia el conducto venoso; 8: colector hacia el seno venoso coronario; 9: colector hacia la vena vertical.

derecho, que forma la porción sinusal de la aurícula derecha (fig. 4). En este horizonte la VPC crece hacia el SVP. En los horizontes de Streeter ^{xiv} (28-30 días) y ^{xv} (30-32 días)²² la VPC canalizada se conecta con el SVP. Se inicia la involución de los canales de la conexión venosa pulmonar primaria con los plexos cardinal y umbilicovitelino.

Durante los horizontes de Streeter ^{xvi} al ^{xviii} (32-37 días)²² el SVP pierde la mayor parte de sus conexiones con las venas sistémicas y se conecta con la aurícula izquierda a través de la VPC; se inicia la integración del SVP con la aurícula izquierda a nivel de su techo para constituir su porción sinusal, en la cual penetran separadamente las venas de ambos pulmones (fig. 5).

La premisa para que se desarrolle cualquier tipo de conexión anómala de las venas pulmonares es la falta de crecimiento y desarrollo de la VPC, lo que impide el establecimiento de la conexión venosa secundaria. En el síndrome de la cimitarra ocurre la persistencia del colector que recibe las venas del pulmón derecho que desemboca en la porción suprahepática de la vena embrionaria vitelina derecha de la que deriva esa porción de la vena cava inferior, y además se desarrolla la VPC del techo de la aurícula izquierda que se conecta con la parte izquierda del SVP; de esta manera la sangre de este seno drena del lado derecho hacia el colector curvo y en su extremo izquierdo drena hacia la aurícula izquierda. La disminución del flujo sanguíneo en la parte

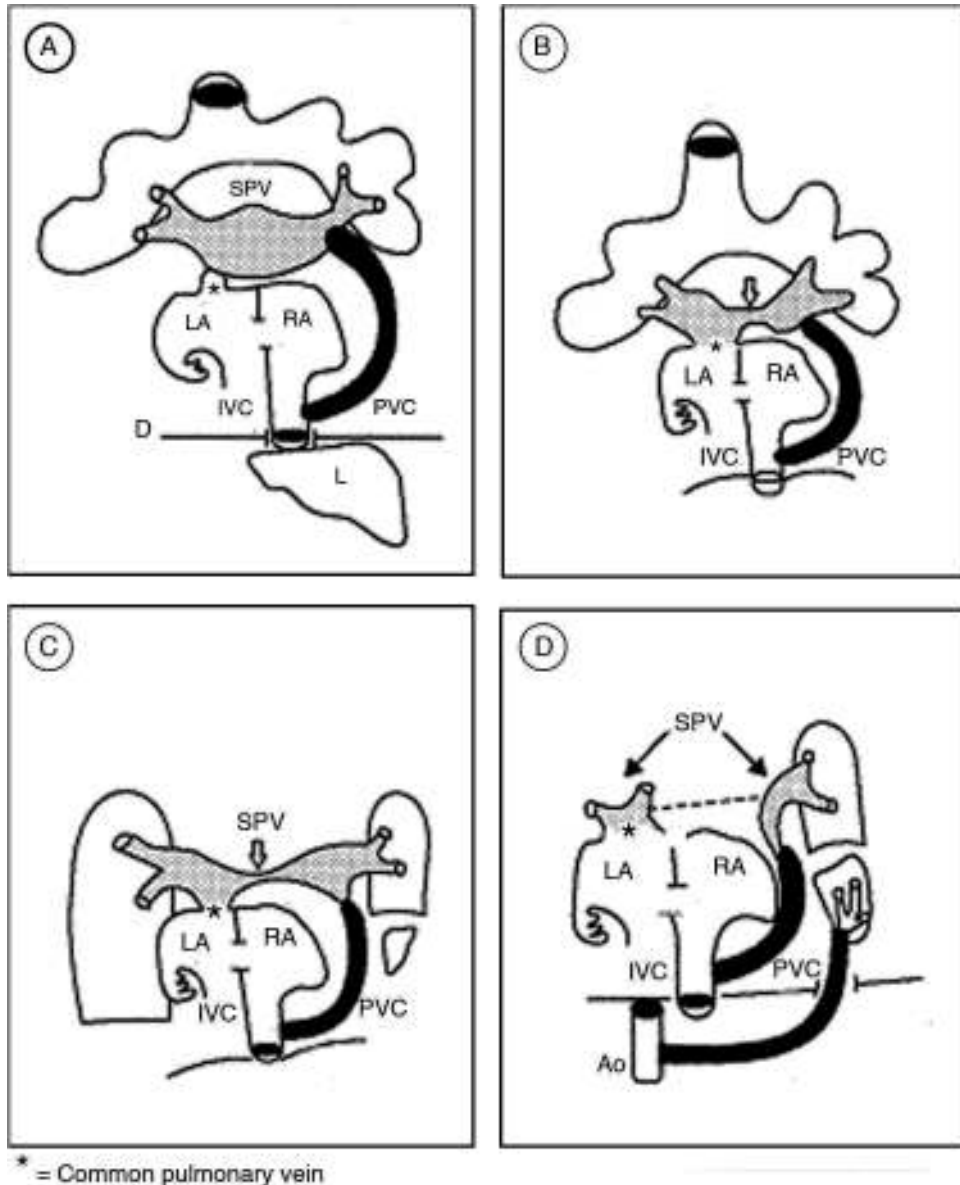


Figura 6 Esquemas que ilustran la hipótesis sobre la morfogénesis de la conexión venosa pulmonar del síndrome de la cimitarra. A) Muestra la persistencia del colector que une el seno de las venas pulmonares con la porción suprahepática de la vena cava inferior y el inicio de la conexión entre dicho seno y la aurícula izquierda. B y C) Muestran la separación del seno venoso pulmonar. D) El seno venoso pulmonar queda separado en 2 porciones, la izquierda se conecta a la aurícula izquierda y la derecha se continúa con el colector venoso pulmonar curvo. AD: aurícula derecha; AI: aurícula izquierda; Ao: aorta; CVP: colector venoso pulmonar; D: diafragma; H: hígado; SVP: seno de las venas pulmonares; VCI: vena cava inferior. fbibl

central del SVP determina una reducción en su calibre, y esta estrechez progresiva produce una separación ulterior del mismo; la parte derecha se integra al colector curvo y la izquierda conecta las venas del pulmón izquierdo con la aurícula izquierda (fig. 6).

En el desarrollo pulmonar operan 5 procesos morfogenéticos que conducen el desarrollo anatómico e histológico de este órgano. Estos procesos son: las interacciones inductoras epitelio-mesénquima, el crecimiento, la diferenciación celular, el movimiento y la apoptosis²³⁻²⁷. La primera es la responsable de la construcción y diferenciación del árbol bronquial y del establecimiento del epitelio respiratorio; cuando este proceso se altera origina la displasia y la hipoplasia del órgano, el secuestro pulmonar, las alteraciones vasculares intrapulmonares y la diferenciación del epitelio respiratorio es anormal^{28,29}.

Conclusiones

La hipótesis patogenética presentada en este trabajo explica suficientemente las conexiones venosas pulmonares que caracterizan a este síndrome. Estas representan la persistencia del patrón vascular que opera durante el horizonte XIV de Streeter (28-30 días de desarrollo), cuando la VPC de la aurícula izquierda se conecta con el SVP y, a la vez, continúa permeable el canal primitivo de la conexión venosa pulmonar primaria que desemboca en la porción suprahepática de la vena cava inferior.

Responsabilidades éticas

Protección de personas y animales. Los autores declaran que para esta investigación no se han realizado experimentos en seres humanos ni en animales.

Confidencialidad de los datos. Los autores declaran que en este artículo no aparecen datos de pacientes.

Derecho a la privacidad y consentimiento informado. Los autores declaran que en este artículo no aparecen datos de pacientes.

Financiación

No se recibió patrocinio de ningún tipo para llevar a cabo este artículo.

Conflicto de intereses

Los autores declaran no tener ningún conflicto de intereses.

Agradecimientos

Los autores agradecen el apoyo técnico y secretarial a la Sra. María del Rosario Soriano Velázquez.

Bibliografía

1. Neil CA, Ferencz C, Sabiston DC, et al. The familial occurrence of hypoplastic right lung with systemic arterial supply and venous drainage scimitar syndrome. *Johns Hopkins Medical J.* 1960;107:1-15.
2. Jue KL, Amplatz K, Adams P, et al. Anomalies of great vessels associated with lung hypoplasia. *Am J Dis Child.* 1966;11:35-44.
3. Gikonyo DK, Tandon R, Lucas RV, et al. Scimitar syndrome in neonates: Report of four cases and review of the literature. *Pediatr Cardiol.* 1986;6:193-7.
4. Heron CW, Pozniak AL, Hunter GJS, et al. Case report: Anomalous systemic venous drainage occurring in association with the hypogenetic lung syndrome. *Clin Radiol.* 1988;39:446-9.
5. Kieli B, Filler J, Stone S, et al. Syndrome of anomalous venous drainage of the right lung to the inferior vena cava. *Am J Cardiol.* 1967;20:102-16.
6. Folger GM. The scimitar syndrome. *Angiology.* 1976;27:373-407.
7. Mardini MK, Sakati NA, Nyhan WL. Anomalous left pulmonary venous drainage to the inferior vena cava and through the pericardiophrenic vein to the innominate vein: left-sided scimitar syndrome. *Am Heart J.* 1981;101:860-2.
8. Tumbarello R, Abbruzzese PA, Melini G, et al. A variant of the scimitar syndrome with stenosed drainage of the inferior vena cava. *Am Heart J.* 1991;121 2 Pt 1:616-8.
9. Geggel RL. Scimitar syndrome associated with partial anomalous pulmonary venous connection at the supracardiac, cardiac, and infracardiac levels. *Pediatr Cardiol.* 1993;14:234-7.
10. Morgan JR, Forker AD. Syndrome of hypoplasia of the right lung and dextroposition of the heart: "Scimitar sign" with normal pulmonary venous drainage. *Circulation.* 1971;43:27-30.
11. Neill CA. Development of the pulmonary veins; with referente to the embryology of anomalies of pumonary venous return. *Pediatrics.* 1956;18:880-7.
12. Dupuis C, Charaf LA, Brevière GM, et al. The "adult" form of the scimitar syndrome. *Am J Cardiol.* 1992;70:502-7.
13. Kuiper-Oosterwal CH, Moulart A. The scimitar syndrome in infancy and childhood. *Eur J Cardiol.* 1973;1:55-61.
14. Van Mierop LH, Gessner IH. Pathogenetic mechanisms in congenital heart cardiovascular malformations. *Prog Cardiovasc Dis.* 1972;15:67-85.
15. Saxen LK. Congenital defects. New York: Holt, Rinehart and Winston, Inc.; 1969. p. 85-97.
16. Van Praagh R, Corsini I. Cor triatriatum: Pathologic anatomy and a consideration of morphogenesis based on 13 postmortem cases and a study of normal development of the pulmonary vein and atrial septum in 83 normal embryos. *Am Heart J.* 1969;78:379-405.
17. Muñoz Castellanos L, García Cornejo M, Zawilski J, et al. Desembocadura anómala de las venas pulmonares. *Arch Inst Cardiol Mex.* 1968;38:897-918.
18. Muñoz Castellanos L, Kuri Nivón M, Sánchez Vargas CA, et al. Conexión anómala de venas pulmonares. Correlación anatoembriológica. *Arch Cardiol Mex.* 2008;78:247-54.
19. Tynan MJ, Becker AE, Macartney FJ, et al. Nomenclature and classification of congenital heart disease. *Br Heart J.* 1979;41:544-53.
20. Streeter GL. Developmental horizons in human embryos: Description of age group XII 21 to 29 somites. *Crontrib Embryol.* 1942;30:231-41.
21. Streeter GL. Developmental horizons in human embryos. Description of age group XIII, embryos about 4 or 5 millimeters long. *Contrib Embryol.* 1945;31:27-40.
22. Streeter GL. Developmental horizons in human embryos. Description of age group XV, XVI, XVII and XVIII, being the third issue of a survey of the Carnegie collection. *Contrib Embryol.* 1948;33:135-203.
23. Carlson BM. Embriología humana y biología del desarrollo. 3.ª ed. Madrid: Elsevier España; 2005. p. 374-9.
24. Wessells NK. Mammalian lung development: Interactions in formulation and morphogenesis of tracheal buds. *J Exp Zool.* 1970;175:455-66.

25. Sakiyama J, Yamagishi A, Kuroiwa A. Tbx4-Fgf10 system controls lung bud formation during chicken embryonic development. *Development*. 2003;130:1225–34.
26. Shannon JM, Nilsen LD, Gebb SA, et al. Mesenchyme specific epithelial differentiation in reciprocal recombination's of embryonic lung and trachea. *Dev Dyn*. 1998;212:482–94.
27. Gilbert SF. *Biología del desarrollo*. Buenos Aires: Médica Panamericana; 2005. p. 549–50.
28. Haworth SG. The pulmonary circulation. En: Anderson RH, et al., editors. *Paediatric cardiology*. 2nd ed. London: Churchill Livingstone; 1988. p. 57–93.
29. Tooley WH. Lung disease and lung development. En: Hodson WA, editor. *Development of the lung*. New York: Marcel Dekker, Inc.; 1997. p. 589–602.