



ARTÍCULO DE REVISIÓN

# De la tromboembolia pulmonar aguda a la hipertensión pulmonar tromboembólica crónica: implicaciones en la patobiología y fisiopatología



Miguel E. Beltrán-Gómez<sup>a,\*</sup>, Julio Sandoval-Zárata<sup>b</sup> y Tomás Pulido<sup>c</sup>

<sup>a</sup> Hospital Instituto de Seguridad y Servicios Sociales para los Trabajadores del Estado de Baja California, Tijuana, B.C., México

<sup>b</sup> Departamento de Investigación Clínica, Instituto Nacional de Cardiología Ignacio Chávez, México, D.F., México

<sup>c</sup> Departamento de Cardiopulmonar, Instituto Nacional de Cardiología Ignacio Chávez, México, D.F., México

Recibido el 25 de abril de 2016; aceptado el 10 de octubre de 2016

## PALABRAS CLAVE

Tromboembolia pulmonar aguda;  
Hipertensión pulmonar;  
Hipertensión pulmonar tromboembólica crónica;  
México

**Resumen** La hipertensión pulmonar tromboembólica crónica (HPTEC) es un subtipo de hipertensión pulmonar (HP) caracterizada por la obstrucción mecánica de las arterias pulmonares causada por una tromboembolia pulmonar. Sin tratamiento es una enfermedad progresiva y devastadora, y es el único subgrupo de HP potencialmente curable mediante la endarterectomía pulmonar. La magnitud, así como la recurrencia de la embolia pulmonar, son determinantes y contribuyen al desarrollo de la HPTEC aun cuando está asociada solo a algunos factores trombofílicos. Una hipótesis es que la enfermedad es consecuencia de la resolución incompleta y la organización del trombo, favorecido por fenómenos de inflamación, inmunitarios y/o genéticos que promueven el desarrollo de estenosis de tipo fibroso que culminan con el remodelado vascular oclusivo de vasos proximales y distales. Los mecanismos involucrados en la fallida resolución del trombo aún no están esclarecidos. Los pacientes con HPTEC con frecuencia exhiben HP severa que no puede ser explicada por el grado de obstrucción vascular demostrada en estudios por imagen. En tales casos la arteriopatía pulmonar y las lesiones trombóticas obstructivas, distales al nivel subsegmentario, pueden contribuir al incremento fuera de proporción de las resistencias vasculares pulmonares. Los procesos que llevan al desarrollo de la arteriopatía pulmonar y los cambios microvasculares que ocurren en la HPTEC explican el comportamiento progresivo de la HP y el deterioro clínico gradual con pobre pronóstico para los pacientes, así como también la falta de correlación entre la magnitud de la obstrucción vascular y la medición de parámetros hemodinámicos, aun en ausencia de tromboembolismo venoso recurrente. Esta revisión resume los aspectos más relevantes y actuales de la patobiología y fisiopatología de la HPTEC.

© 2016 Instituto Nacional de Cardiología Ignacio Chávez. Publicado por Masson Doyma México S.A. Este es un artículo Open Access bajo la licencia CC BY-NC-ND (<http://creativecommons.org/licenses/by-nc-nd/4.0/>).

\* Autor para correspondencia. Hospital Ángeles de Tijuana, Av. Paseo de los Héroes #10999-411, zona Río Tijuana, Baja California, México, C.P. 22010.

Correo electrónico: [drmiguelbeltran@prodigy.net.mx](mailto:drmiguelbeltran@prodigy.net.mx) (M.E. Beltrán-Gómez).

<http://dx.doi.org/10.1016/j.acmx.2016.10.003>

1405-9940/© 2016 Instituto Nacional de Cardiología Ignacio Chávez. Publicado por Masson Doyma México S.A. Este es un artículo Open Access bajo la licencia CC BY-NC-ND (<http://creativecommons.org/licenses/by-nc-nd/4.0/>).

**KEYWORDS**

Acute pulmonary embolism;  
Pulmonary hypertension;  
Chronic thromboembolic pulmonary hypertension;  
Mexico

**From acute pulmonary embolism to chronic thromboembolic pulmonary hypertension: Pathobiology and pathophysiology**

**Abstract** Chronic thromboembolic pulmonary hypertension (CTEPH) represents a unique subtype of pulmonary hypertension characterized by the presence of mechanical obstruction of the major pulmonary vessels caused by venous thromboembolism. CTEPH is a progressive and devastating disease if not treated, and is the only subset of PH potentially curable by a surgical procedure known as pulmonary endarterectomy. The clot burden and pulmonary embolism recurrence may contribute to the development of CTEPH however only few thrombophilic factors have been found to be associated. A current hypothesis is that CTEPH results from the incomplete resolution and organization of thrombus modified by inflammatory, immunologic and genetic mechanisms, leading to the development of fibrotic stenosis and adaptive vascular remodeling of resistance vessels. The causes of thrombus non-resolution have yet to be fully clarified. CTEPH patients often display severe PH that cannot be fully explained by the degree of pulmonary vascular obstruction apparent on imaging studies. In such cases, the small vessel disease and distal obstructive thrombotic lesions beyond the sub-segmental level may contribute for out of proportion elevated PVR. The processes implicated in the development of arteriopathy and micro-vascular changes might explain the progressive nature of PH and gradual clinical deterioration with poor prognosis, as well as lack of correlation between measurable hemodynamic parameters and vascular obstruction even in the absence of recurrent venous thromboembolism. This review summarizes the most relevant up-to-date aspects on pathobiology and pathophysiology of CTEPH.

© 2016 Instituto Nacional de Cardiología Ignacio Chávez. Published by Masson Doyma México S.A. This is an open access article under the CC BY-NC-ND license (<http://creativecommons.org/licenses/by-nc-nd/4.0/>).

**Introducción**

La hipertensión pulmonar tromboembólica crónica (HPTEC) es una variante distintiva de hipertensión pulmonar (HP) en cuanto a su etiología y respuesta al tratamiento<sup>1,2</sup>. Es causada por la obstrucción mecánica de las arterias pulmonares debido a una tromboembolia pulmonar aguda o de repetición, a menudo subdiagnosticada; su retraso en el diagnóstico tiene como consecuencia el desarrollo de enfermedad de vasos pequeños y HP progresiva. Es el único subgrupo (subgrupo 4) de la clasificación de HP potencialmente curable mediante un procedimiento quirúrgico denominado endarterectomía pulmonar (EAP), que consiste en la remoción de los trombos organizados y de la capa neointima que recubre las arterias pulmonares obstruidas. La EAP, realizada previa selección de los pacientes y en centros de experiencia, tiene baja mortalidad perioperatoria y proporciona mejoría clínica-hemodinámica significativa y en la sobrevida de los enfermos. Sin embargo, sin intervención el pronóstico es pobre y está en función de la severidad de los cambios hemodinámicos, con una sobrevida estimada a 5 años del 10% cuando la presión media de la arteria pulmonar es mayor a 50 mm Hg<sup>3-5</sup>.

La verdadera incidencia y prevalencia son desconocidas; no obstante, de acuerdo con un registro del Reino Unido, se estima una incidencia de  $\approx 5$  individuos por millón/habitantes/año<sup>5</sup>. Según algunos estudios prospectivos observacionales recientes la prevalencia posterior a un evento de tromboembolismo pulmonar agudo es del 0.4% al 9.1%<sup>6-10</sup>. El amplio rango de estimaciones se ha atribuido al diseño de los estudios, a la población de pacientes

analizada, a los métodos y criterios diagnósticos y a la falta de cateterismo derecho en muchos de los estudios.

De acuerdo con un registro prospectivo internacional, la edad promedio al momento del diagnóstico es de 63 años, y los casos en edad pediátrica son raros<sup>11</sup>. Afecta ambos sexos por igual, mientras que en el registro japonés hay preponderancia de las mujeres<sup>12</sup>. Por otra parte, el registro de trombo-endarterectomías realizadas en la Universidad de California, en San Diego, que incluyó 2,700 pacientes, reportó un promedio de edad de 52 años (rango 8-88) al momento de ser intervenidos<sup>13</sup> (tabla 1).

Puede ocurrir un largo período de meses o años entre el evento inicial de tromboembolia pulmonar que puede ser asintomático o silencioso, y la aparición de síntomas de HPTEC, descrito como período de «luna de miel». La sintomatología consiste en disnea progresiva de esfuerzo, fatiga, edema y hemoptisis, en tanto que el dolor de pecho y el síncope son poco frecuentes. Los signos de falla cardiaca derecha aparecen en fase tardía. Debido a los síntomas inespecíficos o a la ausencia de ellos al inicio, el índice de sospecha diagnóstica es bajo y no es infrecuente el retraso en su detección temprana; desafortunadamente, la mayoría de los pacientes (80%) son detectados en clase funcional avanzada III-IV (New York Heart Association). El tiempo promedio entre el inicio de los síntomas hasta el momento del diagnóstico es de 14 meses<sup>11,13</sup>.

El diagnóstico de HPTEC puede sustentarse solo si después de 3 meses de terapia anticoagulante eficaz la presión media de la arteria pulmonar es  $\geq 25$  mm Hg y la presión en cuña de la arteria pulmonar  $\leq 15$  mm Hg, coincidiendo con al menos un defecto segmentario de perfusión pulmonar

**Tabla 1** Principales características de pacientes incluidos en 3 registros de hipertensión pulmonar tromboembólica crónica

Parámetros	Registro europeo <sup>11</sup>	Registro EAP UCSD <sup>13</sup>	Registro japonés <sup>12</sup>
Pacientes (n)	679	2,700	519
Sexo, % hombres	50.1	49.7	28.1
Edad (años)	63	52	67
Clase funcional (NYHA), %			
I	0.7	1.5	5.2
II	17.8	9.7	41.9
III	68.6	80.3	47.7
IV	12.8	8.6	5.2
Historia TVP, %	56.1	49.2	50.4
Historia EP aguda, %	74.8	70.6	37.2
PAPm (mm Hg)	47	46	38
RVP (dinas.s/cm <sup>5</sup> )	709	814	621
Endarterectomía pulmonar,%	56.8	100	13.9
Filtro vena cava inferior, %	12.4	> 90	26.9

EAP: endarterectomía pulmonar; EP: embolia pulmonar; PAPm: presión arterial pulmonar media; RVP: resistencia vascular pulmonar; TVP: trombosis venosa profunda; UCSD: Universidad de California en San Diego.

demostrado mediante estudio de gammagrafía pulmonar V/Q, tomografía del tórax multicorte o angiografía pulmonar convencional<sup>1,14-17</sup>.

Las principales características de la HPTEC, a diferencia de la hipertensión arterial pulmonar (HAP), son distribución no homogénea de la perfusión en segmentos de la vasculatura pulmonar y su asociación con la enfermedad tromboembólica venosa (ETV). Según datos del registro prospectivo internacional antes mencionado, el 74.8% de los pacientes tuvo un tromboembolismo pulmonar (TEP) agudo previo y el 54.1% tenía historia de trombosis venosa profunda<sup>11</sup>. Cabe señalar que aun cuando se ha mencionado la ausencia del perfil de riesgo clásico para ETV aguda (por ejemplo deficiencia de proteína C y proteína S, deficiencia de antitrombina III, hiperhomocisteinemia, mutación G20210A de protrombina) en la HPTEC, existe evidencia de un estado protrombótico que está asociado con títulos elevados del anticoagulante lúpico y/o anticuerpos antifosfolípidos en el 10% al 20% de los pacientes, aumento del factor VIII y del factor de von Willebrand<sup>18,19</sup>. Por otra parte, los grupos sanguíneos tipo A, B y AB (grupo no «O») son significativamente más comunes en pacientes con HPTEC vs pacientes con HAP (88% vs 56%)<sup>20</sup>. Se ha señalado que los portadores del grupo no «O» tienen concentraciones más elevadas de factor von Willebrand y factor VIII, ambos considerados factores de riesgo para ETV<sup>21,22</sup> y HPTEC<sup>23</sup>. De acuerdo a un estudio que incluyó 305 pacientes seguidos de manera prospectiva, publicado por Pengo et al., el análisis multivariado señaló que la edad más joven (RR 1.79 por década, IC 95%: 1.23-2.56), embolia pulmonar previa (RR 19.0, IC 95%: 4.5-79.8) y su presentación idiopática o «no provocada» (RR 5.70, IC 95%: 1.41-22.97), así como defectos de perfusión extensos (RR 2.22, IC 95%: 1.49-3.31), estuvieron asociados con riesgo incrementado para HPTEC<sup>8</sup>.

Otros factores asociados con mayor incidencia y pobre pronóstico de la HPTEC son la enfermedad inflamatoria intestinal, esplenectomía y derivaciones ventrículo-atriales para el tratamiento de la hidrocefalia, o cables de marcapasos infectados<sup>24-26</sup>. En una base de datos retrospectiva

**Tabla 2** Razón de momios, ajustada por edad y sexo, para el riesgo de desarrollar hipertensión pulmonar tromboembólica crónica

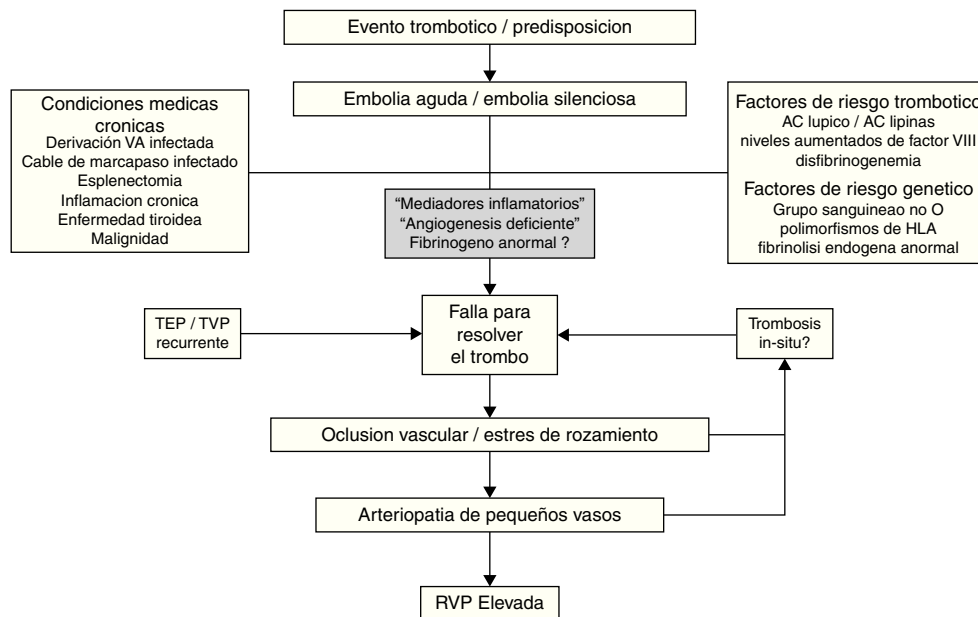
	RR (IC 95%)	Valor de p
Reemplazo de hormonas tiroideas	6.10 (2.73-15.05)	< 0.001
Cáncer	3.76 (1.47-10.43)	0.005
Antecedente de TEV	4.52 (2.35-9.12)	< 0.001
Reurrencia de TEV	14.49 (5.40-43.08)	< 0.001
AAF/ACL	4.20 (1.56-12.21)	0.004
Lupus eritematoso sistémico	0.11 (0.00-1.21)	0.076
Shunt VA, o marcapasos infectado	76.40 (7.67-10350.62)	< 0.001
Enfermedad inflamatoria intestinal	3.19 (0.74-16.03)	0.121
Esplenectomía	17.87 (1.56-2438.07)	0.017
EPOC	0.34 (0.02-8.48)	0.519

p ≤ 0.05 tiene significación estadística.

AAF/ACL: anticuerpo antifosfolípido/anticoagulante lúpico; EPOC: enfermedad pulmonar obstructiva crónica. TEV: tromboembolismo venoso; VA: ventrículo-auricular.

Fuente: Bonderman et al.<sup>20</sup>.

de 3 centros europeos de EAP se compararon los datos de 687 casos prevalentes de HPTEC con los encontrados en pacientes con HP precapilar no tromboembólica de dichos centros. Se informó de una asociación más frecuente con HPTEC en aquellos casos de derivaciones ventrículo-atriales y marcapasos infectados, esplenectomía, tromboembolismo venoso (TEV) previo, TEV recurrente, y anticoagulante lúpico/anticuerpos anti-fosfolípidos. Además, la terapia de sustitución hormonal tiroidea y el antecedente de cáncer surgieron como nuevos factores de riesgo para HPTEC (tabla 2). Los resultados de dicha base de datos corroboraron



**Figura 1** Patobiología de la hipertensión pulmonar tromboembólica crónica.  
Fuente: modificado de Marshall et al.<sup>71</sup>.

el conocimiento que se tiene sobre factores de riesgo para HPTEC e identificaron la terapia de sustitución tiroidea y el antecedente de cáncer como nuevas condiciones médicas asociadas. Se ha descrito que el tratamiento con levotiroxina aumenta las concentraciones del factor de von Willebrand y reduce el tiempo para la formación del trombo plaquetario *in vitro*, lo que explica posiblemente la trombogenicidad<sup>20</sup>.

Basado en esta información parece apropiado considerar a la HPTEC como la secuela de un tromboembolismo pulmonar clásico modificado, debido a la resolución incompleta y organización del trombo, y que quizás esté favorecido por fenómenos de inflamación, inmunitarios y/o genéticos, lo que promueve el desarrollo de obstrucciones fibrosas que culminan con el remodelado vascular de vasos proximales y distales<sup>27,28</sup>.

La HPTEC se puede describir como un padecimiento vascular pulmonar dual o compartimentado debido a la obstrucción de las arterias pulmonares centrales, con resolución incompleta de los trombos, combinado con enfermedad de vasos pequeños que afecta las arteriolas y los vasos precapilares < 100  $\mu$ m de diámetro. La incorporación del tromboémbolo a la pared vascular promueve la formación de tejido fibroso que sustituye a la íntima, ocasionando estenosis de grado variable, dando la apariencia angiográfica de «redes vasculares» y «bandas». En consecuencia, ello provoca redistribución del flujo hacia el territorio vascular no obstruido que lo expone a flujo y presión aumentada y, por ende, a incremento en fuerzas de fricción, que contribuye al desarrollo de arteriopatía pulmonar en pequeños vasos favorecido por la presencia potencial de mediadores de inflamación<sup>29-33</sup>. Lo anterior provoca incremento de las RVP con HP progresiva, y finalmente disfunción y falla del ventrículo derecho (fig. 1). Se desconoce si la magnitud de la arteriopatía pulmonar guarda relación con el tiempo que el paciente ha tenido HP antes del diagnóstico de HPTEC. Sin embargo, se ha reportado que la incidencia de enfermedad de vasos pequeños puede ser mayor en

presencia de condiciones médicas asociadas (por ejemplo esplenectomía, catéter venoso central permanente, estados inflamatorios crónicos de bajo grado) y es predictor de pobre sobrevida<sup>24</sup>.

La arteriopatía pulmonar consiste en la extensión distal de la muscularización de pequeñas arteriolas, fibroelastosis concéntrica de la lámina íntima, fibrosis excéntrica de la íntima, hipertrofia de la capa media y lesiones vasculares complejas aisladas. De acuerdo con una revisión de material de autopsia y patología quirúrgica de la Universidad de California, en San Diego, de 1990-1998, en 5/22 pacientes se identificaron lesiones vasculares complejas y la presencia de trombos recanalizados, sin aparente correlación entre sitios con o sin obstrucción proximal<sup>34</sup>.

Los cambios microvasculares han sido atribuidos a un estado de disfunción endotelial, caracterizado por acumulación anormal de dimetil arginina asimétrica (ADMA), inhibidor competitivo de la sintetasa del óxido nítrico. Se ha descrito además proliferación de células endoteliales y células de músculo liso, migración de fibroblastos y células de músculo liso e inhibición de la apoptosis de células de músculo liso vascular y de trombosis *in situ*. El remodelado vascular se caracteriza entonces por el engrosamiento de las 3 capas de la pared vascular con hipertrofia e hiperplasia del tipo celular predominante que la compone (por ejemplo células endoteliales, células de músculo liso y fibroblastos) y puede involucrar además el cúmulo de células progenitoras endoteliales<sup>35</sup>. La naturaleza progresiva de la HPTEC se puede explicar por estos cambios microvasculares e histopatológicos, aun sin la recurrencia de eventos tromboembólicos, que se asemejan a los mecanismos descritos en la HAP con la formación de lesiones vasculares complejas en ambas condiciones<sup>34</sup>.

Los estudios histopatológicos más recientes han confirmado estas observaciones destacando la presencia de hiperplasia concéntrica severa de la íntima en áreas vasculares «abiertas» (circulación no obstruida) y, por otra parte,

cambios vasculares leves y escasos vasos sanguíneos en áreas distales a una arteria pulmonar ocluida<sup>36</sup>.

El sistema endotelina (ET), como en otros modelos de hipertensión pulmonar severa, se encuentra activado, y puede contribuir a la vasoconstricción y al remodelado vascular. Existe aumento en la producción sistémica de ET y en la expresión del receptor ET<sub>B</sub> en células de músculo liso. También se ha descrito la sobreestimulación de los receptores de endotelina, distal a la obstrucción vascular en el modelo experimental animal<sup>37-40</sup>. Reesink et al. estudiaron la correlación entre la concentración de ET-1 y variables clínico-hemodinámicas pre y postendarterectomía. Las concentraciones de ET-1 estuvieron aumentadas en 35 pacientes con HPTEC comparado con controles sanos ( $1.62 \pm 0.21 \text{ pg/ml}^{-1}$  vs  $0.75 \pm 0.06 \text{ pg/ml}^{-1}$ ,  $p < 0.02$ ); además, encontraron correlación con la PAPm ( $r = 0.70$ ), índice cardíaco ( $r = -0.76$ ), RPT ( $r = 0.72$ ), saturación de oxígeno en sangre venosa mezclada ( $r = -0.87$ ) y prueba de caminata de 6 minutos ( $r = -0.59$ ;  $p < 0.005$ ). Tres meses después de la EAP la concentración de ET-1 había disminuido ( $p < 0.002$ ), sin embargo aquellos pacientes con concentración preoperatoria más elevada ( $> 1.77 \text{ pg/ml}$ ) tuvieron peor desenlace postoperatorio y mayor propensión a desarrollar HP persistente post-EAP<sup>40</sup>.

## Resolución del trombo en las venas periféricas

En sujetos sanos los trombos venosos son eliminados mediante complejos procesos de degradación y organización del trombo, incluyendo el remodelado adaptativo y la recanalización del vaso, comparable a lo que ocurre durante los procesos de cicatrización y formación de tejido de granulación. En la remoción del trombo desempeña un papel fundamental el reclutamiento de leucocitos y la angiogénesis. Al inicio los neutrófilos promueven fibrinólisis y colagenólisis dentro del trombo, seguido por la incorporación de los monocitos, que mediante la expresión de la proteína quimiotáctica de los monocitos tipo-1 (MCP-1), factores de crecimiento (VEGF, bFGF, TGF- $\alpha$  y  $\beta$ -1), proteasas (activador de plasminógeno tipo urocinasa) y metalo-proteinasas de matriz contribuyen a la reorganización del trombo<sup>41,42</sup>. Por otra parte, durante la angiogénesis normal los vasa vasorum y los vasos colaterales preexistentes se abren, y en la fase temprana de la disolución los trombos se contraen y retraen de la pared vascular formando verdaderos «canales vasculares» recubiertos de células, entre el trombo y la íntima de la vena<sup>43</sup>. La presencia en el trombo organizado del factor de crecimiento del endotelio vascular (VEGF) y factor de crecimiento de fibroblastos (FGF), ambos considerados reguladores positivos de la neovascularización, promueven la activación del endotelio, y se ha sugerido que el aumento de la expresión de estos factores de crecimiento puede tener algún papel en la eliminación y recanalización del trombo<sup>44-46</sup>.

## Resolución deficiente del trombo en la circulación pulmonar

Se ha descrito que la circulación pulmonar posee una extraordinaria capacidad fibrinolítica<sup>47,48</sup> y que la resolución de los tromboémbolos pulmonares en etapa aguda

ocurre generalmente en un lapso promedio de 6 meses<sup>49</sup>; sin embargo, en 0.1% al 3.8% de los casos los tromboémbolos se someten a procesos de organización transformándose en tejido fibroso adherente que ocasiona obstrucción permanente de la vasculatura pulmonar<sup>8</sup>. Intentar reproducir los mecanismos de trombosis y resolución del trombo de forma experimental en el modelo animal con embolizaciones repetidas ha resultado infructuoso, debido a que estos son eliminados rápidamente. No obstante, un modelo porcino desarrollado a partir de la ligadura de la arteria pulmonar izquierda y embolizaciones repetidas de histoacryl en el lóbulo inferior derecho, por un periodo de 5 semanas, logró reproducir los cambios vasculares de la HPTEC y parece ser promisorio<sup>50</sup>. Por otra parte, la ligadura de vena cava en el modelo murino para reproducir la trombosis venosa profunda, y mediante delección genética de la molécula de adhesión plaquetaria tipo-1 de células endoteliales, demostró el papel decisivo que ejerce la migración leucocitaria y angiogénesis en la resolución del trombo<sup>51</sup>. A pesar de la evidencia, el estudio de la trombosis y la resolución del trombo en el modelo experimental animal e *in vitro* tiene sus limitaciones.

## Inflamación

Se ha señalado que el factor etiológico más importante en la progresión de la tromboembolia pulmonar a la HPTEC es la magnitud del trombo inicial y el embolismo pulmonar recurrente, sin embargo los mecanismos involucrados en la persistencia y progresión del trombo-fibroso aún es materia de especulación. Existe un interés creciente en el estudio de la inflamación, e incluso de la infección en el desarrollo de la HPTEC. Se ha reportado que la presencia de inflamación puede alterar los mecanismos normales de desintegración del trombo (trombosis inflamatoria). Además, se ha demostrado que los marcadores inflamatorios, como la proteína C-reactiva, MCP-1, factor de necrosis tumoral- $\alpha$  y proteína-10 inducida por interferón- $\gamma$  (IP-10) están aumentados en el plasma y material quirúrgico de EAP en pacientes con HPTEC, y la MCP-1 mostró una correlación positiva con la resistencia vascular pulmonar<sup>52,53</sup>. Por otra parte, se ha observado una prevalencia incrementada de enfermedades inflamatorias crónicas<sup>19,20</sup>, así como la presencia del antígeno de estafilococo en pacientes con HPTEC con antecedente de derivación ventrículo-atrial e implante de marcapasos. Bonderman et al. han informado de la asociación de infección por estafilococo en trombos de pacientes con HPTEC<sup>27</sup>; además, señalaron que la infección estafilocócica retrasó la resolución del trombo y simultáneamente aumentó la expresión del factor de transformación del crecimiento- $\beta$  y del factor de crecimiento del tejido conectivo en un modelo murino<sup>27</sup>. En pacientes con HPTEC se ha descrito la presencia de abundantes células inflamatorias (por ejemplo CD45<sup>+</sup>) y células secretoras de colágeno en la pared vascular<sup>34,36,54</sup>. Zabini et al. informaron de que la IP-10, una citocina pro-inflamatoria, causa disfunción en células endoteliales de arterias pulmonares en humanos<sup>55</sup>. Estos mismos autores, más recientemente, utilizaron el método translacional y analizaron una muestra de tejido de EAP, suero de pacientes con HPTEC y HAP, además compararon las características clínico-hemodinámicas de los



pacientes con controles sanos y también realizaron ensayo *in vitro*. En sus hallazgos reportaron aumento de la IP-10 tanto en la concentración de la proteína y mRNA en tejido de EAP como en el suero de pacientes con HPTEC. Encontraron una correlación negativa significativa con el gasto cardiaco ( $r = -0.71$ ,  $p = 0.002$ ), índice cardiaco ( $r = -0.54$ ,  $p = 0.03$ ) y caminata de 6 minutos ( $r = -0.66$ ,  $p = 0.01$ ) en pacientes con HPTEC pero no con HAP idiopática. También señalaron que el remodelado de arterias pulmonares obstruidas podría ser mediado por la IP-10 al facilitar la migración de fibroblastos *in vitro*<sup>56</sup>. Se especula que la IP-10 local pueda atraer fibroblastos desde la adventicia, o quizá fibrocitos circulantes hacia el trombo, y al inducir acumulación de células secretoras de colágeno le confiere mayor rigidez y contribuye a su crecimiento<sup>56</sup>.

## Fibrinólisis anormal

Entre los mecanismos que contribuyen a la resolución incompleta del trombo se ha señalado también a la fibrinólisis anormal, expresada por un aumento significativo del inhibidor del activador del plasminógeno tipo-1 en las células endoteliales en contacto con la superficie del trombo y disminución del antígeno del activador del plasminógeno tisular (t-PA)<sup>57,58</sup>. La conversión del fibrinógeno por la trombina para formar fibrina es un paso importante en la conformación y estructura del coágulo. El aumento en su concentración es considerado un factor de riesgo para enfermedades vasculares trombóticas, aun cuando los mecanismos involucrados en su fisiopatología no han sido totalmente esclarecidos. Se ha descrito que las anomalías estructurales o funcionales del fibrinógeno pueden conferir resistencia del coágulo de fibrina a la fibrinólisis<sup>59</sup>. En 2006 Morris et al<sup>60</sup>. describieron una relativa resistencia de la fibrina a la lisis por la plasmina *in vitro*, aunque el efecto fue modesto y Miniati et al<sup>61</sup>., en 2010, corroboraron la disminución en la degradación de la fibrina en pacientes con HPTEC, HAP y también, aunque en menor grado, en pacientes con tromboembolia pulmonar sin HP comparado con sujetos sanos. En este contexto han sido reportadas variantes anormales del fibrinógeno<sup>62,63</sup> y cierta susceptibilidad genética, con incremento del polimorfismo del fibrinógeno  $\alpha_2$  Thr312Ala, lo que modifica la estructura de la fibrina del coágulo mediante aumento en las uniones de las cadenas alfa e incrementa la resistencia a la lisis. Morris et al., en 2009, informaron de la presencia de mutaciones del fibrinógeno (dis-fibrinogenemias) en 5 de 33 (15%) pacientes con HPTEC en quienes el análisis funcional demostró alteraciones en la estructura del polímero de fibrina y/o lisis<sup>62</sup>. Los autores señalan que las mutaciones en la molécula de fibrina pueden ocasionar fibras de fibrina delgada que producen coágulos transparentes más resistentes a la lisis, comparado con los coágulos opacos que poseen fibras más gruesas. Es interesante señalar que las variantes del fibrinógeno no fueron observadas en todos los pacientes, por lo tanto es probable que otras condiciones clínicas contribuyan en la progresión de la enfermedad. Además, ser portador de la mutación no fue suficiente para desarrollar HPTEC, sino que requirió la combinación de TEP aguda (por ejemplo cirugía ortopédica y factor de riesgo trombogénico genético) y resistencia a la fibrinólisis<sup>63-65</sup>.

Por otra parte, la presencia de miofibroblastos en el trombo organizado, consideradas células progenitoras mesenquimatosas pluripotenciales, ha sido descrita en tejidos endarterectomizados de pacientes con HPTEC; no obstante, se desconoce el papel que desempeñan en la reparación tisular de tipo fibroso<sup>66-68</sup>. Aun cuando se requiere de más estudios, estas observaciones apuntan a diversos aspectos fisiopatológicos que podrían contribuir a la falta de disolución del trombo en pacientes con HPTEC.

## Angiogénesis deficiente o defectuosa

Durante la fase de resolución temprana del trombo las alteraciones en la angiogénesis constituyen un mecanismo biológico importante en el proceso de remodelado vascular después del TEV<sup>69</sup>. Estudios en animales han informado de que la recanalización de la pared venosa puede ocurrir en las primeras 24 horas de la formación del coágulo. En el proceso de organización del trombo los reguladores positivos de angiogénesis (por ejemplo VEGF y bFGF), en presencia de un endotelio activado, penetran en el trombo y forman espacios recubiertos de células con apariencia de canales vasculares; sin embargo, el hallazgo de células secretoras de colágeno en el tejido endarterectomizado de pacientes con HPTEC sugiere que estas podrían contribuir a crear un microambiente dentro del trombo organizado opuesto al proceso angiogénico normal. La disminución en la expresión de genes que favorecen angiogénesis y la disfunción endotelial pueden, en conjunto, ocasionar falla en la recanalización y resolución del trombo<sup>45,66</sup>.

A pesar del papel relevante que desempeña la microcirculación en la HPTEC, nuestro conocimiento acerca de la histopatología puede considerarse aún rudimentario, y hasta fecha reciente limitado a la circulación precapilar pulmonar<sup>34,70-72</sup>. Dorfmueller et al<sup>73</sup>. describieron el análisis histológico de los pulmones de 16 pacientes con HPTEC que recibieron trasplante pulmonar y un caso resultado de autopsia, de ellos, 8 casos considerados inoperables y 9 casos con HP persistente después de la endarterectomía. El reporte describe anomalías en el lecho capilar similar a lo observado en la hemangiomas capilar pulmonar, así como de la circulación poscapilar con involucro de las venas pulmonares. Además de la presencia de *shunts* arteria bronquial-vena pulmonar descritos con anterioridad, el grado de remodelado y fibrosis venosa y de los cambios microvasculares de tipo hemangiomas fue de moderada intensidad, y de menor magnitud que lo observado en la enfermedad veno-oclusiva pulmonar. Aún se desconoce el significado clínico de este hallazgo y si existe la posibilidad de involución, como ha sido descrito con los vasos sistémicos bronquiales al eliminar la obstrucción luego de EAP exitosa<sup>74</sup>. Por otra parte, se especula con que los hallazgos microvasculares, en particular el remodelado venoso poscapilar y los *shunts* bronquio-venosos pulmonares, podrían contribuir al daño por reperusión y a la hemorragia pulmonar que se puede presentar postendarterectomía<sup>75-78</sup>.

Finalmente, los pacientes con HPTEC con frecuencia exhiben HP severa que no puede ser explicada por el grado de obstrucción vascular demostrado en estudios por imagen. En tales casos la enfermedad de vasos pequeños

y las lesiones trombóticas obstructivas, distales al nivel subsegmentario, contribuyen al incremento fuera de proporción de las RVP, y son considerados malos candidatos quirúrgicos. Los procesos que llevan al desarrollo de la arteriopatía pulmonar y los cambios microvasculares que ocurren en la HPTEC explican el comportamiento progresivo de la HP y el deterioro clínico gradual con pobre pronóstico para los pacientes, así como también la falta de correlación entre la magnitud de la obstrucción vascular y la medición de parámetros hemodinámicos, aun en ausencia de tromboembolismo pulmonar de repetición<sup>33,70</sup>. Una vez establecida la arteriopatía pulmonar, el paciente con HPTEC puede llegar a ser excluido de cirugía, aun en centros con experiencia en EAP o, por otra parte, persistir con HP luego de la endarterectomía pulmonar.

## Conclusiones

La HPTEC es una enfermedad compleja y distinta de otras formas de hipertensión pulmonar en cuanto a su etiología y respuesta al tratamiento. En su etiopatogenia se ha descrito el antecedente de TEP y la existencia de un estado protrombótico que lo diferencia de la HAP; no obstante, los procesos fisiopatológicos implicados en la resolución incompleta y organización del trombo aún no han sido completamente esclarecidos. Diversas condiciones médicas con un componente inflamatorio están asociadas a HPTEC y tienen un impacto negativo en el pronóstico. Aunado al desequilibrio entre coagulación y fibrinólisis y angiogénesis defectuosa con recanalización incompleta del trombo, se ha señalado a la inflamación asociada a la trombosis (trombosis inflamatoria) como un mecanismo fisiopatológico crucial en la HPTEC. El papel de la inflamación en la fisiopatología de la HAP se ha documentado extensamente en el modelo experimental y en la clínica, sin embargo en la HPTEC aún es impreciso. Otra alternativa fisiopatológica son las variantes anormales del fibrinógeno y su fragmentación anormal por activadores del plasminógeno, sin embargo las mutaciones no ocurren en todos los casos, y ser portador no es suficiente para desarrollar la enfermedad, por lo que se requiere de otros factores precipitantes.

Es evidente que a pesar de los avances logrados nuestro conocimiento de la fisiopatología de la HPTEC es limitado. La dificultad para crear un modelo experimental animal que permita reproducir la enfermedad ha sido factor determinante. Indudablemente se requiere mayor investigación para comprender mejor los mecanismos que ocurren durante el remodelado vascular obstructivo, y de manera muy importante desarrollar métodos para prevenir y predecir la enfermedad microvascular, que es el factor principal en la progresión de la HPTEC y del pronóstico después de la endarterectomía pulmonar.

## Financiación

No se recibió patrocinio de ningún tipo para llevar a cabo este artículo.

## Conflicto de intereses

Los autores no tienen ningún conflicto de intereses relacionado con este artículo.

## Bibliografía

1. Kim NH, Delcroix M, Jenkins DP, et al. Chronic thromboembolic pulmonary hypertension. *J Am Coll Cardiol*. 2013;62:D92–9.
2. Konstantinides S, Torbicki A, Agnelli G, et al. 2014 ESC guidelines on the diagnosis and management of acute pulmonary embolism. *Eur Heart J*. 2014;35:3033–69.
3. Riedel M, Stanek V, Widimsky J, et al. Long term follow-up of patients with pulmonary thromboembolism. Late prognosis and evolution of hemodynamic and respiratory data. *Chest*. 1982;81:151–8.
4. Lewczuk J, Piszko P, Jagas J, et al. Prognostic factors in medically treated patients with chronic pulmonary embolism. *Chest*. 2001;119:818–23.
5. Condliffe R, Kiely DG, Gibbs SR, et al. Improved outcomes in medically and surgically treated chronic thromboembolic pulmonary hypertension. *Am J Respir Crit Care Med*. 2008;177:1122–7.
6. Fedulo PF, Auger WR, Kerr KM, et al. Chronic thromboembolic pulmonary hypertension. *N Engl J Med*. 2001;345:1465–72.
7. Lang IM. Chronic thromboembolic pulmonary hypertension: Not so rare after all. *N Engl J Med*. 2004;350:2236–8.
8. Pengo V, Lensing AW, Prins MH, et al. Incidence of chronic thromboembolic pulmonary hypertension after pulmonary embolism. *N Engl J Med*. 2004;350:2257–64.
9. Becattini C, Agnelli G, Pesavento R, et al. Incidence of chronic thromboembolic pulmonary hypertension after a first episode of pulmonary embolism. *Chest*. 2006;130:172–5.
10. Martí D, Gómez V, Escobar C, et al. Incidencia de hipertensión pulmonar tromboembólica crónica sintomática y asintomática. *Arch Bronconeumol*. 2010;46:628–33.
11. Pepke-Zaba J, Delcroix M, Lang I, et al. Chronic thromboembolic pulmonary hypertension (CTEPH): Results from an international prospective registry. *Circulation*. 2011;124:1973–81.
12. Tanabe N, Sugiura T, Tatsumi K. Recent progress in the diagnosis and management of chronic thromboembolic pulmonary hypertension. *Respir Investig*. 2013;51:134–46.
13. Madani MM, Auger WR, Pretorius V, et al. Pulmonary endarterectomy: Recent changes in a single institution's experience of more than 2,700 patients. *Ann Thorac Surg*. 2012;94:97–103.
14. Jenkins D, Mayer E, Screation N, et al. State-of-the-art chronic thromboembolic pulmonary hypertension diagnosis and management. *Eur Respir Rev*. 2012;21:32–9.
15. Tunariu N, Gibbs SJ, Win Z, et al. Ventilation-perfusion scintigraphy is more sensitive than multidetector CTPA in detecting chronic thromboembolic pulmonary disease as a treatable cause of pulmonary hypertension. *J Nucl Med*. 2007;48:680–4.
16. Skoro-Sajer N, Becherer A, Klepetko W, et al. Longitudinal analysis of perfusion lung scintigrams of patients with unoperated chronic thromboembolic pulmonary hypertension. *Thromb Haemost*. 2004;92:201–7.
17. Hoey ET, Mirsadraee S, Pepke-Zaba J, et al. Dual-energy CT angiography for assessment of regional pulmonary perfusion in patients with chronic thromboembolic pulmonary hypertension: Initial experience. *Am J Roentgenol*. 2011;196:524–32.
18. Bonderman D, Turecek PL, Jakowitsch J, et al. High prevalence of elevated clotting factor VIII in chronic thromboembolic pulmonary hypertension. *Thromb Haemost*. 2003;90:372–6.
19. Wolf M, Boyer-Neumann C, Parent F. Thrombotic risk factors in pulmonary hypertension. *Eur Respir J*. 2000;15:395–9.

20. Bonderman D, Wilkens H, Wakounig S, et al. Risk factors for chronic thromboembolic pulmonary hypertension. *Eur Respir J*. 2009;33:325–31.
21. Wu O, Bayoumi N, Vickers MA, et al. ABO (H) blood groups and vascular disease: a systematic review and meta-analysis. *J Thromb Haemost*. 2008;6:62–9.
22. O'Donnell J, Boulton FE, Manning RA, et al. Amount of H antigen expressed on circulating von Willebrand factor is modified by ABO blood group genotype and is a major determinant of plasma von Willebrand factor antigen levels. *Arterioscler Thromb Vasc Biol*. 2002;22:335–41.
23. Koster T, Blann AD, Briet E, et al. Role of clotting factor VIII in effect of von Willebrand factor on occurrence of deep-vein thrombosis. *Lancet*. 1995;345:152–5.
24. Bonderman D, Skoro-Sajer N, Jakowitsch J, et al. Predictors of outcome in chronic thromboembolic pulmonary hypertension. *Circulation*. 2007;115:2153–8.
25. Jais X, loos V, Jardim C, et al. Splenectomy and chronic thromboembolic pulmonary hypertension. *Thorax*. 2005;60:1031–4.
26. Bonderman D, Jakowitsch J, Adlbretsch C, et al. Medical conditions increasing the risk of chronic thromboembolic pulmonary hypertension. *Thromb Haemost*. 2005;93:512–6.
27. Bonderman D, Jakowitsch J, Redwan B, et al. Role for Staphylococci in misguided thrombus resolution of chronic thromboembolic pulmonary hypertension. *Arterioscler Thromb Vasc Biol*. 2008;28:678–84.
28. Lang I, Pesavento R, Bonderman D, et al. Risk factors and basic mechanisms of chronic thromboembolic pulmonary hypertension: A current understanding. *Eur Respir J*. 2013;41:462–8.
29. McCabe C, White PA, Hoole SP, et al. Right ventricular dysfunction in chronic thromboembolic obstruction of the pulmonary artery: A pressure-volume study using the conductance catheter. *J Appl Physiol*. 2014;116:355–63.
30. MacKensy Ross Robert V, Toshner MR, Soon E, et al. Decreased time constant of the pulmonary circulation in chronic thromboembolic pulmonary hypertension. *Am J Physiol Heart Circ Physiol*. 2013;305:H259–64.
31. Moser KM, Braunwald NS. Successful surgical intervention in severe chronic thromboembolic pulmonary hypertension. *Chest*. 1973;64:29–35.
32. Moser KM, Bloor CM. Pulmonary vascular lesions occurring in patients with chronic major vessel thromboembolic pulmonary hypertension. *Chest*. 1993;103:685–92.
33. Hoepfer M, Mayer E, Simonneau G, et al. Chronic thromboembolic pulmonary hypertension. *Circulation*. 2006;113:2011–20.
34. Yi Es Kim H, Ahn H, Strother J, et al. Distribution of obstructive intimal lesions and their cellular phenotypes in chronic pulmonary hypertension: A morphometric and immunohistochemical study. *Am J Respir Crit Care Med*. 2000;162:1577–86.
35. Yao W, Firth AL, Sacks RS, et al. Identification of putative endothelial progenitor cells (CD34+CD133+Flk-1+) in endarterectomized tissue of patients with chronic thromboembolic pulmonary hypertension. *Am J Physiol Lung Cell Mol Physiol*. 2009;296:L870–8.
36. Dartevelle P, Fadel E, Mussot S, et al. Chronic thromboembolic pulmonary hypertension. *Eur Respir J*. 2004;23:637–48.
37. Bauer M, Wilkens H, Langer F, et al. Selective upregulation of endothelin B receptor gene expression in severe pulmonary hypertension. *Circulation*. 2002;105:1034–6.
38. Kim H, Yung GL, Marsh JJ, et al. Pulmonary vascular remodeling distal to pulmonary artery ligation is accompanied by upregulation of endothelin receptors and nitric oxide synthase. *Exp Lung Res*. 2000;26:287–301.
39. Kim H, Yung GL, Marsh JJ, et al. Endothelin mediates pulmonary vascular remodeling in a canine model of chronic embolic pulmonary hypertension. *Eur Respir J*. 2000;15:640–8.
40. Reesink HJ, Meijer RC, Lutter R, et al. Hemodynamic and clinical correlates of endothelin-1 in chronic thromboembolic pulmonary hypertension. *Circ J*. 2006;70:1058–63.
41. Waltham M, Burnand KG, Collins M, et al. Vascular endothelial growth factor enhances venous thrombus recanalisation and organisation. *Thromb Haemost*. 2003;89:169–76.
42. Wakefield TW, Myers DD, Henke PK. Mechanisms of venous thrombosis and resolution. *Arterioscler Thromb Vasc Biol*. 2008;28:387–91.
43. Modarai B, Burnand KG, Humphries J, et al. The role of neovascularisation in the resolution of venous thrombus. *Thromb Haemost*. 2005;93:801–9.
44. Distler JH, Hirth A, Kurowska-Stolarska M, et al. Angiogenic and angiostatic factors in the molecular control of angiogenesis. *Q J Nucl Med*. 2003;47:149–61.
45. Waltham M, Burnand KG, Collins M, et al. Vascular endothelial growth factor and basic fibroblast growth factor are found in resolving venous thrombi. *J Vasc Surg*. 2000;32:988–96.
46. Waltham M, Burnand K, Fenske C, et al. Vascular endothelial growth factor naked DNA gene transfer enhances thrombus recanalization and resolution. *J Vasc Surg*. 2005;42:1183–9.
47. Todd AS. Endothelium and fibrinolysis. *Atherosclerosis*. 1972;15:137–40.
48. Rosenhek R, Korschneck I, Gharehbaghi-Schnell E, et al. Fibrinolytic balance of the arterial wall: pulmonary artery displays increased fibrinolytic potential compared with aorta. *Lab Invest*. 2003;83:871–6.
49. Menéndez R, Nauffal D, Cremades MJ. Prognostic factors in restoration of pulmonary flow after submassive pulmonary embolism: A multiple regression analysis. *Eur Respir J*. 1998;11:560–4.
50. Mercier O, Tivane A, Raoux F, et al. A reliable piglet model of chronic thrombo-embolic pulmonary hypertension. *Am J Respir Crit Care Med*. 2011;183:A2415.
51. Kellermair J, Redwan B, Alias S, et al. Platelet endothelial cell adhesion molecule 1 deficiency misguides venous thrombus resolution. *Blood*. 2013;122:3376–84.
52. Quarck R, Nawrot T, Meyns B, et al. C-reactive protein: A new predictor of adverse outcome in pulmonary arterial hypertension. *J Am Coll Cardiol*. 2009;53:1211–28.
53. Kimura H, Okada O, Tanabe N, et al. Plasma monocyte chemoattractant protein-1 and pulmonary vascular resistance in chronic thromboembolic pulmonary hypertension. *Am J Respir Crit Care Med*. 2001;164:319–24.
54. Langer F, Schramm R, Bauer M, et al. Cytokine response to pulmonary thromboendarterectomy. *Chest*. 2004;126:135–41.
55. Zabini D, Nagaraj C, Stacher E, et al. Angiostatic factors in the pulmonary endarterectomy material from chronic thromboembolic pulmonary hypertension patients cause endothelial dysfunction. *PLoS One*. 2012;7:e47793.
56. Zabini D, Heinemann A, Foris V, et al. Comprehensive analysis of inflammatory markers in chronic thromboembolic pulmonary hypertension patients. *Eur Respir J*. 2014;44:951–62.
57. Lang IM, Marsh JJ, Olman MA, et al. Expression of type-1 plasminogen activator inhibitor in chronic thromboembolic pulmonary hypertension. *Circulation*. 1994;89:2715–21.
58. Lang IM, Marsh JJ, Olman MA, et al. Parallel analysis of tissue-type plasminogen activator and type 1 plasminogen activator inhibitor in plasma and endothelial cells derived from patients with chronic pulmonary thromboemboli. *Circulation*. 1994;90:706–12.
59. Standeven KF, Grant PJ, Carter AM, et al. Functional analysis of the fibrinogen A alpha Thr312Ala polymorphism: Effects on fibrin structure and function. *Circulation*. 2003;107:2326–30.
60. Morris TA, Marsh JJ, Chiles PG, et al. Fibrin derived from patients with chronic thromboembolic pulmonary hypertension is resistant to lysis. *Am J Respir Crit Care Med*. 2006;173:1270–5.



61. Miniati M, Fiorillo C, Becatti M, et al. Fibrin resistance to lysis in patients with pulmonary hypertension other than thromboembolic. *Am J Respir Crit Care Med*. 2010;181:992–6.
62. Morris TA, Marsh JJ, Chiles PG, et al. High prevalence of dysfibrinogenemia among patients with chronic thromboembolic pulmonary hypertension. *Blood*. 2009;114:1929–36.
63. Suntharalingam J, Goldsmith K, van Marion V, et al. Fibrinogen A $\alpha$  Thr312Ala polymorphism is associated with chronic thromboembolic pulmonary hypertension. *Eur Respir J*. 2008;31:736–41.
64. Li JF, Lin Y, Yang YH, et al. Fibrinogen A $\alpha$  Thr312Ala polymorphism specifically contributes to chronic thromboembolic pulmonary hypertension by increasing fibrin resistance. *PLoS One*. 2013;8:e69635.
65. Marsh JJ, Chiles PG, Liang N, et al. Chronic thromboembolic pulmonary hypertension-associated dysfibrinogenemias exhibit disorganized fibrin structure. *Thromb Res*. 2013;132:729–34.
66. Firth AL, Yao W, Ogawa A, et al. Multipotent mesenchymal progenitor cells are present in endarterectomized tissues from patients with chronic thromboembolic pulmonary hypertension. *Am Physiol J Cell Physiol*. 2010;298:C1217–25.
67. Maruoka M, Sakao S, Kantake M, et al. Characterization of myofibroblasts in chronic thromboembolic pulmonary hypertension. *Int J Cardiol*. 2011;159:119–27.
68. Sakao S, Hao H, Tanabe N, et al. Endothelial-like cells in chronic thromboembolic pulmonary hypertension: Crosstalk with myofibroblast-like cells. *Respir Res*. 2011;12:109.
69. Alias S, Redwan B, Panzenböck A, et al. Defective angiogenesis delays thrombus resolution: A potential pathogenetic mechanism underlying chronic thromboembolic pulmonary hypertension. *Arterioscler Thromb Vasc Biol*. 2014;34:810–9.
70. Galie N, Kim NH. Pulmonary microvascular disease in chronic thromboembolic pulmonary hypertension. *Pro Am Thorac Soc*. 2006;3:571–6.
71. Marshall PS, Kerr KM, Auger WR. Chronic thromboembolic pulmonary hypertension. *Clin Chest Med*. 2013;34:779–97.
72. Tuder RM, Archer SL, Dorfmueller P, et al. Relevant issues in the pathology and pathobiology of pulmonary hypertension. *J Am Coll Cardiol*. 2013;62:D4–12.
73. Dorfmueller P, Gunther S, Ghigna MR, et al. Microvascular disease in chronic thromboembolic pulmonary hypertension: A role for pulmonary veins and systemic vasculature. *Eur Respir J*. 2014;44:1275–88.
74. Fadel E, Wijtenburg E, Michel R, et al. Regression of the systemic vasculature to the lung after removal of pulmonary artery obstruction. *Am J Respir Crit Care Med*. 2006;173:345–9.
75. Levinson RM, Shure D, Moser KM. Reperfusion pulmonary edema after pulmonary artery thromboendarterectomy. *Am Rev Respir Dis*. 1986;134:1241–5.
76. Kerr KM, Auger WR, Marsh JJ, et al. The use of cylexins (CY-1503) in prevention of reperfusion lung injury in patients undergoing pulmonary endarterectomy. *Am J Respir Crit Care Med*. 2000;162:14–20.
77. Manecke GR, Kotzur A, Atkins G, et al. Massive hemorrhage after pulmonary endarterectomy. *Anesth Analg*. 2004;99:672–5.
78. Kerr KM, Auger SR, Marsh JJ, et al. Efficacy of methylprednisolone in preventing lung injury following pulmonary thromboendarterectomy. *Chest*. 2012;141:27–35.