

El tratamiento inmunosupresor, particularmente con corticosteroides, es la base del tratamiento del LES para controlar su actividad, pero a pesar que estos fármacos facilitan la disminución gradual de las lesiones, disminuyendo la inflamación, también promueven la fibrosis y cicatrización resultando en un daño valvular adicional. Cuando un paciente posee ELS en estadio activo se recomienda corticosteroides (prednisona 1 mg/kg/día)<sup>6</sup>. El tratamiento quirúrgico de la enfermedad valvular por LES tiene las mismas indicaciones que el tratamiento de las valvulopatías por otras causas<sup>1</sup>. Hay controversias entre el uso de reparación o reemplazo valvular. El reemplazo valvular tiene tasas más bajas de recurrencia de la enfermedad, comparada con la reparación valvular, y puede ser preferida en los casos más severos y sintomáticos<sup>8</sup>. La anticoagulación crónica está indicada como prevención secundaria en pacientes con enfermedad valvular con anticuerpos antifosfolípidos que ya han presentado un evento embólico<sup>1</sup>. En la paciente, a pesar de que una de las lesiones midió más de 10 mm, se decidió realizar un tratamiento conservador inicialmente, en el que se reinició la terapia para LES, anticoagulación con warfarina y posteriormente revaloración con ecocardiograma transtorácico para evaluar la evolución del tamaño de las vegetaciones y la función de la válvula.

Los diagnósticos diferenciales de la ELS comprenden la enfermedad valvular reumática, la endocarditis infecciosa y la endocarditis trombotica no bacteriana (marántica). En la endocarditis marántica las vegetaciones usualmente se hallan adheridas a la línea de cierre de la válvula.

## Bibliografía

1. Saldarriaga C, Múnera AG, Duque M. Endocarditis de Libman-Sacks. *Rev Colomb Cardiol.* 2015;22:144-8.
2. Shroff H, Benenstein R, Freedberg R, et al. Mitral valve Libman-Sacks endocarditis visualized by real time three-dimensional transesophageal echocardiography. *Echocardiography.* 2012;29:E100-1.
3. Roldan CA, Tolstrup K, Macias L, et al. Libman-Sacks Endocarditis: detection, characterization, and clinical correlates by three-dimensional transesophageal echocardiography. *J Am Soc Echocardiogr.* 2015;28:770-9.
4. Marques RA, Gonçalves-Freitas CS, Ceccon R, et al. Libman-Sacks endocarditis, antiphospholipid antibodies and arterial thrombosis in systemic lupus erythematosus: Case report. *Bras J Rheumatol.* 2010;50:716-22.
5. Moyssakis I, Tektonidou MG, Vasiliou VA, et al. Libman-Sacks endocarditis in systemic lupus erythematosus: Prevalence, associations, and evolution. *Am J Med.* 2007;120:636-42.
6. Ferreira E, Bettencourt PM, Moura LM. Valvular lesions in patients with systemic lupus erythematosus and antiphospholipid syndrome: An old disease but a persistent challenge. *Rev Port Cardiol.* 2012;31:295-9.
7. Salvador MTE, Navarra SV. Infective versus Libman Sacks endocarditis in systemic lupus erythematosus. *Rheumatol Curr Res.* 2013;516:001-3.
8. Akhlaq A, Ali TA, Fatimi SH. Mitral valve replacement in systemic lupus erythematosus associated Libman-Sacks endocarditis. *J Saudi Heart Assoc.* 2016;28:124-6.

Carlos Eduardo Vergara-Uzcategui\* y José Hipólito Donís

*Servicio de Cardiología, Instituto de Investigaciones Cardiovasculares, Hospital Universitario de Los Andes, Universidad de Los Andes, Mérida, Venezuela*

\*Autor para correspondencia. Avenida 16 de Septiembre, Hospital Universitario de Los Andes. Nivel Emergencia. Mérida, Venezuela. Código postal 05101. *Correo electrónico:* carting1@gmail.com (C.E. Vergara-Uzcategui).

<http://dx.doi.org/10.1016/j.acmx.2017.04.001>  
1405-9940/

© 2017 Instituto Nacional de Cardiología Ignacio Chávez. Publicado por Masson Doyma México S.A. Este es un artículo Open Access bajo la licencia CC BY-NC-ND (<http://creativecommons.org/licenses/by-nc-nd/4.0/>).

## ¿Cuándo una afectación valvular cardíaca puede orientar al diagnóstico de un tumor maligno?



### When a cardiac valvular affectation can guide to the diagnosis of a malignant tumor?

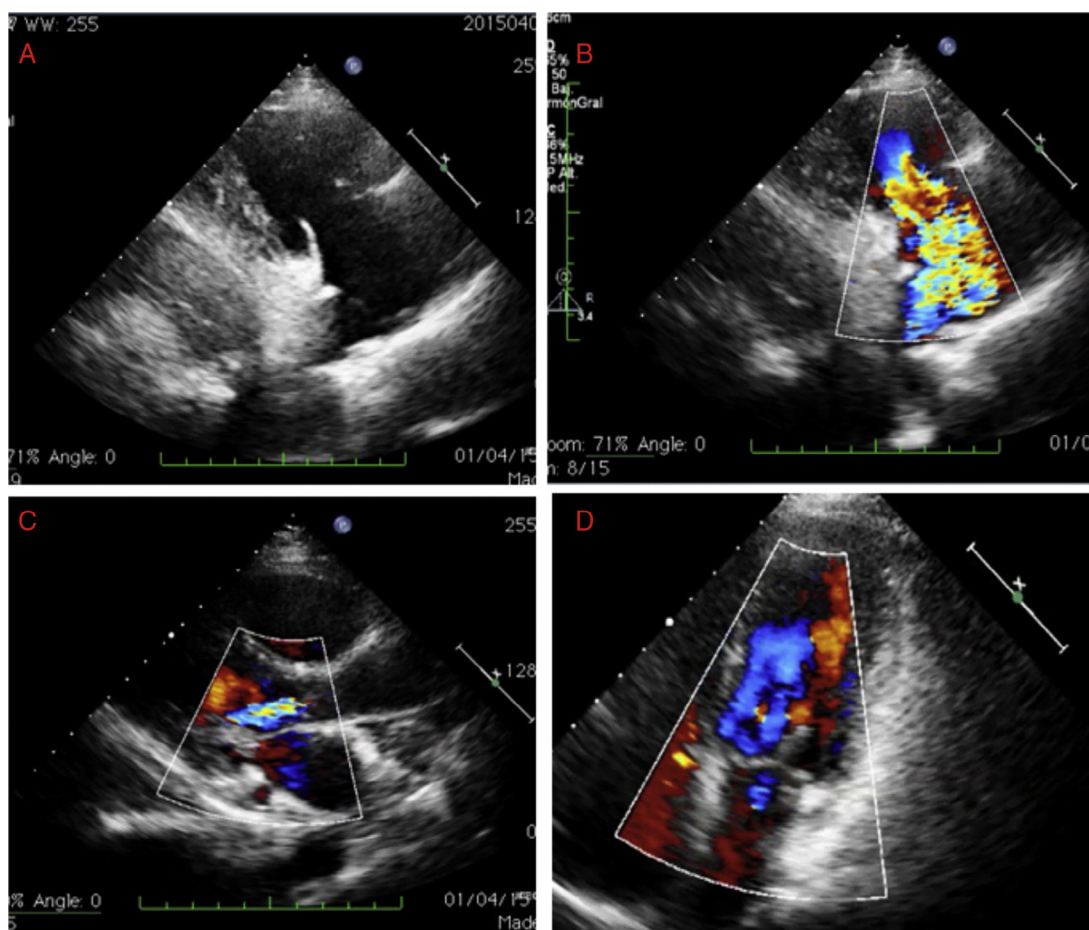
#### Introducción

El síndrome carcinoide (SC) se genera por un exceso de secreción hormonal (habitualmente serotonina), manifestándose fundamentalmente como rubefacción cutánea, diarrea, broncoespasmo y cardiopatía valvular. El SC es una causa rara de enfermedad valvular adquirida. Sin embargo, más de la mitad de los pacientes que padecen de este síndrome tienen daño cardíaco, afectando generalmente a varias válvulas cardíacas.

A continuación, presentamos un caso de enfermedad polivalvular que condujo al diagnóstico de SC.

#### Caso clínico

Se trata de una mujer de 48 años sin hábitos tóxicos y con antecedentes personales de hipertensión arterial, hipotiroidismo, trastorno ansioso-depresivo y diarrea crónica con colonoscopia realizada en el mes previo sin hallazgos reseñables. La paciente consultó en nuestra institución por disnea de esfuerzo progresiva, hiporexia y pérdida de peso de 15 kg. En la exploración física destacaban telangiectasias malares, signos de congestión derecha y soplo sistólico II/VI. Se realizó un ecocardiograma transtorácico donde se observó dilatación del ventrículo derecho, aurícula izquierda dilatada de forma moderada y datos de afectación inflamatoria en las válvulas cardíacas: a) tricúspide engrosada sin calcificación e inmóvil en posición de apertura, generando una insuficiencia tricúspide masiva (figs. 1 A y B);



**Figura 1** Ecocardiograma transtorácico. **Figura 1A:** en el plano paraesternal longitudinal de entrada cavidades derechas, se observa una válvula tricúspide con valvas engrosadas y rígidas que no coaptan. **Figura 1B:** en el estudio Doppler color se observa una insuficiencia tricúspide severa. **Figura 1C:** válvula aórtica engrosada y apertura en cúpula con estenosis moderada e insuficiencia ligera. **Figura 1D:** válvula mitral engrosada y también con apertura en cúpula e insuficiencia ligera.

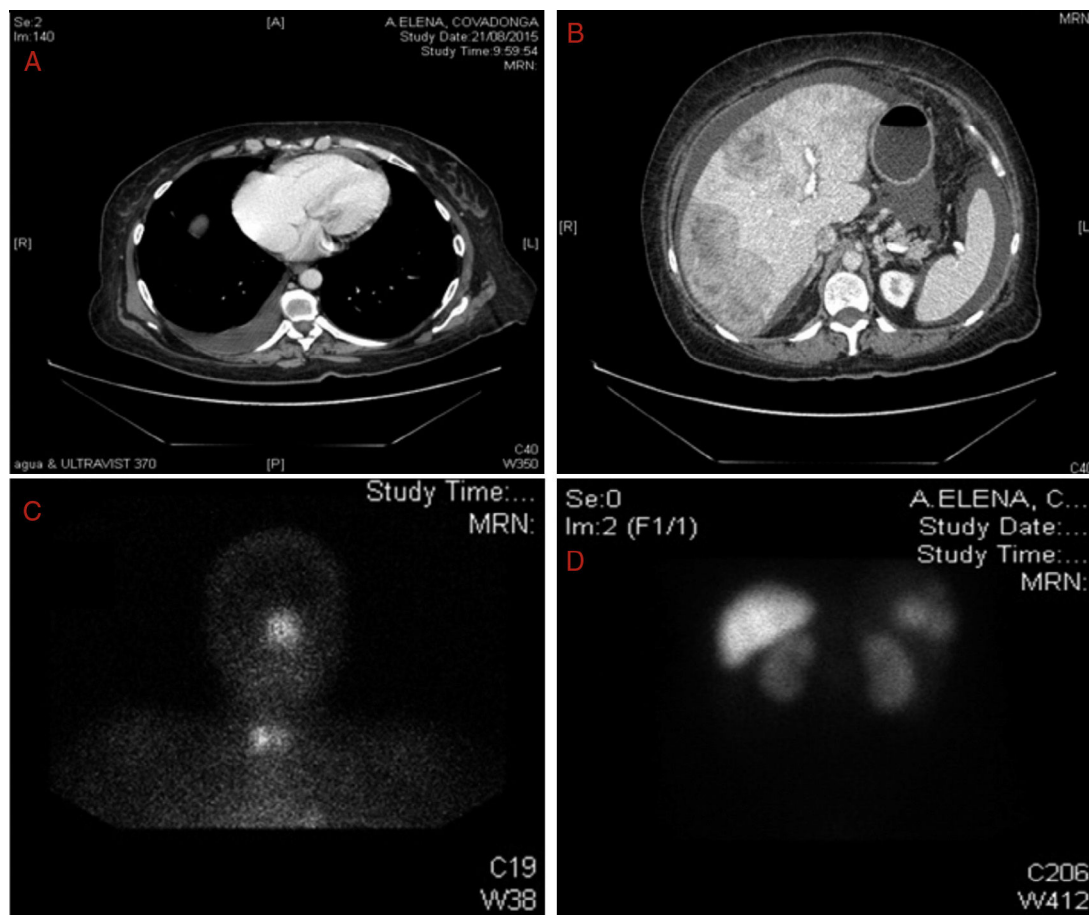
b) mitral engrosada con apertura en cúpula y estenosis moderada e insuficiencia ligera (**fig. 1C**); c) válvula aórtica engrosada con apertura en cúpula e insuficiencia ligera (**fig. 1D**).

Dada la afectación polivalvular y el cuadro serotoninérgico, se sospecha SC, por lo que se realiza tomografía axial computarizada en la que se detectan imágenes compatibles con metástasis hepáticas múltiples, la mayor de  $6.7 \times 5$  cm (**fig. 2B**) con ascitis. Se realiza octreoscan (**figs. 2C yD**), donde destacan focos hipercaptantes patológicos asociados a lesiones con sobreexpresión de receptores de somatostatina en hígado (**fig. 2D**), adenopatías hiliares pulmonares, derrame pleural derecho y lóbulo tiroideo derecho. En el perfil analítico correspondiente destacaba leucocitos: 12,590/ul (neutrófilos: 9.72%, linfocitos: 1.94%). Velocidad de sedimentación globular 7 mm/h (0), GGT 148/ul (7-32), fosfatasa alcalina 130/ul (35-104), lactato deshidrogenasa 364/ul (135-214), serotonina 888 ng/ml (40-200), gastrina 591 (0-100), metanefrinas en plasma y orina normales. 5-hidroxiindolacético 1895 mmol en orina de 24 h (0-50). Marcadores tumorales: antígeno CA-125 1177.8/ul

(< 35); B-2 microglobulina 3.84/ul (0.8-2.3), cromogranina A 586 ng/ml (0-100).

Bajo guía ecográfica se realiza biopsia hepática que confirma la sospecha diagnóstica con el siguiente resultado: metástasis de tumor neuroendocrino grado 1; índice proliferativo (Ki-67): 1.6%; IHQ: positividad para sinaptofisina, CD56 y cromogranina.

Se remite a la paciente al Servicio de Oncología para inicio de tratamiento con octeótrido cada 28 días. Debido a la mala adherencia de la paciente y al pobre apoyo familiar, no siguió las visitas estipuladas. A los 6 meses reingresa por encefalopatía aguda e insuficiencia cardíaca derecha, por lo que se plantea diagnóstico de encefalopatía aguda en paciente con tumor neuroendocrino. El electroencefalograma muestra un enlentecimiento difuso de la actividad cerebral compatible con patrón encefalopático de origen indeterminado. No se observaron paroxismos, ni focalidades ni características propias de encefalopatía metabólica. La paciente y los familiares desestimaron continuar con el tratamiento, siendo trasladada a la unidad de cuidados paliativos donde falleció en los meses subsecuentes.



**Figura 2** A-B: Imagen de tomografía computarizada. **Figura 2A**: a nivel de tórax con derrame pleural derecho. **Figura 2B**: a nivel abdominal, hígado con múltiples imágenes de metástasis y ascitis. Figuras 2 C-D: imagen de octreoscan en el que se evidencia captación patológica en cornete nasal izquierdo y lóbulo tiroideo derecho. **Figura 2C**: adenopatías hiliares pulmonares. **Figura 2D**: focos hipercaptantes asociados a sobreexpresión de receptores de somatostatina en hígado.

**Discusión**

La aparición del SC se relaciona con metástasis hepáticas de los tumores intestinales o con la existencia de un tumor bronquial primario, situaciones en las que no se produce la degradación hepática inmediata de la serotonina. Solo en el 5% de los tumores carcinoides aparecen uno o más de estos síntomas. Casi todos estos pacientes tienen afectación de la válvula tricúspide, siendo la ecocardiografía el método diagnóstico de elección. Los hallazgos en orden de frecuencia son: insuficiencia tricúspide (90%), regurgitación pulmonar (81%), estenosis pulmonar (51%), derrame pericárdico leve (14%) y compromiso valvular izquierdo (10%). La progresión de la enfermedad valvular derecha genera sobrecarga de volumen y presión ventricular que produce fallo ventricular<sup>1,2</sup>.

**Conclusión**

Con este caso queremos reflejar la importancia del ecocardiograma como guía en el diagnóstico de un tumor maligno con afectación cardiovascular. Ante un ecocardiograma en el que se evidencie una valvulopatía tricúspide con aspecto de

organicidad y con las características descritas, se debe tener presente el SC como posible etiología, teniendo en cuenta el orden de frecuencia con el que se alteran las válvulas, siendo la más frecuentemente afectada la válvula tricúspide. La mejor modalidad terapéutica para el control de síntomas y el pronóstico en casos incluye los análogos de somatostatina, los cuales son los fármacos de elección en el tratamiento del SC, y entre ellos el octeótrido es uno de los más utilizados, poseyendo además un efecto antitumoral. Su administración provoca un descenso importante de los valores de ácido 5-hidroxiindolacético que es el metabolito principal de la serotonina en el cuerpo humano, controlando gran parte de la sintomatología. La respuesta al octeótrido varía de un paciente a otro, probablemente en relación con la alta o baja afinidad por los receptores de somatostatina expresados en las células tumorales. Además, se ha observado que la presencia de receptores de somatostatina en los tumores carcinoides mejora la probabilidad de respuesta al octeótrido en pacientes con SC o incluso la regresión del tamaño tumoral, no obstante debe tenerse en cuenta los efectos secundarios frecuentes. Por ello, solo está indicado en casos graves en los que el SC provoca una discapacidad o una alteración severa de la calidad de vida del paciente.

En cuanto al tratamiento quirúrgico cardiovascular, la cirugía cardíaca de reemplazo de la válvula tricúspide es la técnica de elección<sup>3</sup> y es el único tratamiento disponible cuando el SC genera una afectación tricúspidea relevante, teniendo en cuenta que para llevar a cabo este tipo de cirugía, en el paciente que presenta metástasis, estas y los síntomas vasomotores deben estar controlados.

## Bibliografía

1. Alegret JM, Subirana MT, Marcuello E, et al. Afectación valvular tricúspidea y pulmonar en un caso de síndrome carcinoide. *Rev Esp Cardiol.* 1997;50:532-4.
2. Laínez-Sánchez LA, Esquivel-Alfaro L. Síndrome carcinoide cardíaco. *Acta méd costarric.* 2013;55:192-5.
3. Shah PM. Valvulopatía tricúspidea y pulmonar: evaluación y tratamiento. *Rev Esp Cardiol.* 2010;63:1349-65.

Leydimar Anmad Shihadeh<sup>a,\*</sup>, Diego Rodríguez-Fernández<sup>b</sup>, Elizabeth Medina Darias<sup>a</sup>, María Facenda-Lorenzo<sup>a</sup> y Alejandro Iriarte Plasencia<sup>a</sup>

<sup>a</sup> Servicio de Cardiología, Hospital Universitario Nuestra Señora de Candelaria (Universidad de la Laguna), Santa Cruz de Tenerife, España

<sup>b</sup> Servicio de Cardiología, Hospital Universitario Arnau de Vilanova, Lleida, España

\* Autor para correspondencia. Carretera del Rosario número 145, Santa Cruz de Tenerife, España. Código postal: 38010. *Correo electrónico:* leydimar\_12@hotmail.com (L. Anmad Shihadeh).

<http://dx.doi.org/10.1016/j.acmx.2017.03.004>  
1405-9940/

© 2017 Instituto Nacional de Cardiología Ignacio Chávez. Publicado por Masson Doyma México S.A. Este es un artículo Open Access bajo la licencia CC BY-NC-ND (<http://creativecommons.org/licenses/by-nc-nd/4.0/>).

## Retiro endovascular de electrodos cardiacos con sistema mecánico rotacional. Complicaciones y potenciales soluciones a propósito de un caso clínico



### Transvenous cardiac leads extraction with mechanical dilator sheath. Complications and possible solutions, case report

#### Caso clínico

Presentamos el caso de un hombre de 70 años al que en 1993 se le colocó marcapasos bicameral por bloqueo AV de 2.º grado Mobitz II, con recambio de generador en 2006, sin otros antecedentes. En 2015 se colocó un tercer electrodo por disfunción del electrodo auricular previo; 8 meses más tarde acudió a urgencias por historia de dolor, aumento de volumen y salida de líquido purulento en la zona del marcapasos; sin signos ni síntomas sistémicos de infección. Exploración física: signos vitales normales, zona del marcapasos con eritema, edema y salida de escaso líquido purulento además de exteriorización parcial del generador, el resto de la exploración física era normal.

La biometría hemática y todos los datos de laboratorios incluyendo proteína C reactiva y velocidad de sedimentación globular eran normales; el marcapasos funcionaba adecuadamente. El ecocardiograma transtorácico sin evidencia de vegetaciones o trombos en los cables ni otros datos que sugirieran endocarditis, morfología y función cardíaca normales. Se tomó serie de hemocultivos.

Ingresó para manejo antibiótico con vancomicina y piperacilina/tazobactam. Se decidió retiro de generador y extracción transvenosa de los cables. En el control fluoroscópico se observaron 2 cables en posición auricular y uno

ventricular (fig. 1A). Se colocó un marcapasos transitorio yugular derecho; se extrajo el generador con desbridación y lavado local; el cable auricular implantado recientemente (2015) se retiró con tracción simple sin complicaciones. Se introdujeron estiletos de tracción Liberator® (©Cook Medical, Grandegrift, PA, EE. UU.) a los electrodos restantes y se introdujo el dispositivo de extracción mecánica rotacional unidireccional Evolution® (©Cook Medical, Grandegrift, PA, EE. UU.) en la vía auricular; durante el avance del dispositivo se observó que el electrodo ventricular comenzó a enredarse en espiral y de manera progresiva e irreversible en el dispositivo de extracción (fig. 1B). Se colocó un introductor 12F en la vena femoral derecha y se introdujo un dispositivo Needle's Eye Snare® (©Cook Medical, Grandegrift, PA, EE. UU.), con el que se atrapó y traccionó el electrodo ventricular enredado hasta sacarlo por la vía femoral (fig. 1C), quedando solo la punta del electrodo alojada en el músculo ventricular; en ese momento el paciente presentó fibrilación ventricular y paro cardíaco, después de desfibrilación y 2 ciclos de RCP se recuperó pulso y ritmo. Con estabilidad hemodinámica fue evaluado ecocardiográficamente sin evidencia de hemopericardio ni disfunción ventricular. Se decidió continuar el retiro del electrodo auricular restante y se aplicó tensión al estilete de tracción, pero el estilete se rompió de forma súbita, quedando el cable auricular libre; con el mismo dispositivo Snare se atrapó y extrajo el cable pero al sacarlo una parte del recubrimiento del electrodo se separó y quedó libre en ventrículo derecho, con el mismo Snare se recuperó con éxito (fig. 1D), quedando finalmente solo la punta del electrodo ventricular (fig. 2).

Permaneció en terapia intensiva con buena evolución y terminó esquema antibiótico; todos los hemocultivos fueron negativos. Después de 10 días se reimplantó marcapasos definitivo bicameral y se retiró el marcapasos transitorio sin complicaciones. Fue dado de alta y en el seguimiento externo mensual y hasta la fecha se mantiene asintomático, sin fiebre y con proteína C reactiva y velocidad de