

ARTÍCULO DE REVISIÓN

Perforación miocárdica subaguda relacionada a electrodo de marcapasos. Reporte de caso y revisión de la literatura



Jorge González^{a,*}, Luisa Aguilera^b, Carlos Gutiérrez^a, Guillermo Delgado^c y Efraín Gaxiola^a

^a Departamento de Electrofisiología Cardíaca, Centro Especializado en Terapia Endovascular, Guadalajara, Jalisco, México

^b Departamento de Cardiología, Antiguo Hospital Civil «Fray Antonio Alcalde», Guadalajara, Jalisco, México

^c Departamento de Cardiología Intervencionista, Centro Médico de Occidente, Guadalajara, Jalisco, México

Recibido el 21 de marzo de 2017; aceptado el 4 de octubre de 2017

PALABRAS CLAVE

Perforación miocárdica subaguda; Complicaciones; Electrofisiología; Marcapasos; Derrame pericárdico; México

KEYWORDS

Subacute myocardial perforation; Complications; Electrophysiology; Pacemaker; Pericardial effusion; Mexico

Resumen La perforación miocárdica relacionada a electrodos de estimulación cardíaca es una complicación poco frecuente, pero desafortunada, ya que sus implicaciones clínicas son potencialmente letales. Nosotros describimos la evolución fluoroscópica de un caso de perforación subaguda del ventrículo derecho, así como el análisis en función de la revisión de la literatura. © 2017 Instituto Nacional de Cardiología Ignacio Chávez. Publicado por Masson Doyma México S.A. Este es un artículo Open Access bajo la licencia CC BY-NC-ND (<http://creativecommons.org/licenses/by-nc-nd/4.0/>).

Subacute myocardial perforation related to a pacemaker lead. Case report and literature review

Abstract Myocardial perforation related to cardiac electronic devices leads is a rare, but unfortunate complication, since its clinical implications are potentially lethal. The fluoroscopic outcome of case of subacute right ventricular perforation is presented, together with an analysis based on a literature review.

© 2017 Instituto Nacional de Cardiología Ignacio Chávez. Published by Masson Doyma México S.A. This is an open access article under the CC BY-NC-ND license (<http://creativecommons.org/licenses/by-nc-nd/4.0/>).

* Autor para correspondencia. Servicio de Electrofisiología, Centro Especializado en Terapia Endovascular, Avenida Manuel J. Clouthier 669, Guadalajara, Jalisco, México, 45040; Teléfono: +(33) 3125 5678.

Correo electrónico: gonzalezgutierrez.jorge@gmail.com (J. González).

Introducción

La expansión en las indicaciones para el implante de marcapasos, desfibriladores y resincronizadores ha incrementado su demanda en los últimos 20 años, como ejemplo de este crecimiento: los países que conforman la Sociedad Europea de Cardiología reportan una tasa anual de nuevos implantes mayor a los 600,000 dispositivos, a lo que se asocia un incremento aceptable en la tasa de complicaciones relacionadas, que van del 3 al 7% dependiendo del grupo estudiado¹⁻⁴.

Dentro de las complicaciones reportadas se encuentra la perforación del ventrículo derecho, la cual puede tener una presentación aguda (<24 h), subaguda (de 24 h a un mes) y tardía (más de un mes del implante)⁵. Y si bien es una complicación poco frecuente con una incidencia del $\approx 0.4\%$, sus implicaciones clínicas potencialmente letales la convierten en la complicación más temida. A continuación, reportamos la evolución fluoroscópica de una perforación subaguda del ventrículo derecho asociado a electrodo de marcapasos.

Se trata de una mujer de 72 años de edad con antecedente de hipertensión arterial sistémica referida a nuestro centro para colocación de marcapasos definitivo doble cámara por diagnóstico de incompetencia cronotrópica sintomática. El implante se llevó a cabo bajo nuestro protocolo habitual de sedación, asepsia y antisepsia con abordaje subclavio izquierdo. Se colocó un electrodo de fijación activa St. Jude Medical Tendril[®] ST en lo que por fluoroscopia multiplanar consideramos la pared septal en su porción media (fig. 1A) con los siguientes parámetros de estimulación: onda R 19 mV, umbral 0.5v, impedancias 786 Ω ; y luego se avanzó un electrodo de fijación activa St. Jude Medical Tendril[®] ST a la orejuela auricular derecha con los siguientes parámetros: onda P 3.2 mV, umbral

1.25 v, impedancias 519 Ω . Se conectaron ambos electrodos al generador, y posterior a cierre por planos se dio por terminado el procedimiento. La paciente se egresó a las 24 h asintomática con adecuada evolución.

A las 72 h la paciente inició súbitamente con dolor torácico intenso punzante irradiado a espalda que no cedía con la ingesta de analgésicos, razón por la que acudió a valoración a las 84 h postimplante, al interrogatorio del marcapasos se encontró cambio en los parámetros de estimulación del electrodo ventricular caracterizado por incremento del umbral, pasando de 0.5v a 4v, con detección de la onda R e impedancia sin cambios con relación a valores basales. Se realizó fluoroscopia ortogonal encontrándose un desplazamiento anterior sutil del electrodo ventricular considerándose una perforación miocárdica parcial (fig. 1B), lo cual explica la ausencia de alteraciones tanto en la detección de la onda R como en las impedancias. Bajo dicho diagnóstico se programó para reposicionamiento de electrodo.

Antes de la reintervención se realizó cinefluoroscopia evidenciándose la progresión a perforación miocárdica total con franco desplazamiento del electrodo y movimiento libre de su extremo distal dentro del espacio pericárdico (fig. 1C). Durante el retiro de electrodo por tracción simple presentó taponamiento cardiaco, el cual requirió punción pericárdica con drenaje de 150 ml de líquido sanguinolento. Se retiró el catéter de pericardiocentesis a las 24 h, y se egresó sin complicaciones agregadas.

Análisis

La perforación del ventrículo derecho asociada a electrodos de estimulación es una complicación rara en el entorno clínico sin embargo, se estima una incidencia mucho

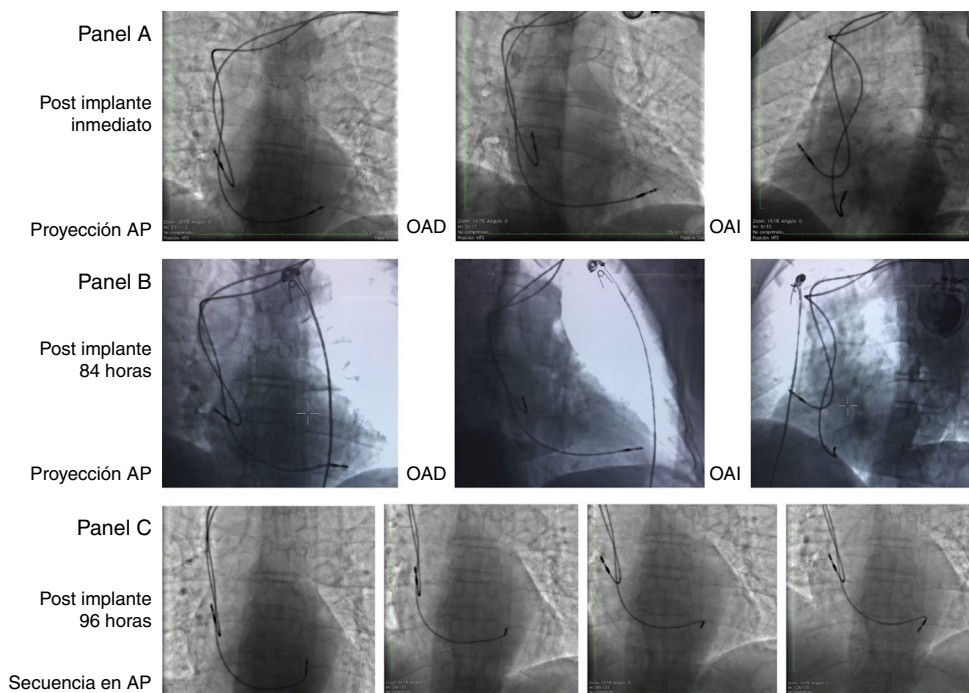


Figura 1 Panel A y B) Fluoroscopia biplanar en posición anteroposterior (AP), oblicua anterior derecha (OAD) y oblicua anterior izquierda (OAI). Panel C) Secuencia fluoroscópica en posición AP donde se muestra el movimiento libre de la punta del electrodo en el espacio pericárdico.

mayor en su forma subclínica habitualmente subdiagnosticada. Pang et al., reportaron una incidencia de perforación ventricular derecha subclínica del 7.69% detectada por tomografía axial computarizada (TAC) en pacientes portadores de desfibrilador automático implantable⁶, lo cual concuerda con lo descrito previamente por Hirschl et al., quienes reportan una incidencia del 6%, siendo 2 veces más frecuente la perforación relacionada a electrodos de alto voltaje que en los electrodos de estimulación convencional⁷.

La presentación clínica puede ir desde un estado asintomático hasta un compromiso hemodinámico, y esto dependerá principalmente de la localización de la punta del electrodo, el cual se puede hospedar en pericardio, mediastino, espacio pleural, pulmón, músculos torácicos e incluso en abdomen⁸. Es importante tener en cuenta que en la mayoría de los casos ($\approx 88\%$) de perforación con manifestaciones clínicas existe una modificación en los valores de estimulación⁹, por lo que al presentarse síntomas inespecíficos con modificación de parámetros se debe considerar perforación miocárdica hasta no demostrarse lo contrario, aunque teniendo en cuenta que en perforaciones parciales el cátodo suele permanecer cerca del epicardio y el ánodo dentro del endocardio propiciando una adecuada función, por lo que, obtener valores normales no excluye el diagnóstico⁸.

Existen varios factores que se han relacionado con perforación del ventrículo derecho, dentro de los cuales hay factores inherentes al paciente y factores propios a la técnica de implante, dentro de los cuales probablemente el más importante es el sitio donde se insertó la punta del electrodo (tabla 1)^{10,11}.

Anatómicamente el ápex y la pared libre del ventrículo derecho son la parte más delgada con un grosor menor a 2 mm¹², por lo que no sorprende que los electrodos colocados en estas regiones sean más proclives a traspasar el miocardio ventricular. Por esta razón, durante el implante se favorecen las posiciones septales, lo cual no fue la excepción en este caso. Realizando un análisis retrospectivo del caso y con atención a la localización final del electrodo, Pang et al., evaluaron la reproducibilidad y precisión de la fluoroscopia para determinar la posición septal de los electrodos en comparación con la TAC, encontrando una concordancia del 21% entre las 2 técnicas, con una especificidad del 24% de los criterios fluoroscópicos utilizados para determinar la posición septal del electrodo ventricular derecho¹³.

Tabla 1 Factores de riesgo para perforación por electrodos de estimulación

Factores relacionados al paciente	Factores relacionados al implante
Edad mayor de 80 años	Grosor y rigidez del electrodo
Sexo femenino	Modo de fijación activa
Índice de masa corporal < 20 kg/m ²	Tensión excesiva del electrodo
Uso de esteroides	Marcapasos temporal
Uso de anticoagulantes	Localización no septal de la punta

En nuestro paciente no se realizó la TAC, ya que el cuadro clínico, la modificación en los umbrales de estimulación y el cambio fluoroscópico en la posición del electrodo ventricular no dejaban dudas del diagnóstico de perforación miocárdica, sin embargo, este estudio de imagen hubiera ayudado a aclarar las razones anatómicas y la cinética del desplazamiento que culminó en la complicación antes mencionada.

Otra herramienta frecuentemente utilizada para valorar la posición septal del electrodo ventricular es el electrocardiograma, desafortunadamente en la clínica ningún criterio electrocardiográfico ha sido validado, y de hecho ha demostrado ser una herramienta imprecisa para establecer el sitio anatómico de estimulación^{13,14}.

La perforación subaguda del ventrículo derecho después de la colocación de marcapasos definitivo es una entidad rara pero posible, con implicaciones graves, por lo que la sospecha clínica es la mejor estrategia para evitar desenlaces letales al diagnosticarla oportunamente, ya que los factores predisponentes individuales no pueden ser modificables; la posición final del electrodo es pobremente definida por fluoroscopia y electrocardiograma; y la TAC siendo el estándar de oro es poco práctica en la clínica.

Conflicto de intereses

Los autores declaran no tener ningún conflicto de intereses.

Financiación

No se recibió patrocinio de ningún tipo para llevar a cabo este artículo.

Bibliografía

1. Brignole M, Auricchio A, Baron-Esquivias G, et al. 2013 ESC Guidelines on cardiac pacing and cardiac resynchronization therapy. *Eur Heart J*. 2013;34:2281–329.
2. Migliore F, Zorzi A, Bertaglia E, et al. Incidence, Management, and Prevention of Right Ventricular Perforation by Pacemaker and Implantable Cardioverter Defibrillator Leads. *Pacing Clin Electrophysiol*. 2014;37:1602–9.
3. Ellenbogen KA, Wood MA, Shepard RK. Delayed complications following pacemaker implantation. *Pacing Clin Electrophysiol*. 2002;25:1155–8.
4. Raatikainen MJ, Arnar DO, Zeppenfeld K, et al. Statistics on the use of cardiac electronic devices and electrophysiological procedures in the European Society of Cardiology countries: 2014 report from the European Heart Rhythm Association. *Europace*. 2015;17:i1–75.
5. Khan MN, Joseph G, Khaykin Y, Ziada KM, Wilkoff BL. Delayed lead perforation: A disturbing trend. *Pacing Clin Electrophysiol*. 2005;28:251–3.
6. Pang BJ, Lui EH, Joshi SB, et al. Pacing and Implantable Cardioverter Defibrillator Lead Perforation as Assessed by Multiplanar Reformatted ECG-Gated Cardiac Computed Tomography and Clinical Correlates. *Pacing Clin Electrophysiol*. 2014;37:537–45.
7. Hirschl DA, Jain VR, Spindola-Franco H, Gross JN, Haramati LB. Prevalence and characterization of asymptomatic pacemaker and ICD lead perforation on CT. *Pacing Clin Electrophysiol*. 2007;30:28–32.
8. Banaszewski M, Stepinska J. Right heart perforation by pacemaker lead. *Arch Med Sci*. 2012;1:11–3.

9. Rajkumar C, Claridge S, Jackson T, et al. Diagnosis and management of iatrogenic cardiac perforation caused by pacemaker and defibrillator leads. *Europace*. 2017;19:1031–76.
10. Sterliński M, Przybylski A, Maciag A, et al. Subacute cardiac perforations associated with active fixation leads. *Europace*. 2009;11:206–12.
11. Cano Ó, Andrés A, Alonso P, et al. Incidence and predictors of clinically relevant cardiac perforation associated with systematic implantation of active-fixation pacing and defibrillation leads: A single-centre experience with over 3800 implanted leads. *Europace*. 2017;19:96–102.
12. Ho SY, Nihoyannopoulos P. Anatomy, echocardiography, and normal right ventricular dimensions. *Heart*. 2006;92 Suppl 1: i2–13.
13. Pang BJ, Joshi SB, Lui EH, et al. Validation of conventional fluoroscopic and ECG criteria for right ventricular pacemaker lead position using cardiac computed tomography. *Pacing Clin Electrophysiol*. 2014;37:495–504.
14. Burri H, Park C, Zimmermann M, et al. Utility of the surface electrocardiogram for confirming right ventricular septal pacing: Validation using electroanatomical mapping. *Europace*. 2011;13:82–6.