

Tumores suprarrenales clínicamente asintomáticos (incidentalomas suprarrenales)

J. SALMERÓN DE DIEGO

Servicio de Endocrinología y Nutrición.
Hospital General Universitario Gregorio Marañón. Madrid.

Durante los últimos 25 años la mayor utilización de medios radiológicos dotados de una alta resolución, como tomografía computarizada (TC), resonancia magnética nuclear (RMN), y ecografía, ha dado lugar a un aumento de la frecuencia diagnóstica de masas suprarrenales clínicamente asintomáticas, cuya detección era imposible anteriormente.

Para definir estas tumoraciones suprarrenales, descubiertas de forma fortuita al realizar un estudio abdominal por otros motivos, se ha acuñado el término genérico de "incidentaloma suprarrenal"^{1,2} o "adrenaloma"³.

Hasta 1974 los tumores suprarrenales no funcionantes constituían una rareza, y se habían descrito 178 casos en la bibliografía mundial⁴. En la actualidad, se considera⁵⁻⁸ que en un 1-10% de los pacientes explorados con alguna de estas técnicas radiológicas (tabla 1), por razones diferentes a un problema suprarrenal, es posible detectar una masa suprarrenal clínicamente asintomática. Esos datos concuerdan con las descripciones previas^{9,10} de un 2-9% de nódulos suprarrenales observados en autopsias de pacientes sin evidencia previa de disfunción suprarrenal.

El hallazgo incidental de una masa suprarrenal asintomática plantea diversos problemas de orden diagnóstico y terapéutico¹¹, esencialmente como consecuencia de que las alteraciones que pueden traducirse como una masa suprarrenal constituyen un grupo muy heterogéneo de entidades patológicas (tabla 2)¹².

Los incidentalomas suprarrenales se observan en ambos sexos, con una mayor frecuencia en la mujer⁶. Si bien su hallazgo es raro antes de los 30 años, pueden ser diagnosticados a cualquier edad, incrementándose la frecuencia entre los 50 y 70 años¹³.

Su localización unilateral es máxima, con un ligero aumento de su incidencia en la suprarrenal derecha. Un 10% de todos los casos presenta una localización bilateral.

La mayoría de estos tumores descubiertos de forma fortuita son adenomas benignos^{14,15}; sin embargo, la posibilidad de malignidad existe. La prevalencia estimada de carcinomas silentes es de 1/250.000 mientras que la de adenomas benignos es de 1/4.000.

Las suprarrenales, además de poder ser asiento de carcinomas primarios, constituyen también un lugar de localización de metástasis de otros tumores. En un 27% de enfermos con cáncer de diferentes localizaciones se detectan metástasis suprarrenales.

Estos hechos hacen que el primer problema que se plantea ante el descubrimiento de una masa suprarrenal sea determinar si corresponde a un adenoma benigno, a un carcinoma suprarrenal o si constituye una metástasis.

La solución de este problema no es fácil, ya que no existe ningún marcador específico que permita hacer esta discriminación.

Uno de los elementos que se ha considerado como característico de estos tumores suprarrenales silentes es la ausencia de síntomas consecutivos a un aumento de producción hormonal. Sin embargo, cuando se han realizado estudios exhaustivos de su actividad funcional^{16,17} se ha comprobado cómo algunos casos representan formas larvadas o latentes de síndrome de Cushing, feocromocitoma o hiperaldosteronismo primario.

Palabras clave: Incidentaloma suprarrenal.
Adenoma suprarrenal no funcionante.

Key words: Suprarrenal incidentaloma.
Silent suprarrenal adenoma.

Correspondencia: Dr. J. Salmerón de Diego.
Francisco Silvela, 69. 28028 Madrid.

TABLA 1. Masas suprarrenales descubiertas de forma accidental mediante estudio con tomografía computarizada realizado por causas no

Autor	Número examinado	Número encontrado	Porcentaje
Herrera ⁴	61.054	2.066	3,4
Abecassis ⁵	1.459	63	4,3
Belldegrun ⁷	12.000	88	0,7

TABLA 2. Naturaleza de las masas suprarrenales

Corteza suprarrenal
Adenoma
Carcinoma
Hiperplasia nodular
Médula suprarrenal
Feocromocitoma
Ganglioneuroma
Ganglioneuroblastoma
Otras masas
Mielolipoma
Neurofibroma
Hamartoma
Teratoma
Xantomatosis
Amiloidosis
Quiste
Hematoma
Metástasis
Cáncer de mama
Cáncer de pulmón
Linfoma
Leucemia
Masas seudopararrenales
Dependientes de:
Riñón
Páncreas
Bazo
Hígado
Nódulos

Los posibles factores a considerar con el fin de decidir la conducta terapéutica ante un incidentaloma suprarrenal son múltiples, pero fundamentalmente existen tres aspectos cuya valoración se considera básica: *a*) la existencia o no de actividad funcional; *b*) el tamaño de la masa, y *c*) las características radiológicas y gammagráficas.

VALORACIÓN DE LA ACTIVIDAD HORMONAL

La ausencia, en el momento de descubrirse la masa suprarrenal, de síntomas clínicos de hipersecreción hormonal, hace siempre sospechar la falta de actividad secretora. Sin embargo, existe la posibilidad de que dicha actividad sea intermitente, no llegando a condicionar una sintomatología estable y mantenida, o también que la cantidad de hormonas segregadas no sea lo suficientemente intensa para condicionar síntomas.

La valoración hormonal de estos enfermos constituye un motivo de debate¹⁸. Algunos autores consideran que es preciso recurrir a la determinación de una serie de esteroides suprarrenales y de catecolaminas, en ocasiones con múltiples pruebas funcionales, sin tener en cuenta la prevalencia de las alteraciones que estas determinaciones pueden llegar a identificar. Por contra, otros proponen un estudio bioquímico más racional¹⁹, valorando determinados aspectos clínicos, sin recurrir a exhaustivas determinaciones que llevan a un aumento del gasto económico.

	Kloss (1995)	Kasperlik (1997)	Mantero (2000)
Adenomas no secretores	70	21	198
Feocromocitomas	2	13	42
Aldosteronomas	0	2	—
Síndrome de Cushing	—	—	—
Tumores malignos	25	17	47
Quistes	4	—	20
Mielolipomas	7	10	30
Metástasis	7	12	7
Masas seudopararrenales	—	4	21

La prevalencia exacta de cada una de las causas capaces de condicionar una actividad secretora hormonal, entre todos los incidentalomas suprarrenales, es desconocida, y es muy variable de unas series a otras (tabla 3).

Feocromocitoma

Con independencia de su frecuencia, este tipo de tumor es potencialmente letal; por ello, en todo paciente con una masa suprarrenal asintomática descubierta en forma incidental, debe descartarse siempre la posibilidad de su existencia.

De la totalidad de feocromocitomas desarrollados en la médula suprarrenal un 10% no muestra actividad hormonal.

La determinación de la eliminación urinaria en 24 h de catecolaminas totales constituye una prueba con suficiente especificidad y sensibilidad, con un valor predictivo positivo del 51% y un valor predictivo negativo del 98%. Si la determinación se realiza únicamente en los individuos que presentan hipertensión, el valor predictivo positivo aumenta al 71,8%, mientras que el negativo disminuye al 95,7%²⁰.

Puesto que el valor predictivo de una simple determinación de catecolaminas totales es inferior al 100%, antes de proceder al tratamiento quirúrgico de una masa sospechosa de feocromocitoma, se aconseja en los casos dudosos confirmar esta posibilidad con otra prueba adicional⁷. Como prueba más definitiva puede utilizarse la supresión con clonidina^{21,22}. En el individuo normal, la concentración de noradrenalina en plasma 3 h después de la administración de clonidina (0,3 mg) debe ser un 50% inferior a la basal, o en términos absolutos, inferior a 500 pg/ml.

Síndrome de Cushing

La mayoría de los incidentalomas suprarrenales son adenomas de origen cortical y no presentan actividad funcional. Sin embargo, existen adenomas que producen cortisol en cantidad insuficiente para condicionar síntomas de hipercortisolismo, pero sí suficiente para dar lugar a un grado variable de alteraciones del eje hipotálamo-hipófiso-suprarrenal (ausencia del ritmo de cortisol, falta de supresión tras dexametasona, hormona adrenocorticotropa [ACTH] disminuida y sin respuesta al estímulo con CRH) e inhibición de la suprarrenal contralateral. Esta situación ha sido catalogada como preclínica, subclínica o "síndrome pre-Cushing"²³⁻²⁶, considerándose que puede tener una prevalencia del 5-10% entre los incidentalomas suprarrenales^{27,28}, que varía de forma importante en relación con los criterios diagnósticos utilizados.

Si bien, por definición, estos adenomas no se acompañan de manifestaciones clínicas, en algunas series^{29,30} se ha señalado la existencia de una incidencia elevada de hipertensión arterial, diabetes mellitus, obesidad o incluso disminución de la masa ósea³¹, síntomas que sugieren la existencia

de cierta repercusión clínica, aunque, si bien su poca especificidad les hace poco valorables, también es cierto que remiten o mejoran después de la suprarrenalectomía.

No existen datos de seguimiento prolongado que permitan asegurar cuál es la evolución más frecuente de todos los casos subclínicos; sin embargo, la baja incidencia del síndrome de Cushing por adenoma suprarrenal sugiere que la mayoría de los pacientes en situación subclínica no llega nunca a desarrollar un hipercortisolismo manifiesto³².

Se ha señalado algún caso aislado de evolución definitiva a un síndrome de Cushing clínicamente manifiesto^{33,34} y un carcinoma suprarrenal metastásico inicialmente diagnosticado como un síndrome pre-Cushing³⁵.

Con excepción de casos extremos, la determinación de hormonas en condiciones basales se encuentra dentro de límites normales y no puede ser utilizada como marcador de un grado subclínico de hipersecreción de glucocorticoides.

Tasagarakis et al en 1998³⁶ demostraron que un elevado porcentaje de pacientes con nódulos suprarrenales con características radiológicas de adenomas benignos y sin clínica de hipersecreción de glucocorticoides presentaba una concentración de cortisol insuficientemente suprimida tras la administración de dosis bajas (1 mg) de dexametasona, en comparación con un grupo de control normal. Este hallazgo indicaría una producción de cortisol por el adenoma independiente de ACTH y la concentración de cortisol tras dexametasona representaría un índice del grado de autonomía de esos adenomas. El grado de autonomía de esos incidentalomas se ha correlacionado con otras alteraciones del eje hipotálamo-hipófiso-suprarrenal³⁷, comprobándose que la falta de frenación del cortisol tras dosis bajas de dexametasona se asocia con concentraciones significativamente disminuidas de ACTH, de DHEA-S y con una pérdida del ritmo nocturno de cortisol, existiendo también una correlación entre estas alteraciones y el tamaño de los adenomas.

La respuesta a la supresión con dexametasona en pacientes con incidentalomas ha sido estudiada por otros autores³⁸, con resultados variables. Este hecho puede ser consecuencia de las diferencias en los límites considerados como normales en dicha prueba, generalmente establecidos de forma arbitraria. La realización de la prueba administrando dosis única nocturna más alta de dexametasona (3 mg) puede aportar datos más significativos sobre la respuesta de estos adenomas^{39,40}.

En favor de la existencia de un grado variable de hipersecreción autónoma de cortisol por algunos de estos adenomas, a pesar de la ausencia de sintomatología clínica, está el desarrollo de insuficiencia suprarrenal tras la extirpación del adenoma observado en algún caso⁴¹, lógica consecuencia de la existencia de una inhibición funcional de la suprarrenal contralateral.

Osella et al⁴² describieron por primera vez, y ha sido posteriormente confirmado por otros autores^{43,44}, que un elevado porcentaje de pacientes (87,5%) con incidentalomas desarrollados en la corteza suprarrenal presentan como alteración hormonal diferencial un descenso de la concentración plasmática de la DHEA-S que no se observa en los tumores suprarrenales de origen no cortical, considerando este hallazgo como un marcador del origen cortical de un incidentaloma. La explicación de este cambio sería que estos adenomas producirían cortisol en cantidad suficiente para frenar el ACTH sin existir un aumento simultáneo de DHEA-S, con lo cual el resto del tejido suprarrenal falto del estímulo por parte del ACTH produciría menor cantidad de DHEA-S. Se ha comprobado que la sensibilidad y especificidad de este dato es baja⁴⁵ y no puede ser considerado un marcador específico de actividad hormonal cortical.

Se ha señalado que la determinación de DHEA-S puede ser también de utilidad en la identificación del carcinoma suprarrenal, y se ha descrito que en estos casos se encuentra elevada⁴⁶, considerándose que la sensibilidad de esta elevación como marcador del carcinoma suprarrenal es del 17% y su especificidad, del 93%, con un valor predictivo negativo del 95% y positivo del 10%⁴⁷. La determinación de DHEA-S puede complementar la información aportada por la radiología, permitiendo en los casos de riesgo quirúrgico elevado decidir la conducta terapéutica a seguir⁴⁸.

El aumento de otros andrógenos, especialmente testosterona, en un paciente con una masa suprarrenal, también sugiere de forma muy positiva la posibilidad de que se trate de un carcinoma⁴⁹.

Otro hallazgo interesante^{50,51} en diferentes series de incidentalomas suprarrenales es la elevada prevalencia (17-71%) de un aumento exagerado de la respuesta de 17-hidroxiprogesterona (17-OHP) al estímulo con ACTH, sin un simultáneo aumento, superior al normal, de la respuesta del cortisol. Este dato se ha interpretado como secundario a una reducción de la actividad 21-hidroxilasa en las células adenomatosas, relacionada con su desdiferenciación⁵² o bien ser consecuencia de una alteración intratumoral de la esteroidogénesis. A favor de esta última hipótesis está la observación de Sadoul et al⁵³ en 17 pacientes con incidentalomas, histológicamente no catalogados, en 15 de los cuales demuestra la existencia de déficit de 21-hidroxilasa, reducción de actividad de 11 β -hidroxilasa y de 17-20 liasa. A favor de cualquiera de estas posibilidades estaría la observación de la normalización de la respuesta de la 17-OHP al estímulo con ACTH tras la extirpación del incidentaloma^{54,55}. Algunos autores⁵⁶ han señalado que el aumento de 17-OHP con el estímulo de ACTH guarda una correlación positiva con el tamaño del tumor, y que es simplemente el aumento de la masa de tejido suprarrenal, y no el déficit de 21-hidroxilasa, la causa de esta hiperrespuesta.

Un aspecto relacionado con el aumento de la respuesta de la 17-OHP en los incidentalomas es su elevada prevalencia en pacientes diagnosticados de hiperplasia suprarrenal congénita virilizante^{57,58}, tanto en homocigotos como heterocigotos que, en algunas series, se ha descrito hasta en el 80% de los casos⁵⁹. Esta relación hace aconsejable realizar un estudio radiológico suprarrenal en todo individuo adulto diagnosticado de hiperplasia suprarrenal congénita.

Algunos autores han observado, en algunos casos de incidentalomas, una respuesta disminuida de ACTH y cortisol al estímulo con CRH, no confirmada por otros. Esta prueba no aporta un mayor valor diagnóstico de la actividad secretora de estos tumores que la supresión con dexametasona⁶⁰.

Adenoma secretor de aldosterona

En la población hipertensa, la prevalencia de hiperaldosteronismo primario es del 0,7%, estando el 80% de los casos condicionado por un adenoma secretor de aldosterona⁶¹.

La prevalencia de hipopotasemia espontánea en los pacientes con adenomas secretores de aldosterona se ha estimado en un 87,8%⁶², considerándose que el valor predictivo de la hipopotasemia en un paciente con masa suprarrenal descubierta incidentalmente es del 99,7%.

El cociente aldosterona/renina plasmática (AP/ARP) permite valorar la actividad de la renina plasmática en relación con la concentración de aldosterona circulante⁶³. El hallazgo de una elevación de la relación AP/ARP asociada a unas concentraciones de aldosterona en plasma elevadas o normales es diagnóstica de aldosteronismo primario, excepto en los sujetos con insuficiencia renal crónica⁶⁴. Esta relación se determina dividiendo la tasa de aldosterona plasmática

tica (normal 5-20 ng/dl) por la actividad de renina plasmática (normal 1-3 ng/ml/h). En condiciones normales, esta relación es de aproximadamente 10. Los pacientes con aldosteronismo primario presentan generalmente una relación superior a 20 (si la aldosterona plasmática es determinada en pmol/l, la relación se considera alterada si es superior a 900)⁶⁵. Esta determinación ha demostrado presentar una sensibilidad próxima al 100% en el diagnóstico de hiperaldosteronismo primario⁶⁶, y se aconseja realizarla antes de administrar ningún tratamiento a todo paciente con sospecha de hiperaldosteronismo primario y manteniendo al paciente durante la semana previa a la prueba con una dieta no restringida de sodio.

CARACTERÍSTICAS RADIOLÓGICAS

Entre las características de una masa suprarrenal descubierta en forma incidental, el tamaño de la misma representa un dato discriminativo de gran valor en la diferenciación entre lesiones benignas y malignas.

Los adenomas suprarrenales raramente presentan un tamaño superior a 6 cm de diámetro, siendo excepcionales los casos descritos que alcanzan los 10 cm⁶⁷.

En contraste, la mayoría (35-98%) de los carcinomas adrenocorticales posee un tamaño superior a los 6 cm de diámetro^{68,69}, ello no excluye la posibilidad de malignidad en una masa de pequeño tamaño, y se han señalado hasta un 50% de lesiones malignas entre tumores de menos de 2,5 cm^{70,71}. En el estudio de seis series de carcinomas suprarrenales recopiladas por Copeland⁷², el 92% presentaba un diámetro mayor de 6 cm, mientras que la prevalencia de adenomas de más de 6 cm de diámetro era del 0,025%.

Estimativamente menos de una de cada 10.000 masas suprarrenales es menor de 6 cm de diámetro y corresponde a carcinoma suprarrenal. A la vista del gran valor predictivo del tamaño tumoral, se considera que todas las masas suprarrenales que alcanzan 6 cm de diámetro son altamente sospechosas de malignidad y deben ser extirpadas. Algunos autores⁷³⁻⁷⁵ extreman ese valor diferencial del tamaño tumoral, recomendando que toda masa superior a 3-3,5 cm de diámetro, con independencia de otras características radiológicas o citológicas, sea extirpada.

Existe la posibilidad de comprobar, mediante estudio radiológico de alta resolución, algunas características anatómicas de las masas suprarrenales que pueden ser de ayuda en el diagnóstico de las mismas.

La TC constituye la técnica de elección para el estudio de las masas suprarrenales, ya que permite determinar su exacta localización, el tamaño de la lesión y la presencia o ausencia de ciertas características de utilidad diagnóstica, si bien en ningún caso permitirá identificar con una certeza absoluta la naturaleza de un determinado incidentaloma.

Las glándulas suprarrenales normales pueden ser identificadas con los modernos escáneres en un 100% de los casos. La realización de secciones de 3 a 5 mm permite identificar nódulos de pequeño tamaño.

La RMN tiene una menor capacidad de resolución espacial que la TC y permite una nueva perspectiva del estudio suprarrenal al diferenciar lesiones "brillantes" de otras "oscuras". Las suprarrenales normales o hiperplásicas presentan una intensidad baja ("oscura") e igualmente la mayoría de los tumores benignos no funcionantes. Por contra, los carcinomas suprarrenales, las metástasis y los feocromocitomas presentan un incremento de la intensidad de la señal, comparada con la del hígado, considerándose como imágenes "brillantes"⁷⁶.

Algunas de las características radiológicas de las masas suprarrenales⁷⁷ se resumen en la tabla 4.

TABLA 4. Características radiológicas de las

Adenomas no secretores
Tamaño < 6 cm
Homogéneos
No se detecta pared
Densidad baja en tomografía computarizada
Isointenso con hígado en resonancia magnética
No intensificación con contraste i.v.
Feocromocitoma
Tamaño variable
Densidad baja en tomografía computarizada
Señal de alta intensidad en resonancia magnética
Intensificación con contraste i.v.
Carcinoma suprarrenal
Tamaño > 6 cm
Heterogéneo
Márgenes irregulares
Densidad baja en tomografía computarizada
Señal intermedia en resonancia magnética
Intensificación con contraste i.v.
A veces se observa invasión local
Metástasis
Tamaño variable
Heterogéneas
Densidad baja en tomografía computarizada
Intensidad intermedia en resonancia magnética
Intensificación con contraste i.v.
A veces bilaterales

Adenoma

En las imágenes con TC presentan un pequeño tamaño, aspecto redondeado homogéneo, siendo infrecuente la existencia de calcificaciones, necrosis o hemorragias y no se detecta pared (fig. 1). La densidad es baja y aumenta mínimamente después de la inyección de un medio de contraste.

Con la RMN (fig. 2), la señal característica de los adenomas es similar a la de la glándula suprarrenal normal, presentando en T1 un carácter hipointenso e isointenso en T2.

Feocromocitoma

Mediante TC, los feocromocitomas presentan un aspecto redondeado u oval, de densidad similar a la del hígado, con una marcada intensificación después de la administración de contraste por vía intravenosa, excepto en las áreas de ne-

Fig. 1. Imagen de tomografía computarizada de adenoma suprarrenal.

Fig. 2. Imagen mediante RMN de adenoma suprarrenal.

crisis o hemorragia. La imagen con contraste rara vez es necesaria para detectar feocromocitomas suprarrenales y además la administración de medios de contraste puede desencadenar una crisis adrenérgica. La observación de necrosis central es frecuente, y en algún caso puede ser tan extensa que dé la apariencia de un quiste.

El estudio con RMN es menos específico y evidencia la misma sensibilidad que la TC en el diagnóstico de los feocromocitomas. La mayoría de los feocromocitomas ponen de manifiesto una señal hipointensa en T1 y marcadamente hiperintensa en T2 en comparación con el hígado. Con la administración de gadolinio los feocromocitomas, al igual que en TC, muestran un marcado aumento de su intensidad.

Adenoma secretor de aldosterona

La utilidad de la TC para la detección de adenomas secretores de aldosterona (síndrome de Conn) es menor que en el síndrome de Cushing debido fundamentalmente al pequeño tamaño que en general presentan estos adenomas y a que la cantidad de grasa en ellos es menor.

No existe un patrón característico establecido de estos adenomas mediante RMN.

Carcinoma suprarrenal

Mediante TC, los carcinomas suprarrenales generalmente presentan un tamaño superior a 6 cm de diámetro, su densidad es baja y heterogénea, y sus márgenes son irregulares, pudiendo observarse en su interior necrosis o calcificaciones. Aproximadamente un 24% puede presentar un tamaño inferior a 6 cm, con aspecto homogéneo y una morfología semejante a los adenomas no funcionantes.

La apariencia de los carcinomas mediante RMN no es específica, generalmente se muestran hipointensos respecto al hígado, en secuencias T1, e hiperintensos en las imágenes en T2, y presentan un realce marcado con contraste.

Metástasis

Las suprarrenales pueden ser un lugar de localización metastásica, especialmente de tumores de pulmón y, con menor frecuencia, de mama, tiroides, gastrointestinales y renales.

La existencia de una metástasis sin otros datos de enfermedad maligna, como expresión de un incidentaloma, es extraordinariamente rara. En una revisión sobre 1.639 casos

de cáncer de origen desconocido del Anderson Cancer Center⁷⁸, se encuentra afectación suprarrenal en 95 casos (5,8%), siendo la localización metastásica exclusivamente suprarrenal sólo en 4 casos (0,2%), presentando como características principales la localización bilateral en tres de ellos, un tamaño superior a 6 cm en todos ellos y un pronóstico fatal antes de 7 meses. Ante estos hallazgos se considera que la presencia de una metástasis aislada en una glándula suprarrenal en un paciente asintomático, sin historia de malignidad, es extraordinariamente rara. Por el contrario, ante un paciente con enfermedad maligna conocida y que presenta una masa suprarrenal, determinar la naturaleza de dicha masa es crucial en la decisión terapéutica a tomar ante el tumor primitivo. En los pacientes con enfermedad maligna conocida, las masas suprarrenales de un diámetro superior a 3 cm son malignas en el 95% de los casos, mientras que las menores de 3 cm de diámetro son benignas en un 78-80%⁷⁹.

Las metástasis suprarrenales son, con mayor frecuencia, de localización bilateral y como consecuencia de ello pueden acompañarse de síntomas de insuficiencia suprarrenal. En general, suelen ser de mayor tamaño que los adenomas, peor definidas que aquéllos y con una densidad heterogénea. Mediante RMN se muestran típicamente hipointensas en T1 e hiperintensas en las secuencias T2 y tras gadolinio se realzan intensamente.

Mielolipomas

Son tumores benignos de la corteza suprarrenal, compuestos por grasa y tejido hemático en diferentes proporciones, funcionalmente son inactivos si bien existe descrito algún caso excepcional acompañado de alteraciones hormonales⁸⁰ o incluso de síndrome de Cushing manifiesto⁸¹. Su diagnóstico radiológico se basa en la demostración de la presencia de un aumento de grasa en la suprarrenal, pudiendo ser detectada tanto con TC como con RMN.

Mediante RMN, la presencia de grasa se demuestra mejor en secuencias T1. La intensidad de la señal del contenido graso es igual a la de la grasa subcutánea o retroperitoneal⁸².

En un estudio mediante RMN de 43 incidentalomas (24 adenomas no funcionantes, 11 adenomas secretores de aldosterona y 8 feocromocitomas) se ha valorado⁸³ la diferencia en contenido lipídico entre los diferentes tipos funcionales, comprobando que el contenido graso de los feocromocitomas es significativamente menor que el de los adenomas corticales y, dentro de éstos, los adenomas productores de aldosterona presentaban un menor contenido que los adenomas no funcionantes, lo que sugiere que existe una clara correlación entre los lípidos acumulados y el aspecto funcional de los adenomas suprarrenales que puede ser de ayuda en el diagnóstico diferencial de los incidentalomas.

Quistes

Los quistes suprarrenales son más frecuentes en la mujer que en el varón, y generalmente (80%) son unilaterales. Su aspecto es similar en TC y RMN, con una densidad fluida y un margen bien definido por una fina pared.

Los pseudoquistes, generalmente secundarios a una hemorragia suprarrenal, evidencian una densidad más homogénea.

Recientemente⁸⁴ se ha valorado la utilidad del estudio ultrasonográfico en los incidentalomas suprarrenales comparándola con la TC, considerándose que, desde el punto de vista diagnóstico, la TC es más útil en la detección de las lesiones de naturaleza maligna. La determinación del tamaño de los incidentalomas concuerda con ambas técnicas; ante ello, el estudio ecográfico resulta útil y más económico en el seguimiento evolutivo de los incidentalomas.

Fig. 3. Imagen gammagráfica de adenoma suprarrenal funcionando con inhibición funcional de la glándula contralateral.

ESTUDIO ISOTÓPICO SUPRARRENAL

La gammagrafía suprarrenal con ¹³¹I-6 yodometol-19-norcolesterol, además de permitir una localización exacta de las glándulas suprarrenales, también aporta información funcional, habiéndose comprobado cómo el grado de captación del yodocolesterol se correlaciona con la intensidad de la disfunción suprarrenal. También posee una potencial capacidad para permitir la diferenciación entre las masas benignas y malignas⁸⁵. Los adenomas benignos captan el marcador isotópico, mientras que los tumores malignos no lo hacen. Un patrón gammagráfico "discordante", es decir, en el que se observa ausencia de la captación del radiocolesterol por la suprarrenal en la que se detecta mediante TC o RMN una masa suprarrenal, es sospechoso de malignidad (primaria o secundaria). Por el contrario, la captación exclusiva por la suprarrenal en la que radiológicamente se detecta una masa suprarrenal, con ausencia de captación por la suprarrenal contralateral, constituye un patrón "concordante" típico de los adenomas benignos⁸⁶.

La utilidad de la gammagrafía suprarrenal es limitada ante posibles lesiones hemorrágicas o inflamatorias que, al igual que las lesiones malignas, no captan el trazador isotópico.

La ausencia de captación del yodocolesterol por una masa suprarrenal comprobada mediante RMN o TC puede también constituir el patrón gammagráfico de un feocromocitoma. En estos casos, la gammagrafía con ¹³¹I-yodobenzilguanidina (MIBG) permite confirmar de forma selectiva la existencia de tejido cromafín en dicha masa.

La utilidad de la gammagrafía suprarrenal con yodocolesterol en situaciones de adenomas funcionantes pero que no han llegado a provocar sintomatología clínica (pre-Cushing) es elevada⁸⁷⁻⁸⁹. En estos casos existe captación exclusiva por la suprarrenal en la que se asienta la masa suprarrenal, que no se suprime tras la administración de dexametasona⁹⁰, con ausencia de captación en la suprarrenal contralateral (fig. 3).

Se ha señalado que la prevalencia de captación unilateral en incidentalomas es muy variable (5-70%)⁹¹ dependiendo del grado de autonomía funcional. Bardet et al⁹² en un grupo de 35 pacientes con incidentaloma comparan la función suprarrenal con los resultados de la gammagrafía suprarrenal, observando que aquellos pacientes en los que existe captación exclusiva por una suprarrenal (46%), con inhibición de la suprarrenal contralateral, presentan concentración plasmática de ACTH más baja y cortisol tras dexametasona supe-

rior a los de los individuos con incidentalomas en los que captan ambas suprarrenales (54%); también existe una correlación entre el tamaño del incidentaloma y el porcentaje de inhibición gammagráfica de la suprarrenal contralateral. Estos hallazgos han sido confirmados por otros autores en grupos más reducidos de pacientes y, más recientemente, por Barzon⁹³ en un grupo de 136 pacientes con incidentalomas suprarrenales utilizando ⁷⁵selenio-6 α -metil-norcolesterol.

A la vista de todas estas observaciones, puede considerarse que la demostración de captación exclusiva por un incidentaloma suprarrenal demuestra la existencia de autonomía funcional por el adenoma y, por tanto, la gammagrafía con ¹³¹I- β -yodometilnorcolesterol puede ser de gran utilidad en la detección de los adenomas subclínicos.

ESTUDIO CITOLÓGICO

La punción-aspiración con aguja fina (PAAF) realizada bajo control con TC permite la obtención de un material útil para el estudio en el 80-100% de los casos, y el estudio citológico del material aspirado puede ser definitivo en el diagnóstico, con un valor predictivo del 100% en algunas series.

Las lesiones hormonalmente activas no se consideran tributarias del estudio mediante punción-aspiración.

La diferenciación de una masa maligna de otra benigna no siempre puede alcanzarse mediante el estudio citológico. La negatividad de una citología no excluye la malignidad de la lesión.

Algún autor⁹⁴ ha recomendado que en todo paciente con una masa suprarrenal incidentalmente descubierta debe realizarse una PAAF para excluir la posibilidad de una metástasis de un tumor primitivo oculto. La rareza anteriormente señalada de esta situación no justifica esta medida que condicionaría la realización de un número elevado de biopsias innecesarias, con el pequeño pero real riesgo de complicaciones como neumotórax, infección y hemorragia^{95,96} y aumento del coste del estudio^{97,98}.

La PAAF de una masa única está indicada de forma selectiva en pacientes con historia previa de enfermedad maligna conocida que comúnmente metastatiza en las suprarrenales (pulmón, mama, estómago, riñón, colon o linfoma) o si existen síntomas o signos clínicos en la exploración y datos biológicos o radiológicos de enfermedad maligna⁹⁹.

En cualquier caso, y como medida previa a toda punción-aspiración, debe excluirse la posibilidad de que la masa corresponda a un feocromocitoma, ya que en este caso la realización de la punción puede precipitar una crisis hipertensiva.

TRATAMIENTO

La conducta terapéutica ante una masa suprarrenal diagnosticada incidentalmente es imprecisa y puede variar desde la extirpación en todos los casos, con independencia de la actividad secretora y del tamaño de la masa, hasta el extremo opuesto en que solamente después del exhaustivo examen hormonal, radiológico y citológico se determinan las medidas que se deben tomar.

En un término medio, y teniendo en cuenta los datos que anteriormente hemos señalado, podemos considerar como primer paso determinar la existencia de actividad hormonal (fig. 4), tratando siempre de excluir, antes de realizar ninguna otra medida invasiva o de una conducta quirúrgica, la posibilidad de que se trate de un feocromocitoma, ante el riesgo que conlleva cualquiera de aquellas medidas sin el adecuado tratamiento médico previo.

En todos los casos en los que se demuestre actividad hormonal de forma concluyente el tratamiento quirúrgico será la medida terapéutica de elección.

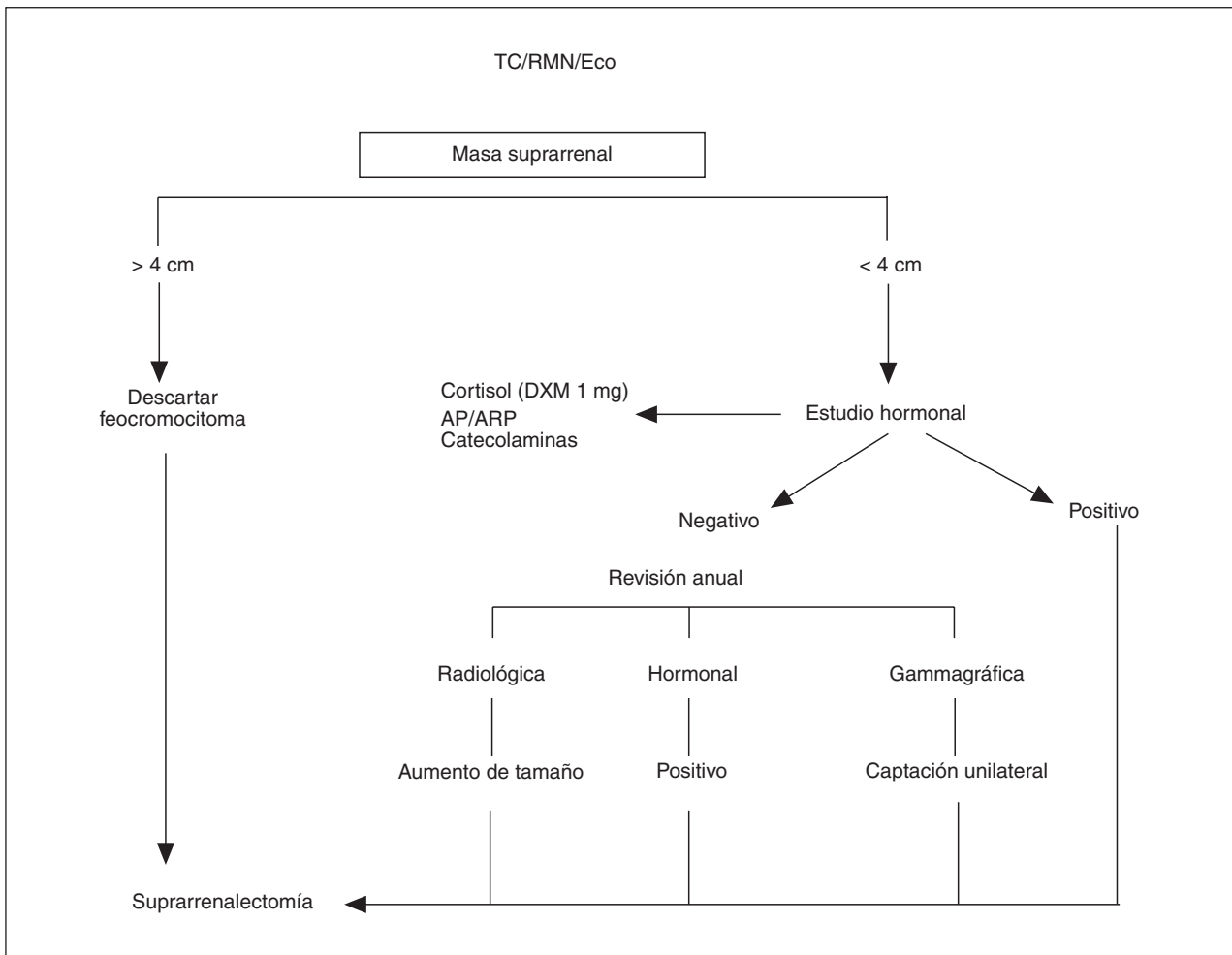


Fig. 4. Esquema de seguimiento y tratamiento de los incidentalomas suprarrenales.

En los casos de síndrome de Cushing subclínico no existe un acuerdo general sobre la medida terapéutica de elección, especialmente en aquellos casos en los que existe una ausencia de pruebas totalmente concluyentes en favor de hipercortisolismo. No todos los autores están de acuerdo en la realización en estos casos de la suprarrenalectomía, considerando que es más aconsejable mantener una conducta conservadora con revisión anual y sólo indicar el tratamiento quirúrgico si se observa progresión del síndrome subclínico.

En los casos en que no se demuestre actividad secretora hormonal, la conducta dependerá fundamentalmente del tamaño de la masa y de las características morfológicas que presente bien mediante TC o RMN.

El criterio quirúrgico basado en el tamaño tumoral varía según los autores. La mayoría considera que únicamente las masas que superen los 6 cm deben ser extirpadas ante el riesgo de su posible naturaleza maligna¹⁰⁰, mientras que para otros, todos los tumores, a partir de 3 cm, deben ser operados¹⁰¹.

En las masas de menos de 4 cm, sin actividad secretora y sin sospecha de malignidad radiológica, puede posponerse el tratamiento quirúrgico, haciendo seguimiento anual radiológico y hormonal, para valorar un aumento de tamaño o el desarrollo de actividad funcional que serían siempre indi-

cativos de tratamiento quirúrgico. Con este criterio, el seguimiento de 231 casos durante un tiempo medio de 7 años demostró únicamente aumento de tamaño en cuatro, y ninguno presentó hipersecreción hormonal o malignización¹⁰².

BIBLIOGRAFÍA

1. Chidiac RM, Aron DC. Incidentalomas. A disease of modern technology. *Endocrinol Metab Clin North Am* 1997; 26: 233-253.
2. Griffing GT. Editorial: A.I.D.S. the new endocrine epidemic. *J Clin Endocrinol Metab* 1994; 79: 1530-1531.
3. Linos DA. Management approaches to suprarrenal incidentalomas (suprarrenalomas). A view from Athens, Greece. *Endocrinol Metab Clin North Am* 2000; 29: 141-157.
4. Lewinsky BS, Grigor KM, Symington T, Neville AM. The clinical and pathologic features of "non-hormonal" adrenocortical tumors. *Cancer* 1974; 33: 778-790.
5. Glazer HS, Weyman PJ, Sagel SS, Levitt RG, McClennam BL. Non-functioning suprarrenal masses: incidental discovery on computed tomography. *Am J Roentgenol* 1982; 139: 81-85.
6. Copeland PM. The incidentally discovered suprarrenal mass. *Ann Intern Med* 1983; 98: 940-945.
7. Herrera MF, Grant CS, Van Heerden JA, Sheedy II PF, Ilstrup DM. Incidentally discovered suprarrenal tumors: an institutional perspective. *Surgery* 1991; 110: 1014-1021.
8. Belldegrun A, Hussain S, Seltzer SE, Loughlin KR, Gittes RF, Ricchic JP. Incidentally discovered mass of the suprarrenal gland. *Surg Gynecol Obstet* 1986; 163: 203-208.

9. Hedeland H, Ostered G, Hokfelt B. On the prevalence of adrenocortical adenomas in autopsy material in relation to hypertension and diabetes. *Acta Med Scand* 1968; 194: 211-214.
10. Abecassis M, McLoughlin MJ, Langer, Kudlow M. Serendipitous suprarenal masses: prevalence, significance, and management. *A J Surg* 1985; 139: 783-788.
11. Cook DM, Loriaux DL. The incidental suprarenal mass. En: Mazzaferri EL, Bar RS, Kreisberg RA, editores. *Adv Endocrinol Metab* (Vol. V). Chicago: Mosby, 1994; 137-170.
12. Belldegrun A, Hussain S, Seltzer SE, Loughlin KR, Gittes RF, Richie T. Incidentally discovered mass of the suprarenal gland. *Surg Gynecol Obstet* 1986; 163: 203-208.
13. Kloos RT, Gross MD, Francis IR, Korobkin M, Shapiro B. Incidentally discovered suprarenal masses. *Endocr Rev* 1995; 16: 460-484.
14. Dunnick RN. Suprarenal imaging: current status. *Am J Roentgenol* 1990; 154: 927-936.
15. Gross MD, Shapiro B. Clinically silent suprarenal masses. *J Clin Endocrinol Metab* 1993; 77: 885-888.
16. Jockenhoul F, Kjek W, Hauffa BW, Reinharot W, Benker G, Lederbogen S et al. Consecutive and surgical management of incidentally discovered suprarenal tumors (incidentalomas). *J Endocrinol Invest* 1992; 15: 331-337.
17. Turton DB, O'Brien JT, Shakir MM. Incidental suprarenal nodules: association with exaggerated 17-hydroxyprogesterone response to adrenocorticotropin hormone. *J Endocrinol Invest* 1992; 15: 789-796.
18. Ambrosi B, Peverelli S, Passins F, Re T, Ferrario R, Colombo P. Abnormalities of endocrine function in patients with clinically "silent" suprarenal masses. *Eur J Endocrinol* 1995; 132: 422-428.
19. Ross MS, Aron DC. Hormonal evaluation of the patient with an incidentally discovered suprarenal mass. *N Engl J Med* 1990; 323: 1402-1405.
20. Young MJ, Dmuchowski C, Wallis JW. Biochemical tests for pheochromocytoma: strategies in hypertensive patients. *J Gen Intern Med* 1989; 4: 273-276.
21. Shapiro B, Fig LM. Management of pheochromocytoma. *Endocrinol Metab Clin North Am* 1989; 18: 443-481.
22. Gross E, Goldstein DS, Hoffman A. Glucagon and clonidine testing in the diagnosis of pheochromocytoma. *Hypertension* 1991; 17: 275-286.
23. Charbonell B, Chantal JF, Ozamme P. Does the corticoadrenal adenom with "pre-Cushing's syndrome" exists? *J Nucl Med* 1981; 22: 1059-1061.
24. Beyer HS, Doe RF. Cortical secretion by an incidentally discovered nonfunctional adrenal adenoma. *J Clin Endocrinol Metab* 1986; 62: 1317-1371.
25. Fernández Real JM, Ricart-Engels W, Simó R, Salinas I, Webb SM. re-clinical Cushing's syndrome: report of three cases and literature review. *Horm Res* 1994; 41: 230-235.
26. Caplan RH, Strutt PJ, Wickus GC. Subclinical hormone secretion by incidentally discovered suprarenal mass. *Arch Surg* 1994; 129: 291-296.
27. Reincke M, Nieke J, Krestin N, Saeger W, Allolio B, Wienkelmann W. Preclinical Cushing's syndrome in suprarenal "incidentalomas". Comparison with suprarenal Cushing's syndrome. *J Clin Endocrinol Metab* 1992; 75: 826-832.
28. Oelkers W. Diagnostic puzzle of the suprarenal "incidentaloma". *Eur J Endocrinol* 1995; 132: 419-421.
29. Rossi R, Tauchmanova L, Luciano A, Di Martino M, Battista C, Viscovo L et al. Subclinical Cushing's syndrome in patients with suprarenal incidentaloma: clinical and biochemical features. *J Clin Endocrinol Metab* 2000; 85: 1440-1448.
30. Reincke M. Subclinical Cushing's syndrome. *Endocrinol Metab Clin North Am* 2000; 29: 43-56.
31. Osella G, Terzolo M, Reimondo G, Piovesan A, Pia A, Termine A et al. Serum markers of bone and collagen turnover in patients with Cushing's syndrome and in subjects with suprarenal incidentalomas. *J Clin Endocrinol Metab* 1997; 82: 3303-3307.
32. Ross NS. Epidemiology of Cushing's syndrome and clinical disease. *Endocrinol Metab Clin North Am* 1997; 26: 233-253.
33. McLeod MK, Thompson NW, Gross MD, Bondeson AG, Bondeson L. Sub-clinical Cushing syndrome in patients with suprarenal gland incidentalomas. Pitfalls in diagnosis and management. *Ann Surg* 1990; 56: 398-403.
34. Terzolo M, Ali A, Osella G, Cesari F, Paccotti A, Angeli A. Subclinical Cushing syndrome in suprarenal incidentaloma. *Clin Endocrinol (Oxf)* 1998; 48: 89-97.
35. Hofle G, Gasser RW, Lhotka K, Janetschek G, Kreczy A, Finkenstedt G. Suprarenal carcinoma evolving after diagnosis of preclinical Cushing's syndrome in a suprarenal incidentaloma. *Horm Res* 1998; 50: 237-242.
36. Tsagarakis S, Kokkoris P, Roboti C, Malagari C, Kaskarelis J, Vlassopoulos V et al. The low-dose dexamethasone suppression test in patients with suprarenal incidentalomas: comparisons with clinically eusuprarenal subjects and patients with Cushing's syndrome. *Clin Endocrinol (Oxf)* 1998; 48: 627-633.
37. Tsagarakis S, Roboti C, Kokkoris P, Vasiliou K, Alevizaki C, Thalassinou N. Elevated postdexamethasone suppression cortisol concentrations correlate with hormonal alterations of the hypothalamopituitary suprarenal axis in patients with suprarenal incidentalomas. *Clin Endocrinol (Oxf)* 1998; 49: 165-171.
38. Lavoie H, Lacroix A. Partially autonomous cortisol secretion by incidentally discovered suprarenal adenomas. *Trends in endocrinology and metabolism* 1995; 6: 191-197.
39. Reincke M, Nieke J, Krestin GP, Saeger W, Allolio B, Wienkelmann W. Preclinical Cushing's syndrome in suprarenal "incidentalomas": comparison with suprarenal Cushing's syndrome. *J Clin Endocrinol Metab* 1992; 75: 826-832.
40. Chidiac RM, Aron DV. Incidentalomas: a disease of modern technology. *Endocrinol Metab Clin North Am* 1997; 26: 233-253.
41. Huiras CM, Pehling GB, Caplan RH. Suprarenal insufficiency after operative removal of apparently nonfunctioning adrenal adenomas. *JAMA* 1989; 261: 894-898.
42. Osella G, Terzolo M, Borreta G. Endocrine evaluation of incidentally discovered suprarenal masses (incidentalomas). *J Clin Endocrinol Metab* 1994; 79: 1532-1539.
43. Flecchia D, Mazza E, Carlini M, Blatto A, Olivieri F, Serra G et al. Reduced serum levels of dehydroepiandrosterone sulphate in suprarenal incidentalomas: a marker of adrenocortical tumour. *Clin Endocrinol (Oxf)* 1995; 42: 129-134.
44. Terzolo M, Osella G, Ali A, Borreta G, Magro GP, Termine A et al. Different patterns of steroid secretion in patients with suprarenal incidentaloma. *J Clin Endocrinol Metab* 1996; 81: 740-744.
45. Bencik Z, Szabolcs I, Kovacs Z, Ferencz A, Voros A, Kasza I et al. Low dehydroepiandrosterone sulfate (DHEA-S) level is not a good predictor of hormonal activity in nonselected patients with incidentally detected suprarenal tumor. *J Clin Endocrinol Metab* 1996; 81: 1726-1729.
46. Margioris AN, Chrousos GP. Cushing's syndrome diagnostic evaluation. En: Biglieri ET, Melby JC, editores. *Endocrine hypertension*. Nueva York: Raven, 1990; 99-111.
47. Mantero F, Terzolo M, Arnaldi G, Osella G, Massimi AM, Ali A et al. A survey on suprarenal incidentaloma in Italy. *J Clin Endocrinol Metab* 2000; 85: 637-644.
48. Terzolo M, Ali A, Osella G, Reimondo G, Pia A, Peretti P et al. The value of dehydroepiandrosterone sulfate measurement in the differentiation between and malignant adrenal masses. *Europ J Endoc* 2000; 142: 611-617.
49. Freeman DA. Steroid hormone producing tumors of the suprarenal, ovary and testes. *Endocrinol Metab Clin North Am* 1991; 20: 751-766.
50. Seppel T, Schlaghecke R. Augmented 17 α -hydroxyprogesterone response to ACTH stimulation as evidence of decreased 21-hydroxylase activity in patients with incidentally discovered suprarenal tumors ("incidentalomas"). *Clin Endocrinol (Oxf)* 1994; 41: 445-451.
51. Kloos RT, Gross MD, Francis IR, Korobkin M, Shapiro B. Incidentally discovered suprarenal masses. *Endocr Rev* 1995; 16: 460-484.
52. Racz K, Pient F, Marotn T, Szende B, Glaz E, Corvor P. Expression of steroidogenic enzyme messenger ribonucleic acids and corticosteroid production in aldosterone-producing and "nonfunctioning" suprarenal adenomas. *J Clin Endocrinol Metab* 1993; 77: 677-682.
53. Sadoul JL, Kezachian B, Altare S, Hadjali Y, Canivet B. Apparent activities of 21-hydroxylase, 17 β hydroxylase and 17-20 lyase are impaired in suprarenal incidentalomas. *Eur J Endocrinol* 1999; 141: 238-245.
54. Del Monte R, Bernasconi D, Bertolazzi L, Meozzi M, Badaracco B, Torre R et al. Increased 17 α -hydroxyprogesterone response to ACTH in silent suprarenal adenoma: cause or effect. *Clin Endocrinol (Oxf)* 1995; 42: 273-277.
55. Bernini GP, Brogi G, Vivaldi MS, Argenio GF, Sgro N, Moretti A et al. 17-hydroxyprogesterone response to ACTH in bilateral and monolateral suprarenal incidentalomas. *J Endocrinol Invest* 1996; 19: 745-752.
56. Toth M, Racz K, Glaz E. Increased plasma 17-hydroxyprogesterone response to ACTH in patients with nonhyperfunctioning suprarenal adenomas is not due to a deficiency in 21 hydroxylase activity. *J Clin Endocrinol Metab* 1998; 83: 3756-3757.
57. Falke TH, Van Seters AP, Schaberg A, Moolenaar AJ. Computed tomography in untreated adults with virilizing congenital suprarenal cortical hyperplasia. *Clin Radiol* 1986; 37: 155-160.
58. Ravichandran R, Lafferty F, McGinniss MJ, Taylor HC. Congenital suprarenal hyperplasia present as massive suprarenal incidentalomas in the sixth decade of life: report of two patients with 21 hydroxylase deficiency. *J Clin Endocrinol Metab* 1996; 81: 1776-1779.
59. Jaresch S, Kornely E, Kley HK, Schlaeche B. Suprarenal incidentaloma and patients with homozygous or heterozygous congenital suprarenal hyperplasia. *J Clin Endocrinol Metab* 1992; 74: 685-689.
60. Hensen J, Buhl M, Bähr V, Oelkers W. Endocrine activity of the "silent" adrenocortical adenoma is uncovered by response to corticotropin releasing-hormone. *Klin Wochenshr* 1990; 68: 608-614.
61. Melby JC. Diagnosis and treatment of primary aldosteronism and isolated hypoaldosteronism. *Clin Endocrinol Metab* 1985; 14: 977-995.
62. Bravo EL, Tarazi RC, Dustan HP. The changing spectrum of primary aldosteronism. *Am J Med* 1983; 74: 641-651.
63. Lins PW, Anson V. Plasma aldosterone-plasma renin activity ratio: A simple test to identify patients with primary aldosteronism. *Acta Endocrinol* 1986; 113: 564-570.
64. McKenna TJ, Sequera SJ, Hefernan A, Chambers J, Cunningham S. Diagnosis under random conditions of all disorders of the renin-angio-

- tensin-aldosterone axes including primary hyperaldosteronism. *J Clin Endocrinol Metab* 1991; 73: 952-957.
65. Weinberger MH, Fineberger NS. The diagnosis of primary aldosteronism and separation of two major subtypes. *Arch Intern Med* 1993; 153: 2125-2129.
 66. Hambling C, Junt RT, Browning MCK, Gunn A, Anderson JM. Primary hyperaldosteronism: evaluation of procedures for diagnosis and treatment. *Q J Med* 1993; 86: 393-392.
 67. Shamma AH, Goddard JW, Sommers SC. A study of the suprarrenal status in hypertension. *J Chronic Dis* 1958; 8: 587-595.
 68. Tang CK, Gray CF. Adrenocortical neoplasms: prognosis and morphology. *Urology* 1975; 5: 691-695.
 69. Sullivan M, Boileau M, Hodges CV. Suprarrenal cortical carcinoma. *J Urol* 1978; 120: 660-665.
 70. King DR, Lack EE. Suprarrenal cortical carcinoma: a clinical and pathologic study of 49 cases. *Cancer* 1979; 44: 239-244.
 71. Tang C, Cray G. Adrenocortical neoplasms. Prosnosis and morphology. *Urology* 1975; 5: 691-695.
 72. Copeland PM. The incidentally discovered suprarrenal mass. *Ann Intern Med* 1983; 98: 940-945.
 73. Bitter DA, Ross DS. Incidentally discovered suprarrenal mass. *Am J Surg* 1989; 158: 159-161.
 74. Printz RA, Brooks MG, Churchill R, Graner JL, Lawrence AM, Paloyan ES et al. Incidental asymptomatic suprarrenal masses detected by computed tomographic scanning: is operation required. *JAMA* 1982; 248: 701-704.
 75. Katz RL, Shirhoda A. Diagnostic approach to incidental suprarrenal nodules in the cancer patients: results of a clinical, radiologic and fine-needle aspiration study. *Cancer* 1985; 55: 1995-2000.
 76. Remer EM, Weinfeld RM, Glazer GM, Quint LE, Francis IR, Gross MD et al. Hyperfunctioning and non-hyperfunctioning benign suprarrenal cortical lesions: characterization and comparison with MR imaging. *Radiology* 1989; 171: 681-685.
 77. Peppercorn PD, Grossman AB, Reznick RH. Imaging of incidentally discovered suprarrenal masses. *Clin Endocrinol (Oxf)*. 1998; 48: 379-388.
 78. Lee JE, Evans DB, Hickey RC, Sherman SI, Gagel RF, Abbruzzese MC et al. Unknown primary cancer presenting as a suprarrenal mass: frequency and implications for diagnostic evaluation of suprarrenal incidentaloma. *Surgery* 1998; 124: 1115-1122.
 79. McGahan JP. Suprarrenal gland: MR imaging. *Radiology* 1988; 166: 284-285.
 80. Oliva A, Duarte B, Hammadeh R, Glosh L, Baker RJ. Myelolipoma and endocrine dysfunction. *Surgery* 1988; 103: 711-715.
 81. Kasperlik-Zaluska AA, Migdalaska B, Jeske W, Tolozko T, Szamowska R, Snochowsk H et al. Incidentally found suprarrenal tumours: Results of investigation of the pituitary suprarrenal axis. *Endokrynol Polska* 1992; 43: 322-329.
 82. Cyran KM, Kenney PJ, Mernel DE, Yacoub I. Suprarrenal myelolipoma. *Am J Roentgenol* 1996; 166: 395-400.
 83. Tsushima Y. Different lipid contents between aldosterone-producing and nonhyperfunctioning adrenocortical adenomas: in vivo measurement using chemical-shift magnetic resonance imaging. *J Clin Endocrinol Metab* 1994; 1759-1762.
 84. Fontana D, Porpliglia F, Destefanis P, Fior C, Ali C, Terzolo M et al. What is the role of ultrasonography in the follow-up of suprarrenal incidentaloma? *Urology* 1999; 54: 612-616.
 85. Gross MD, Shapiro B, Francis IR, Glazer GH, Bree RL, Arcomano MA et al. Scintigraphic evaluation of clinically silent suprarrenal masses. *J Nucl Med* 1994; 35: 1145-1152.
 86. Bardet S, Rohmer V, Murat A, Guillemot C, Marechaud R, Chupin M et al. ¹³¹I-β-iodomethyl norcholesterol scintigraphy: an assesment of its role in the investigation of adrenocortical incidentalomas. *Clin Endocrinol (Oxf)* 1996; 44: 587-596.
 87. Beierwaltes WH, Sturman MF, Ung RY, Ice RD. Imaging functional nodules of the suprarrenal glands with ¹³¹I-19-iodocholesterol. *J Nucl Med* 1974; 15: 246-249.
 88. Salmerón de Diego J, Domínguez Montero JP, Pato Castel I, García Almansa A, Caviola Mutazzi E, Palacios Mateos JM. Adenoma suprarrenal funcionante sin síndrome de Cushing. *Endocrinología* 1978; 25: 143-147.
 89. Reincke M, Nieke J, Krestin GP, Saeger W, Allolio B, Wienkelmann W. Preclinical Cushing's syndrome in suprarrenal "incidentalomas" comparison with suprarrenal Cushing's syndrome. *J Clin Endocrinol Metab* 1992; 75: 826-832.
 90. Virkkala A, Valimaki M, Relkone R, Huikuri K, Kahri A, Kivisaari L et al. Endocrine abnormalities in patients with suprarrenal tumours incidentally discovered on computed tomography. *Acta Endocrinol* 1989; 121: 67-72.
 91. Kobayashi S, Seki T, Nonomura K, Gotoh T, Togashi M, Koyanagi T. Clinical experience of incidentally discovered suprarrenal tumor with particular reference to cortical function. *Jour Urol* 1993; 10: 8-12.
 92. Bardet S, Rohner V, Murat A, Guillemot C, Marechaud R, Chupin M et al. ¹³¹I-6β-iodomethylnorcholesterol scintigraphy: and assesment of its role in the investigation of adrenocortical incidentalomas. *Clin Endocrinol (Oxf)* 1996; 44: 587-596.
 93. Barzon L, Scaroni C, Sonino N, Fallo F, Gregiamin M, Macri C et al. Incidentally discovered suprarrenal tumours: endocrine and scintigrafic correlates. *J Clin Endocrinol Metab* 1998; 83: 55-62.
 94. Cook DM, Loriaux L. The incidental suprarrenal mass. *Am J Med* 1996; 101: 88-94.
 95. Yankaskas BC, Stars EV, Craven MB. Delayed complications from fine-needle biopsies of solid masses of the abdomen. *Inter Radiol* 1986; 21: 325-328.
 96. Mody MK, Zazerooni EA, Korbik M. Percutaneous CT guide biopsy of suprarrenal masses: immediate and delayed complications. *Journal Computer Asist Tomography* 1995; 19: 434-439.
 97. Schapira DV, Jarrett AR. The need to consider survival, outcome, and expense when evaluating and treating patients with unknow primary carcinoma. *Arch Intern Med* 1995; 155: 2050-2054.
 98. Dwamena A, Kloos RT, Fendrick AM, Groos MD, Francis IR, Korobkin MT. Diagnostic evaluation of the suprarrenal incidentaloma: decision and cost-effectiveness analyses. *J Nucl Med* 1998; 39: 707-712.
 99. Saboorian MH, Katz RL, Charnsangavej C. Fine needle aspiration cytology of primary and metastatic lesions of the suprarrenal gland: a series of 188 biopsies with radiologic correlation. *Acta Cytol* 1995; 39: 843-951.
 100. Abecassis M, McLoughin MJ, Langer B, Kudlow JE. Serendipitous suprarrenal masses: prevalence, significance and management. *Am J Surg* 1985; 149: 783-788.
 101. Prinz RA, Brooks MH, Churchill R, Graner J, Lawrence ASM, Paloyan ES et al. Incidental asymptomatic suprarrenal masses detected by computed tomographic screening. Is operation required? *JAMA* 1982; 248: 701-704.
 102. Barry MK, Van Heerden JA, Farley DR. Can suprarrenal incidentaloma safely observed? *World J Surg* 1998; 22: 599-603.