

dectomía sobre la mejoría del dolor osteoarticular es incierto, lo que sí sabemos es que se produce una mejoría en la densidad mineral ósea y una disminución en el riesgo de fractura. El mecanismo implicado sería una restauración de la pulsatilidad de la PTH tras la cirugía, junto con un aumento de la mineralización y de la formación ósea. En esta mejoría de la paciente probablemente contribuyeron tanto la cirugía paratiroidea como el tratamiento médico con bisfosfonatos.

Conflicto de intereses

Los autores declaran no tener ningún conflicto de intereses.

Bibliografía

- Pino Rivero V, Trinidad Ruiz G, Pardo Romero G, Pantoja Hernández C, González Palomino A. Association between primary hyperparathyroidism and Paget's disease. *An Otorrinolaringol Ibero Am.* 2005;32:317–22.
- Lester E. Paget' disease and primary hyperparathyroidism. *BMJ.* 1978;6120:1111–2.
- Ibor I, Merino J, López-Vinagre E, Larrea A, Rodríguez-Íñigo MA. Dificultades quirúrgicas en el paciente con enfermedad de Paget: revisión bibliográfica. *REEMO.* 2009;18:20–3.
- Haslam SI, Van Hul W, Morales-Piga A, Balemans W, San-Millan JL, Nakatsuka K, et al. Paget's disease of bone: Evidence for a susceptibility locus on chromosome 18q and for genetic heterogeneity. *J Bone Miner Res.* 1998;13:911–7.
- Siris ES, Clemens TP, McMahon D, Gordon A, Jacobs TP, Canfield RE. Parathyroid function in Paget'disease of bone. *J Bone Mine Res.* 1989;4:75–9.
- Michael P, Whyte MD. Paget's disease of bone. *N Engl J Med.* 2006;355:593–600.
- Reed Larsen P, Kronenberg H, Melmed S, Polonsky K. Williams. *Tratado de Endocrinología.* 10 ed. 2003: 26. p. 1429–30.
- Albright F, Aud J, Bauer W. Hyperparathyroidism. *JAMA.* 1934;102:1276–87.
- Falchetti A, Di Stefano M, Marini F, Del Monte F, Mavilia C, Strigoli D, et al. Two novel mutation at exon 8 of the sequestosome 1 (SQSTM1) gene in an Italian series of patients affected by Paget's disease of bone. *J Bone Miner Res.* 2004;19:1013–7.
- Chandrasekharappa SC, Guru SC, Manickam P, Olufemi SE, Collins FS, Emmert-Buck MR, et al. Positional cloning of the gene for multiple endocrine neoplasia type 1. *Science.* 1997;276:404–7.

María Guadalupe Guijarro de Armas^{a,*}, Isabel Pavón de Paz^a, Jaime Zubieta Taberner^b, Soralla Civantos Modino^a, July Maribel Montaña Martínez^a y Patricia Díaz Guardiola^c

^a*Servicio de Endocrinología y Nutrición, Hospital Universitario Getafe, Getafe, España*

^b*Servicio de Reumatología, Hospital Universitario Getafe, Getafe, España*

^c*Servicio de Endocrinología y Nutrición, Hospital Infanta Sofía, Madrid, España*

*Autor para correspondencia.

Correo electrónico: docguada@hotmail.com
(M.G. Guijarro de Armas).

doi:10.1016/j.endonu.2010.02.004

Síndrome de Cushing independiente de corticotropina secundario a hiperplasia suprarrenal macronodular

ACTH-independent Cushing's syndrome secondary to macronodular adrenal hyperplasia

El síndrome de Cushing (SC) independiente de corticotropina (ACTH) secundario a hiperplasia suprarrenal macronodular fue descrito en 1964 por primera vez por Kirshner et al, y es una causa rara de SC endógeno. El SC endógeno se caracteriza por síntomas y signos clínicos derivados de la exposición crónica al exceso de glucocorticoides. Es una entidad poco frecuente con una incidencia de 4–6 casos por millón de habitantes/año¹. En el 80–85% de los casos, es dependiente de ACTH, generalmente debido a un adenoma hipofisario secretor de ACTH. En el 15–20% restante, es independiente de ACTH, secundario a un tumor suprarrenal unilateral en la mayoría de los casos. La hiperplasia suprarrenal macronodular representa menos del 1% de las causas de SC

endógeno². Los síntomas y los signos clínicos derivados del hipercortisolismo suelen aparecer tras décadas de evolución. Típicamente, se produce un exceso de cortisol de forma aislada, aunque en ocasiones se pueden secretar mineralocorticoides y esteroides sexuales de forma asociada.

Presentamos el caso de un varón de 61 años con antecedentes personales de hipertensión arterial de difícil control con 3 fármacos, diabetes mellitus de 6 meses de evolución en tratamiento con 48 unidades de insulina (0,53 U/kg/día), tabaquismo y enfermedad pulmonar obstructiva crónica. Acudió a la consulta para estudio de masas suprarrenales detectadas en una tomografía computarizada (TC) de forma casual. Refería ganancia ponderal no cuantificada, astenia grave y hematomas frecuentes ante mínimos traumatismos. En la exploración física destacaba: peso de 89 kg; índice de masa corporal de 34,74 kg/m²; perímetro de cintura de 111 cm; presión arterial de 168/103 mmHg; obesidad de predominio central sin otros estigmas de hipercortisolismo y edemas con fóvea en los miembros inferiores. Se inició el estudio solicitando catecolaminas, metanefrinas, ácido vanilmandélico en orina de 24 h, así como la determinación de 17 hidroxiprogesterona y sulfato de dehidroepiandrosterona en el plasma, con cifras

dentro de la normalidad, excepto por una mínima elevación en la excreción de noradrenalina (adrenalina de $5\mu\text{g}/24\text{h}$ [normal hasta 18], noradrenalina de $82\mu\text{g}/24\text{h}$ [normal hasta 80], metanefrina de $140\mu\text{g}/24\text{h}$ [normal hasta 341], normetanefrina de $433\mu\text{g}/24\text{h}$ [normal hasta 444], ácido vanilmandélico de $3,6\text{mg}/24\text{h}$ [2–9], 17 hidroxiprogesterona de $1,53\text{ng}/\text{ml}$ [0,23–4,28], dehidroepiandrosterona de $112,8\mu\text{g}/\text{dl}$ [normal hasta 337]). También se determinó el cortisol libre urinario y el cortisol plasmático tras 1mg de dexametasona, obteniéndose resultados elevados (cortisol libre urinario de $293,5\mu\text{g}/24\text{h}$ [20–90], cortisol plasmático tras 1mg de dexametasona de $24,5\mu\text{g}/\text{dl}$). Para completar el estudio de hipercortisolismo, se solicitó en varias ocasiones ACTH plasmática (determinación por radioinmunoanálisis) con resultados de $7\text{pg}/\text{ml}$, $8\text{pg}/\text{ml}$ y al menos 3 determinaciones con concentraciones inferiores a $5\text{pg}/\text{ml}$. No se realizó test de estimulación con corticoliberina, dada la presencia de concentraciones de ACTH indetectables en varias determinaciones. Se completó el estudio de imagen con resonancia magnética (RM) que observó masas suprarrenales bilaterales lobuladas de 48mm en el lado izquierdo y de 45mm en el lado derecho, con señal en secuencias potenciadas en T2 isointensas con respecto al parénquima esplénico, siendo hipointensas en secuencias potenciadas en T1 (figs. 1 y 2). En la densitometría ósea, se observó una osteopenia moderada-grave a nivel de la columna lumbar y osteopenia leve en el cuello femoral. También se solicitó RM hipofisaria, observándose un posible nódulo de 3mm hipocaptante en el lado derecho, encontrándose el tallo hipofisario centrado, lo que se interpretó como un incidentaloma hipofisario no funcionante.

Se decidió realizar tratamiento quirúrgico con suprarrenalectomía bilateral que tuvo que ser abierta por la dificultad para obtener un neumoperitoneo aceptable. El resultado de la anatomía patológica fue el siguiente: glándula suprarrenal derecha de 78g y de $8,5 \times 3 \times 4\text{cm}$, y glándula suprarrenal izquierda de 52g y de $7,5 \times 3 \times 2,5\text{cm}$. La descripción microscópica fue de hiperplasia suprarrenal macronodular. A lo largo del seguimiento, el paciente presentó normalización de las cifras de glucemia y de presión arterial, sin precisar tratamiento. La concentración plasmática de ACTH a los cuatro meses de la cirugía fue de $39\text{pg}/\text{ml}$. Quedó pendiente la realización de RM para valorar el posible incidentaloma hipofisario.

Las glándulas suprarrenales tienen forma de Y invertida, y en adultos sanos cada una pesa entre $4\text{--}5\text{g}$. En el SC independiente de ACTH secundario a hiperplasia suprarrenal macronodular existe un considerable aumento del tamaño de las glándulas suprarrenales (entre $24\text{--}500\text{g}$), que contienen múltiples nódulos mayores de 5mm , no pigmentados, separados por un estroma glandular hipertrófico, aunque en ocasiones también puede ser atrófico³. Esta entidad se presenta en pacientes con edades comprendidas entre los $50\text{--}60$ años y no existe predominio por el sexo femenino, tal y como sucede en la mayoría de las causas de SC endógeno⁴. Se puede manifestar de forma muy infrecuente en los primeros años de vida en los pacientes con un síndrome de McCune–Albright⁵. La mayoría de las veces es esporádico, aunque se han documentado casos de formas familiares con una herencia autonómica dominante⁶.

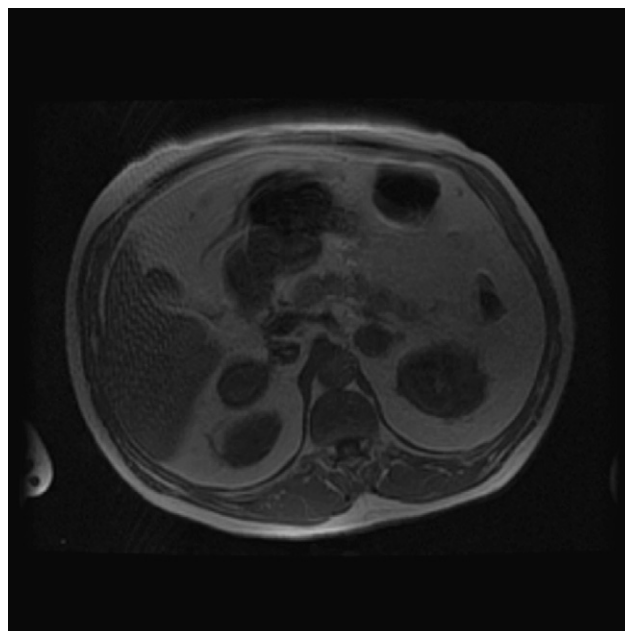


Figura 1 Resonancia magnética, corte axial. Secuencia en fase. Se identifican lesiones suprarrenales bilaterales.

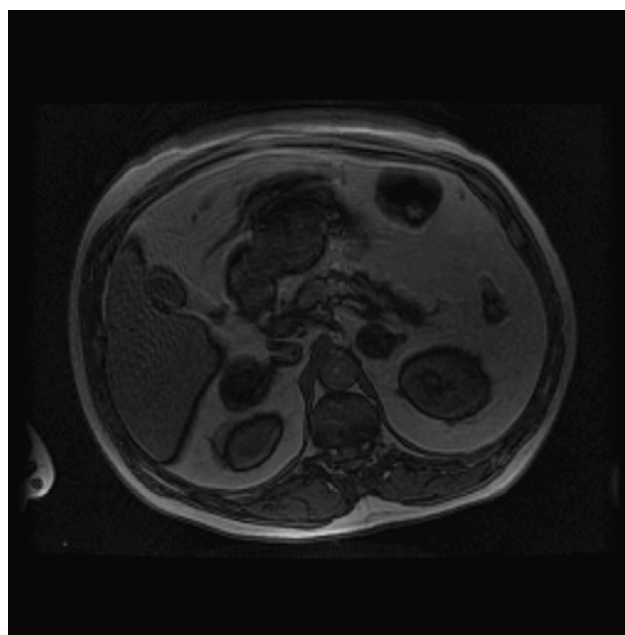


Figura 2 Resonancia magnética, corte axial. Secuencia fuera de fase. Se identifica una caída de la intensidad de señal en secuencia fuera de fase, lo que traduce la presencia de lípidos intracelulares.

El diagnóstico se basa en la demostración de hipercortisolismo y concentraciones indetectables de ACTH. La determinación de ACTH plasmática es esencial para saber la etiología del SC, con muy buena sensibilidad ($99,89\%$) y especificidad (97%)^{7,8}. Debe llevarse a cabo en plasma anticoagulado con ácido etilendiaminotetraacético, colocando la muestra

inmediatamente en hielo después de la extracción y centrifugando en frío para evitar la degradación de la ACTH por endopeptidasas, lo cual puede inducir a errores diagnósticos. En el SC independiente de ACTH secundario a hiperplasia suprarrenal macronodular, las concentraciones plasmáticas de ACTH se encuentran suprimidas (<5 pg/ml) y son inapropiadamente normales o altas en los casos de hiperplasia macronodular dependiente de ACTH (≥ 15 pg/ml)⁹, aunque algunos autores consideran el intervalo entre 10–20 pg/ml¹⁰. Con concentraciones de ACTH comprendidas entre 5–15 pg/ml, se debe realizar un test de estimulación con corticoliberina para diferenciar aquellos casos de hiperplasia macronodular dependiente de ACTH en los que existen concentraciones bajas, pero detectables de ACTH, debido a que algunos nódulos adquieren la capacidad de secreción de cortisol de forma autónoma¹¹.

En cuanto a las pruebas de imagen, tanto los resultados de la TC como los de la RM son variables. Las glándulas suprarrenales aparecen aumentadas de tamaño por la presencia de numerosos nódulos, que pueden ser mayores de 5 cm, aunque el crecimiento también se puede producir de forma difusa. En la TC, los nódulos aparecen como hipointensos con un marcado aumento tras la administración del contraste. En la RM, las glándulas son isointensas respecto al parénquima esplénico e hipointensas respecto al hígado en secuencias en T1, y traduce la presencia de lípidos intracelulares¹². La gammagrafía con ¹³¹I-colesterol muestra una captación bilateral en ambas glándulas suprarrenales en la mayoría de los casos, pero no se realizó por no encontrarse disponible el isótopo.

Clásicamente, la producción de cortisol en el SC suprarrenal se había considerado autónoma. En el momento actual, existen evidencias que apuntan a que la estereoidogénesis es regulada por otras hormonas distintas de la ACTH a través de la expresión de receptores aberrantes para el polipéptido inhibidor gástrico, la vasopresina, la serotonina, las catecolaminas y la hormona luteinizante², cuya presencia no se investigó en nuestro caso puesto que se optó por el tratamiento quirúrgico.

La suprarrenalectomía bilateral es el tratamiento más aceptado para los pacientes con SC independiente de ACTH secundario a hiperplasia suprarrenal macronodular¹³. Sin embargo, en aquellos pacientes en los que la producción de cortisol sea moderada, se puede realizar una suprarrenalectomía unilateral de la glándula de mayor tamaño¹⁴. En nuestro caso, se optó por una suprarrenalectomía bilateral dado que las glándulas presentaban tamaños similares.

Conflicto de intereses

Los autores declaran no tener ningún conflicto de intereses.

Bibliografía

- Ross NS. Epidemiology of Cushing's syndrome and subclinical disease. *Endocrinol Metab Clin North Am.* 1994;23:539–46.
- Lacroix A, Ndiaye N, Tremblay J, Hamet P. Ectopic and abnormal hormone receptors in adrenal Cushing's syndrome. *Endocr Rev.* 2001;22:75–110.
- Cheitlin RA, Westphal M, Cabrera CM, Fujii DK, Snyder J, Fitzgerald PA. Cushing's syndrome due to bilateral adrenal macronodular hyperplasia with undetectable ACTH: Cell culture of adenoma cells on extracellular matrix. *Horm Res.* 1988;29:162–7.
- Malchoff CD, MacGillivray D, Malchoff DM. Adrenocorticotrophic hormone-independent adrenal hyperplasia. *Endocrinologist.* 1996;6:79–85.
- Kirk JM, Brain CE, Carson DJ, Hyde JC, Grant DB. Cushing's syndrome caused by nodular adrenal hyperplasia in children with McCune–Albright syndrome. *J Pediatr.* 1999;134:789–92.
- Nies C, Bartsch DK, Ehlenz K, Wild A, Langer P, Fleischhacker S, et al. Familial ACTH independent Cushing's syndrome with bilateral macronodular adrenal hyperplasia clinically affecting only female family members. *Exp Clin Endocrinol Diabetes.* 2002;110:277–83.
- Penezic Z, Zarkovic M, Vujovic S, Beleslin B, Ciric J, Dregic M. Value of assessing adrenocorticotrophic hormone (ACTH) levels in differential diagnosis of hypercorticism. *Med Pregl.* 2004;57:335–42.
- Klose M, Kofoed-Enevoldsen A, Ostergaard Kristensen L. Single determination of plasma ACTH using an immunoradiometric assay with high detectability differentiates between ACTH dependent and independent Cushing's syndrome. *Scand J Clin Lab Invest.* 2002;62:33–7.
- Newell-Prince J, Bertagna X, Grossman AB, Nieman LK. Cushing's syndrome. *Lancet.* 2006;367:1605–17.
- Santos S, Santos E, Gaztambide S, Salvador J. Diagnóstico y diagnóstico diferencial del síndrome de Cushing. *Endocrinol Nutr.* 2009;56:71–84.
- Smals AG, Pieters GF, Van Haelst UJ, Kloppenborg PW. Macronodular adrenocortical hyperplasia in long-standing Cushing's disease. *J Clin Endocrinol Metab.* 1984;58:25–31.
- Rockall AG, Babar SA, Sohaib SA, Isidori AM, Díaz Cano S, Monson JP, et al. CT and MR imaging of the adrenal glands in ACTH independent Cushing syndrome. *Radiographics.* 2004;24:435–52.
- Lieberman SA, Eccleshall TR, Feldman D. ACTH independent massive bilateral adrenal disease (AIMBAD): A subtype of Cushing's syndrome with major diagnostic and therapeutic implications. *Eur J Endocrinol.* 1994;131:67–73.
- Lamas C, Alfaro JJ, Lucas T, Barcelo B, Alameda C, Hotait H, et al. Is unilateral adrenalectomy an alternative treatment for ACTH-independent macronodular adrenal hyperplasia? Long-term follow up of four cases *Eur J Endocrinol.* 2002;146:237–40.

Sandra Herranz Antolín^{a,*}, David Bernal Bello^b,
Visitación Álvarez De Frutos^a y Teresa Megino Moreno^b

^aSección de Endocrinología y Nutrición, Hospital General Universitario de Guadalajara, Guadalajara, España

^bServicio de Medicina Interna, Hospital General Universitario de Guadalajara, Guadalajara, España

*Autor para correspondencia.

Correo electrónico: herranzantolin@yahoo.es
(S. Herranz Antolín).