

dula tiroides no podemos descartar que el cuadro descrito haya sido independiente de los cambios en el aporte de yodo. La obtención de una yoduria previa y otra posterior al cese del consumo de sal yodada podría haber ayudado a reforzar una u otra opción. Una posibilidad atractiva es la que sugieren las clasificaciones recientes de la tiroiditis autoinmunitaria, que engloban bajo el mismo epígrafe a la enfermedad de Graves y a la de Hashimoto, que serían dos extremos de la misma entidad⁸. Es posible que esta paciente tenga una tiroiditis autoinmunitaria tipo 3 que haya evolucionado (espontáneamente o inducida por el cambio en el consumo de yodo) hacia una tiroiditis autoinmune tipo 2.

Bibliografía

1. Conclusiones de la reunión del Grupo de Trabajo sobre Trastornos Causados por Deficiencia de Yodo de la Sociedad Española de Endocrinología y Nutrición. Málaga. 27 Febrero 1998.
2. Escobar del Rey F, Morreale de Escobar G. Yodación universal de la sal: un derecho humano de la infancia. *Endocrinología*. 1998;45:3-14.

3. Wolff J, Chaikoff IL. Plasma inorganic iodide as a homeostatic regulator of thyroid function. *J Biol Chem*. 1948;174:555-64.
4. Bürgi H. Iodine excess. *Best Pract Res Clin Endocrinol Metab*. 2010;24:107-15.
5. Surks MI. Iodide and thyroid function. UpToDate. [actualizado 13 feb 2009]. Disponible en: www.uptodate.com.
6. Martins MC, Lima N, Knobel M, Medeiros-Neto G. Natural course of iodine-induced thyrotoxicosis (Jodbasedow) in endemic goiter area: a 5 year follow-up. *J Endocrinol Invest*. 1989;12:239-44.
7. Braverman LE. Iodine and the thyroid: 33 years of study. *Thyroid*. 1994;4:351-6.
8. Kronenberg HM. Williams Tratado de Endocrinología. 10ª ed. 2004. Volumen 1. Editorial Elsevier. p. 476: Tabla 12-3.

Manuel Penín*, Rosa Rodríguez y Reyes Luna

Servicio de Endocrinología y Nutrición, Hospital Xeral Cies, Vigo, España

*Autor para correspondencia.

Correo electrónico: manuelpenin@wanadoo.es (M. Penín).

doi:10.1016/j.endonu.2011.05.005

Utilidad del cateterismo de paratiroides en la localización de un adenoma de paratiroides recidivante oculto

The value of selective parathyroid venous sampling for localizing occult parathyroid adenomas

El único tratamiento curativo del hiperparatiroidismo primario (HPP) es la cirugía¹. En manos de un cirujano experto, la exploración cervical bilateral intraquirúrgica consigue tasas de curación del 86-100% sin necesidad de pruebas de localización preoperatorias. Sin embargo, estas son fundamentales en caso de cirugías mínimamente invasivas o segundas cirugías por recidivas/recurrencias de la enfermedad¹. Gracias a los avances tecnológicos y la alta resolución de las pruebas de imagen actuales, la mayor parte de las paratiroides patológicas son fácilmente identificables con técnicas no invasivas. Sin embargo, en ocasiones estas son anodinas o presentan resultados contradictorios. En estas situaciones, técnicas invasivas como el cateterismo de paratiroides son necesarias.

Mujer de 65 años con antecedentes de bocio multinodular e HPP por adenoma de paratiroides intervenidos con tiroidectomía total y paratiroidectomía superior derecha. Dada la ausencia de localización del adenoma con las pruebas de imagen convencionales (ecografía cervical, gammagrafía con tecnecio-sestamibi y resonancia magnética cervical) realizadas de forma prequirúrgica, se había realizado una cervicotomía exploradora bilateral. Adherido a la cara pósterio-superior del lóbulo tiroideo derecho se había identificado un adenoma de paratiroides de 1,5 cm que fue extirpado. El resto de las glándulas paratiroides identificadas (superior izquierda, inferior izquierda e

inferior derecha) fueron normales. Actualmente está en tratamiento con tiroxina (100 mcg/d). Un año después de la cirugía, se detectan nuevamente una hipercalcemia asintomática y cifras elevadas de parathormona (PTH) (tabla 1). Analíticamente destacaba también la presencia de una hipovitaminosis D grave, por lo que a pesar de la hipercalcemia se inició tratamiento con hidroferol (4 gotas/d). El resto de los parámetros analíticos resultaron normales. Ante la sospecha de una recidiva del HPP como primera posibilidad diagnóstica, posiblemente como consecuencia de una extirpación previa parcial del adenoma o de la existencia de un doble adenoma, se solicitaron estudios de localización. La gammagrafía paratiroidea con tecnecio sestamibi realizada en dos ocasiones no mostró ningún depósito patológico. La ecografía cervical tampoco evidenció ninguna imagen sospechosa. Finalmente, la resonancia magnética (RM) cervical resultó anodina. Durante este tiempo, y a pesar de la intensa hidratación, las cifras de calcio plasmático, urinario y PTH continuaron en aumento. Por este motivo, y con el diagnóstico de recidiva de HPP con pruebas de localización negativas, se inició tratamiento con cinacalcet a dosis bajas (30 mg/d) y se solicitó valoración quirúrgica. Un mes después del inicio del calciomimético, la calcemia se normalizó, por lo que dadas las dificultades/riesgos de una re-intervención a «ciegas» en una zona previamente operada, la cirugía fue desestimada. Cuatro meses después, la calcemia volvió a elevarse, y la dosis de cinacalcet se aumentó a 30 mg/12 h, normalizándose las concentraciones de calcio. Transcurridos cuatro meses, la calcemia volvió a elevarse y la dosis de cinacalcet continuó incrementándose hasta los 60 mg/12 h. Llegado este punto, y dada la mala tolerancia farmacológica (náuseas y dolor epigástrico) y el mal control de la calcemia, se decidió la reintervención quirúrgica como único tratamiento definitivo posible. Con el fin de minimizar riesgos y facilitar el éxito quirúrgico,

Tabla 1 Evolución de la concentración de calcio plasmático, PTH, 25OHvitD y calciuria pre y pos-reintervención quirúrgica

	Cinacalcet (30mg/24h)					Cinacalcet (30mg/12h)			Cinacalcet (60mg/12h)		Cirugía
	09/07	02/08	09/08	11/08	12/08	02/08	03/08	04/08	07/08	09/08	12/09
Calcio (8.7-10.6 mg/dl)	11.4	10.9	12.5	11.9	10.2	10.4	11.5	10.9	11.4	10.9	8.8
PTH (12-72 pg/ml)	133	164	332	322	252	302	249	285	299	269	100
25OHvitD (ng/ml)		<5	9	5	<4		12	11	8	23	25
Calciuria (mg/día)		223	466	304				425			

previo a la cirugía se realizó un cateterismo de paratiroides. Para ello, se canalizaron y tomaron muestras de PTH de las venas tiroideas-paratiroides (fig. 1). Por dificultades técnicas y variantes anatómicas, no fue posible canalizar la vena tiroidea inferior derecha. A pesar de ello, el cateterismo mostró una clara lateralización derecha. Durante la cirugía se identificó nuevamente un adenoma de paratiroides superior derecho de 1,3 cm que fue extirpado. A los 15 minutos postexéresis, los niveles de PTH descendieron un 80% (PTH inicial 239; PTH final 51 pg/ml). También la calcemia fue normalizada tras la cirugía (8,8 mg/dl), suspendiéndose el cinacalcet. Un año después, los niveles de calcio y PTH permanecen dentro de la normalidad.

La necesidad de localización de los paratiroides patológicos de forma previa a la primera cirugía en el HPP es discutible. Esto es porque a pesar de que su identificación nos permite una cirugía mínimamente invasiva (con menor coste y complicaciones), la cirugía tradicional con exploración cervical bilateral intraoperatoria continúa alcanzando tasas de éxito >95% con solo un 1-2% de morbilidad².

Sin embargo, en un 5-10%³ de los casos el HPP persiste o recidiva, siendo necesaria una nueva intervención. Dada la fibrosis y distorsión anatómica post-cirugía, esta resulta técnicamente más compleja y entraña un mayor coste⁴ y mayor riesgo de complicaciones² como parálisis del nervio recurrente, hipoparatiroidismo permanente, sangrados locales, pseudoaneurismas, trombosis o infecciones. Además, un tercio de los pacientes que se reintervienen

presentan hiperplasia de varias paratiroides o adenomas en localizaciones ectópicas³.

Por estos motivos, sí existe unanimidad en la obligatoriedad de una adecuada localización en casos de HPP familiares o reintervenciones. En la mayor parte de los casos, esto es posible con técnicas no invasivas, con un valor predictivo del 40-80%³. La gammagrafía con tecnecio sestamibi es la técnica con mayor sensibilidad (91%) y especificidad (98%), principalmente cuando se combina con técnicas de tomografía computerizada por emisión fotónica (SPECT)³. La ecografía es otra técnica comúnmente empleada, principalmente de modo complementario cuando la gammagrafía resulta negativa o como prueba de confirmación. Presenta una sensibilidad media en la detección de adenomas del 77-80%³. Finalmente, en casos seleccionados recurrimos a la tomografía computerizada (TC) o RM, especialmente útiles en adenomas mediastínicos ectópicos³. Por el momento no existe consenso acerca de cuántas pruebas o cuáles deberían realizarse⁵. Aunque los resultados difieren inter-centros, parece que la combinación RM y gammagrafía sería la que presenta una mayor sensibilidad (94%)⁵.

Sin embargo, todas estas técnicas presentan limitaciones en caso de adenomas de pequeño tamaño, hiperplasias múltiples o enfermedad tiroidea coexistente² y su sensibilidad disminuye de manera marcada en pacientes previamente intervenidos³. En estos casos, técnicas invasivas como el cateterismo de paratiroides son útiles. Para ello, vía femoral y de forma bilateral se obtienen muestras de PTH de las

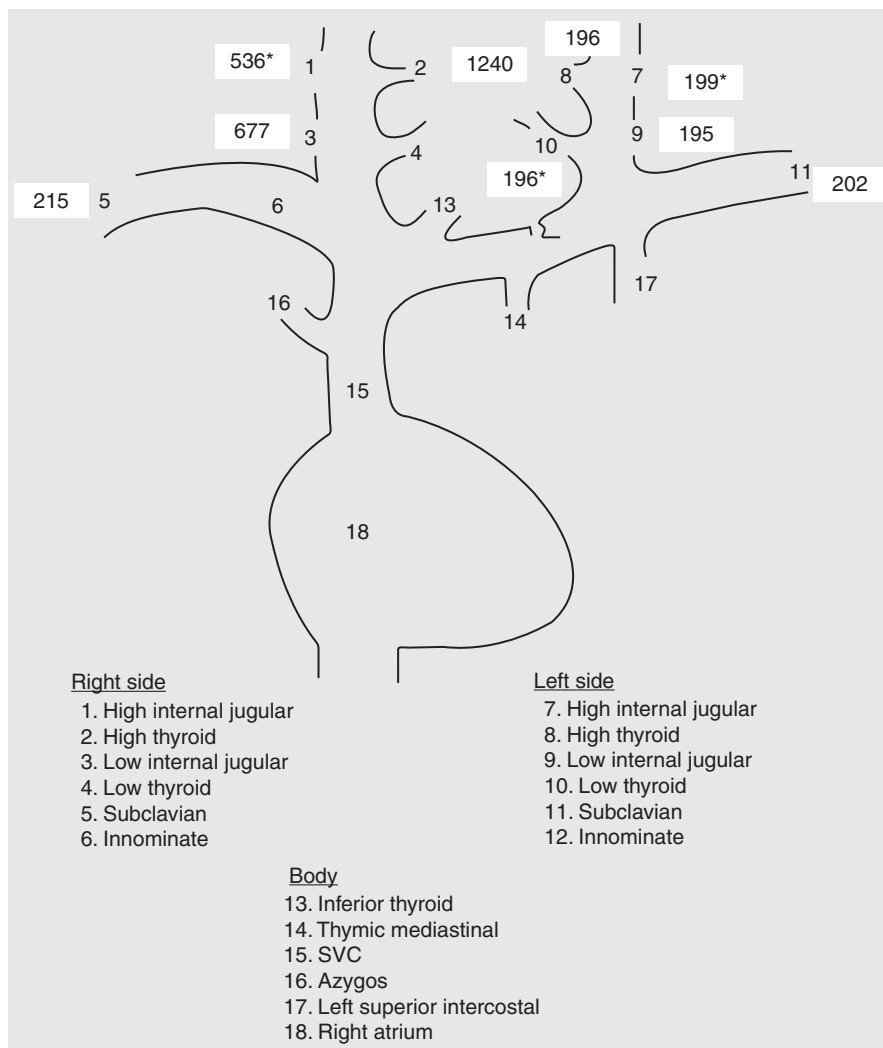


Figura 1 Representación del cateterismo de venas paratiroides. La concentración periférica (media de ambas subclavias) es de 208 pg/ml; un gradiente de PTH dos veces superior se logra en la parte superior del lóbulo tiroideo derecho.

venas yugulares internas superior/inferior, tiroideas superiores/inferiores, subclavias e innominadas, de la vena tímica-mediastínica, cava superior, ázigos, intercostal superior izquierda y aurícula derecha². La vena tímica-mediastínica es la más difícil de cateterizar, aunque fundamental en la localización del HPP de localización mediastínica y por tanto en la decisión del abordaje quirúrgico². Un gradiente positivo se define como una concentración de PTH dos veces mayor a nivel central (derecho o izquierdo) que periférico². La concentración periférica se calcula empleando la media de las determinaciones en ambas venas subclavias. Aunque esta técnica es invasiva, cara y laboriosa, presenta altas probabilidades de éxito. La mayor publicación es la del *National Institutes of Health*⁶ donde se realizó el cateterismo de paratiroides a 98 pacientes con HPP persistente/recurrente con dos o más pruebas de localización negativas, discordantes o equívocas. El cateterismo de paratiroides presentó un índice de verdaderos positivos del 76% y un 4% de falsos positivos, siendo la técnica de mayor sensibilidad y especificidad. Estos resultados fueron ratificados por Jones et al⁷, que evidenciaron una sensibilidad del 76% y una especificidad del 88%. Posteriormente, Ogilvie et al¹ obtuvieron

en 27 pacientes con HPP complicado un valor predictivo positivo del 81%, similar al de estudios previos^{6,7} y superior al resto de técnicas no invasivas. Así, el cateterismo de paratiroides se considera indicado en casos de^{1,2}: 1) pruebas de imagen discordantes/inconcluyentes; 2) más de un área de captación gammagráfica, sugiriendo la existencia de enfermedad pluriglandular o adenomas ectópicos; 3) pacientes con HPP familiares, y/o 4) pacientes con intervenciones cervicales previas, como fue nuestro caso. Además, con el fin de realizarlo de forma rutinaria y disminuir su invasividad/complicaciones puede realizarse la determinación de PTH rápida durante el cateterismo⁸ o un cateterismo de ambas venas yugulares internas con determinación de PTH rápida de forma intraoperatoria⁹, con buenos y prometedores resultados. En este último caso, se considera que existe lateralización en caso de diferencias en las concentraciones de PTH >5%.

En conclusión, el cateterismo de paratiroides (preoperatorio o intraoperatorio) realizado en centros especializados es una técnica útil, sensible y específica en casos de HPP complicado, aumentando las posibilidades de éxito quirúrgico.

Bibliografía

- Ogilvie CM, Brown PL, Matson M, Dacie J, Reznick R, Britton K, et al. Selective parathyroid venous sampling in patients with complicated hyperparathyroidism. *Eur J Endocrinol*. 2006;155:813–21.
- Lau J, Drake W, Matson M. The current role of venous sampling in the localization of endocrine disease. *Cardiovasc Intervent Radiol*. 2007;30:555–70.
- Marazuela M, Dominguez-Gadea L, Bravo-Linfante JM, Larrañaga E. Tratamiento quirúrgico y técnicas de localización en el hiperparatiroidismo primario. *Endocrinol Nutr*. 2009;56 Suppl 1:20–8.
- Doherty GM, Weber B, Norton JA. Cost of unsuccessful surgery for primary hyperparathyroidism. *Surgery*. 1994;116:954–7.
- Fayet P, Hoeffel C, Fulla Y, Legmann P, Hazebroucq V, Luton J, et al. Technetium-99m sestamibi scintigraphy, magnetic resonance imaging and venous blood sampling in persistent and recurrent hyperparathyroidism. *Br J Radiol*. 1997;70:459–64.
- Jaskowiak N, Norton JA, Alexander HR, Doppman JL, Shaker T, Skarulis M, et al. A prospective trial evaluating a standard approach to reoperation for missed parathyroid adenoma. *Ann Surg*. 1996;224:308–22.
- Jones JJ, Brunaud L, Dowd CF, Duhn QY, Morita E, Clark OH. Accuracy of selective venous sampling for intact parathyroid hormone in difficult patients with recurrent or persistent hyperparathyroidism. *Surgery*. 2002;132:944–51.
- Ito F, Sippel R, Lederman J, Chen H. The utility of intraoperative bilateral internal jugular venous sampling with rapid parathyroid hormone testing. *Ann Surg*. 2007;245:959–63.
- Udelsman R, Aruny J, Doniovan P, Sokoll L, Santos F, Donabedian R, et al. Rapid parathyroid hormone analysis during venous localization. *Ann Surg*. 2003;237:714–21.

Alma M^a Prieto Tenreiro^{a,*}, Jose Manuel García López^b, Manuel García Vázquez^c, Jose Antonio Puñal Rodríguez^d y F.F. Casanueva^b

^a Servicio de Endocrinología y Nutrición, Hospital del Bierzo, Ponferrada, España

^b Servicio de Endocrinología y Nutrición, Hospital Clínico Universitario de Santiago de Compostela, Santiago de Compostela, España

^c Servicio de Radiología Intervencionista, Hospital Clínico Universitario de Santiago de Compostela, Santiago de Compostela, España

^d Servicio de Cirugía General, Hospital Clínico Universitario de Santiago de Compostela, Santiago de Compostela, España

* Autor para correspondencia.

Correo electrónico: almaprietotenreiro@gmail.com (A.M. Prieto Tenreiro).

doi:10.1016/j.endonu.2011.05.007

Bocio amiloide secundario a artritis reumatoide. A propósito de un caso

Amyloid goiter secondary to rheumatoid arthritis. a case report

La amiloidosis incluye a diferentes enfermedades que se caracterizan por el depósito de proteínas extracelulares insolubles y tóxicas en diferentes tejidos y órganos. La forma más común de amiloidosis sistémica es la amiloidosis primaria (AP) de cadenas ligeras y la amiloidosis secundaria (AS) debida a enfermedades inflamatorias crónicas¹⁻⁴.

En estudios autópsicos, el material amiloide está presente en la tiroides en el 80% de los pacientes con AS, y en 50% de los pacientes con AP^{5,6}.

El bocio amiloide (BA) es una entidad rara que se caracteriza por la infiltración del tejido tiroideo por material amiloide, lo que causa el aumento de tamaño de la glándula^{6,7}. En la AS, el depósito de la proteína amiloide A (AA) está asociado con atrofia de los folículos tiroideos^{7,8}. En estos pacientes, el cuadro clínico se caracteriza por un crecimiento rápido e indoloro de la glándula tiroides, que se puede asociar a disfagia, disnea o ronquera. En la mayoría de los casos, no existe alteración de la función tiroidea⁵⁻⁷.

A continuación, describimos el caso clínico de una paciente con bocio amiloide asociado a amiloidosis secundaria por artritis reumatoide.

Mujer de 46 años, con antecedente de artritis reumatoide desde los 21 años de edad. Fue traída a urgencias de nuestro hospital con una historia de 8 meses, caracterizada por aumento gradual e indoloro de la glándula tiroides. Desde tres meses antes de su ingreso, presentaba disfagia, odinofagia, tos y fiebre. Su tratamiento regular incluía prednisona (15 mg/día) y metotrexate (7,5 mg/día). La paciente no tenía historia de insuficiencia renal, ni alteración de la función tiroidea. El examen físico mostró PA: 100/60 mmHg, FC: 102 latidos/minuto, FR: 22 respiraciones/minuto y T oral: 37° C. Otros hallazgos fueron piel pálida, múltiples adenopatías cervicales, glándula tiroides aumentada de tamaño (grado 1b), con múltiples nódulos a la palpación, de consistencia aumentada; y deformidad de las articulaciones sin sinovitis activa. En urgencias, la ecografía de tiroides mostró un bocio multinodular.

Los análisis de laboratorio mostraron leucocitos 16.000/mm³, hemoglobina 8,3 g/dl, albúmina 1,9 g/dl, creatinina 1,7 mg/dl, glucosa 90 mg/dl, TSH 1,24 µIU/dl (VN, 0,4-4,0), T4 libre 1,61 ng/dl (VN, 0,8-1,9), depuración de creatinina 56 ml/minuto, y proteinuria de 24 horas 1,9 g/día. La velocidad de sedimentación fue de 70 mm/h y el examen de orina mostró leucocituria, por lo que se agregó al tratamiento ceftriaxona vía endovenosa.

Debido a los síntomas compresivos, y antes de la cirugía, se realizó una tomografía computarizada (TC) que mostró un bocio multinodular sin compresión de la tráquea (fig. 1). Debido a la disfagia y la disnea progresiva, la paciente fue sometida a una tiroidectomía total. El estudio anatomopa-