

## Paraganglioma asociado a cardiopatía congénita cianótica: papel de la hipoxia tisular



### Paraganglioma and cyanotic congenital heart disease: The role of tisular hypoxia

La cardiopatía congénita cianótica (CCC) se refiere a un grupo de cardiopatías que aparece tras el nacimiento, afecta a 1/1.000 nacidos vivos y cursa con hipoxia sistémica. La incidencia de cardiopatías congénitas es de 12-14/1.000 nacidos vivos<sup>1</sup>. Los diferentes defectos cardíacos congénitos pueden causar un aumento de la resistencia vascular pulmonar e hipertensión pulmonar, de forma que alrededor del 8% del total de cardiopatías congénitas y el 11% de las que tienen cortocircuitos de izquierda a derecha desarrollan un síndrome de Eisenmenger, caracterizado por progresiva afectación vascular pulmonar y cianosis resultante de una comunicación sistémica-pulmonar que provocan la inversión del cortocircuito. El síndrome de Eisenmenger es la causa más frecuente de CCC en adultos<sup>2</sup>.

El feocromocitoma (FC) y paraganglioma (PG) son tumores neuroendocrinos originados en tejido cromafín, que se presentan con baja incidencia en la población general y con una prevalencia del 0,2-0,6% entre los pacientes con hipertensión arterial. Se ha descrito que en más del 30% de los casos su aparición está relacionada con alteraciones genéticas<sup>3</sup>. La coexistencia de ambas entidades ha sido descrita en algunos trabajos, y se postula una posible asociación patogénica.

Presentamos el caso de una paciente de 41 años de edad diagnosticada de una cardiopatía congénita en la infancia consistente en: ventrículo único izquierdo de doble cámara con L-malposición de los grandes vasos e hipertensión pulmonar severa en situación Eisenmenger, con importante cianosis y eritrocitosis compensadora, en tratamiento con sildenafil y bosentan. El diagnóstico se realizó a los 5 meses de edad y se desestimó la cirugía de reconstrucción cardíaca. Consultó por HTA, astenia, palpitaciones

y malestar torácico, evidenciándose una descompensación de la insuficiencia cardíaca. Ante la sospecha de hipersecreción catecolamínica se realizó estudio hormonal que mostró metanefrina en orina de 24 h: 215  $\mu\text{g}/24\text{ h}$  (VN < 341) y normetanefrina 2.491  $\mu\text{g}/24\text{ h}$  (VN < 444). El estudio de imagen realizado mediante TC abdominal mostró una masa retroperitoneal hipercaptante de 3  $\times$  2 cm en espacio interaorto-cava compatible con la existencia de un PG (fig. 1). El estudio gammagráfico de glándulas suprarrenales realizado con Iodo-<sup>123</sup>MIBG y fusión con imágenes de TC evidenció una zona de captación patológica del radio-trazador a nivel del espacio interaortocava coincidente con la lesión visualizada mediante TC y compatible con el diagnóstico de sospecha clínica, sin demostrarse otras lesiones a distancia. Se realizó estudio molecular mediante secuenciación de los exones codificantes y las regiones de unión exón-intrón de los genes: SDHD, SDHC, SDHB, VHL, SDHAF2, MAX y TMEM127, no encontrándose alteraciones. Tras el adecuado bloqueo alfa con doxazosina, y bajo estrecha vigilancia cardiológica fue sometida a tratamiento quirúrgico con resultado histológico de PG. No se identificó invasión capsular, ni linfovascular. La inmunohistoquímica reveló expresión intensa y difusa para cromogranina, sinaptosina y tinción S100 en las zonas sustentculares; índice de proliferación Ki-67: 1%. Tras la intervención se objetivó una concentración urinaria de normetanefrina dentro del rango de referencia, normalización de la TA, así como una mejoría clínica evidente.

En los últimos años se ha descrito la asociación entre la hipoxia y los síndromes genéticos relacionados con la existencia de FC y PG (SDHx, von Hippel-Lindau, HIF2A). La mayoría de estos síndromes condicionan una activación aberrante de vías de señalización que activan la síntesis de factores inducidos por la hipoxia (HIF), responsable de la patogénesis de FC y PG<sup>4</sup>. Se ha sugerido que la exposición a la hipoxia crónica en pacientes con CCC puede aumentar el riesgo de desarrollo de FC y PG<sup>5</sup>. Esta paciente fue diagnosticada en la infancia, por lo que la evolución de la enfermedad conlleva una situación prolongada de cianosis. Por otra parte, en cuanto al fenotipo bioquímico se refiere,

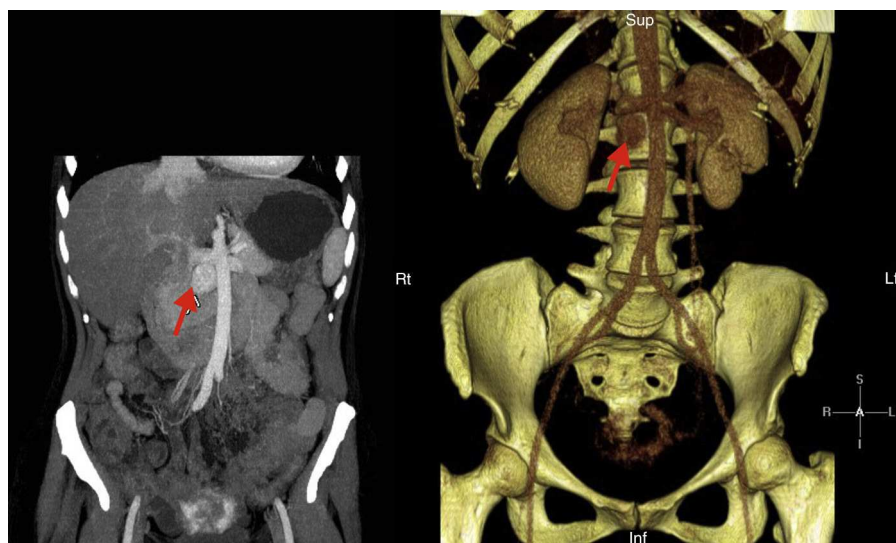


Figura 1 Imagen abdominal hipercaptante que corresponde a la lesión descrita (señalada por la flecha).

nos encontramos con producción exclusiva de noradrenalina. En los últimos años, en los pacientes con FC/PG, se ha descrito la utilidad del fenotipo bioquímico como guía para la realización del estudio genético, y así se han diferenciado 2 grupos (*cluster 1* y *2*) que difieren en la vía de señalización alterada. En el grupo 1, asociada con errores en activación anormal de HIF, se observa aumento en la expresión de factores angiogénicos que conducen a la aparición de los tumores. Este grupo se caracteriza por presentar un fenotipo noradrenérgico con secreción de adrenalina normal<sup>6</sup>. El grupo 2 comprende un grupo de tumores causados por mutaciones del *Rearranged during transfection* (RET), el gen de la neurofibromatosis tipo 1 (NF 1) y el gen TMEM127 con un fenotipo adrenérgico y secreción predominante de adrenalina. El resultado del estudio genético realizado a nuestra paciente descarta la predisposición genética. El diagnóstico de FC/PG en estos pacientes puede ser difícil de sospechar debido al solapamiento de los síntomas, sin embargo la hipersecreción catecolamínica puede empeorar el cuadro clínico, por lo que consideramos importante tener en consideración que en pacientes con CCC que presenten un empeoramiento de la función cardiaca se debe descartar la presencia de FC/PG.

## Bibliografía

- Hoffman JI, Kaplan S. The incidence of congenital heart disease. *J Am Coll Cardiol.* 2002;39:1890–900.
- Daliento L, Somerville J, Presbitero P, Menti L, Brach-Prever S, Rizzoli G, et al. Eisenmenger syndrome: Factors relating to deterioration and death. *Eur Heart J.* 1998;19:1845–55.
- Lenders JWM, Duh QY, Eisenhofer G, Giménez-Roqueplo AP, Grebe SKG, Murad MH, et al. Pheochromocytoma and paraganglioma: An endocrine society clinical practice guideline. *J Clin Endocrinol Metab.* 2014;99:1915–42.
- Welander J, Söderkvist P, Gimm O. Genetics and clinical characteristics of hereditary pheochromocytomas and paragangliomas. *Endocr Relat Cancer.* 2011;18:R253–76.
- Opatowsky AR, Moko L, Ginns J, Rosenbaum M, Greutmann M, Abouulhosn J, et al. Pheochromocytoma and paraganglioma in cyanotic congenital heart disease. *J Clin Endocrinol Metab.* 2015;100:1325–1334.
- Eisenhofer G, Tischler AS, de Krijger R. Diagnostic tests: Biomarkers for pheochromocytoma and extra-adrenal paraganglioma: From routine laboratory methods to disease stratification. *Endocr Pathol.* 2012;23:4–14.

Amelia Oleaga-Alday\*, Fernando Goñi-Goicoechea, Laura Calles-Romero, Maite Pérez de Ciriza-Cordeu y Miguel Paja-Fano

Servicio de Endocrinología y Nutrición, Hospital Universitario Basurto, Bilbao, Vizcaya, España

\* Autor para correspondencia.

Correo electrónico: aoleagaalday@hotmail.com (A. Oleaga-Alday).

<http://dx.doi.org/10.1016/j.endonu.2015.05.004>

## Paratiroidectomía mínimamente invasiva en pacientes con cirugía tiroidea previa



### Minimally invasive parathyroidectomy in patients with previous thyroid surgery

La paratiroidectomía mínimamente invasiva (PMI) ha demostrado ser comparable a la exploración cervical bilateral en términos de eficacia y morbilidad con un nivel de evidencia 1b<sup>1</sup> (4 ensayos controlados aleatorizados). La cirugía previa cervical, en particular la cirugía tiroidea previa (CTP) en pacientes que presentan hiperparatiroidismo primario (HPP) está considerada por la mayoría de los cirujanos una contraindicación para la PMI al entender que la fibrosis y las adherencias producidas por la cirugía previa pueden producir distorsión de los tejidos, de la localización de las estructuras y dificultan el acceso mediante una incisión mínima, a la vez que se asociaría a una morbilidad mayor. El objetivo de esta carta es revisar el empleo de la PMI en la literatura en pacientes con HPP y CTP, y presentar los resultados de 2 pacientes intervenidos en nuestro servicio que reunían esas condiciones.

Desde septiembre de 2010 hasta noviembre de 2014 hemos intervenido 62 pacientes con HPP, 55 abordados inicialmente con PMI y monitorización intraoperatoria de PTH (MIOP) y 7 mediante exploración cervical bilateral directa.

Los criterios de inclusión para la PMI fueron: indicación quirúrgica del HPP; ausencia de historia familiar de HPP; enfermedad unilateral glandular localizada por al menos una prueba imagen, si discordancia primaba el resultado de la gammagrafía, e información adecuada a cada paciente de acuerdo a sus antecedentes. No se consideró como motivo de exclusión, los antecedentes de cirugía cervical previa ni la CTP.

Cuatro pacientes (6%) tenían CTP. Dos pacientes habían sido sometidos a hemitiroidectomía contralateral, y aunque se practicó PMI con excelente resultado, y podían entrar dentro del concepto de CTP, fueron excluidos de este estudio para no añadir factores de confusión. Así, se consideraron para este estudio aquellos que tenían cirugía ipsilateral a la localización del adenoma. Se trata de 2 pacientes con antecedentes de carcinoma papilar de tiroides: la paciente 1 había sido sometida a tiroidectomía total, linfadenectomía cervical central (nivel vi) y vaciamiento izquierdo funcional (niveles i-v); y la paciente 2 había sido tratada con tiroidectomía total (tabla 1). Se realizó laringoscopia preoperatoria a las 2 pacientes. La localización preoperatoria se realizó por gammagrafía TC-<sup>99m</sup>-Sestamibi en ambas pacientes, con imágenes fusionadas SPECT/CT en la paciente 2. La ecografía realizada en las 2 pacientes no visualizó el adenoma. Por tanto, ambas tuvieron una única técnica positiva de localización, la gammagrafía.

Fueron intervenidas mediante PMI, con MIOP y bajo anestesia general. Se realizó una incisión transversa de 2,5-3 cm sobre la teórica localización del adenoma y se accedió a la