



## IMAGEN DEL MES

# Exostosis costal como causa de hemoptisis

P. Cuéllar Raya<sup>a\*</sup>, E. Mora Ruiz<sup>a</sup>, A.M. Escribano Dueñas<sup>a</sup>, I. Gaspar García<sup>a</sup> y L. Mérida<sup>b</sup>

<sup>a</sup>Unidad de Neumología. Empresa Pública Hospital Costa del Sol. Marbella. España.

<sup>b</sup>Servicio de Medicina Interna. Empresa Pública Hospital Costa del Sol. Marbella. España.

### Caso clínico

Paciente varón de 37 años que consulta por episodios repetidos y autolimitados de hemoptisis no amenazante durante el último año. En la anamnesis niega hábitos tóxicos y antecedentes familiares o patológicos de interés. La exploración

física es anodina. La analítica general muestra: hemoglobina 17 g/dl, leucocitos 6.450/ml, plaquetas 167.000/ml y hemostasia sin alteraciones. En la radiografía de tórax se observa una imagen pseudonodular asociada a atelectasia en llingula (figs. 1 y 2). Con la tomografía computarizada (TC) de tórax se demuestra que dicha imagen corresponde a

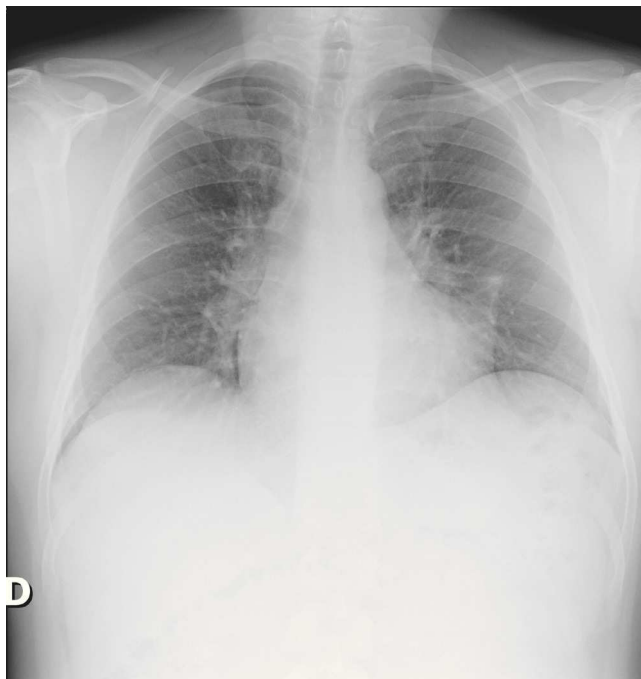


Figura 1 Radiografía PA de tórax.

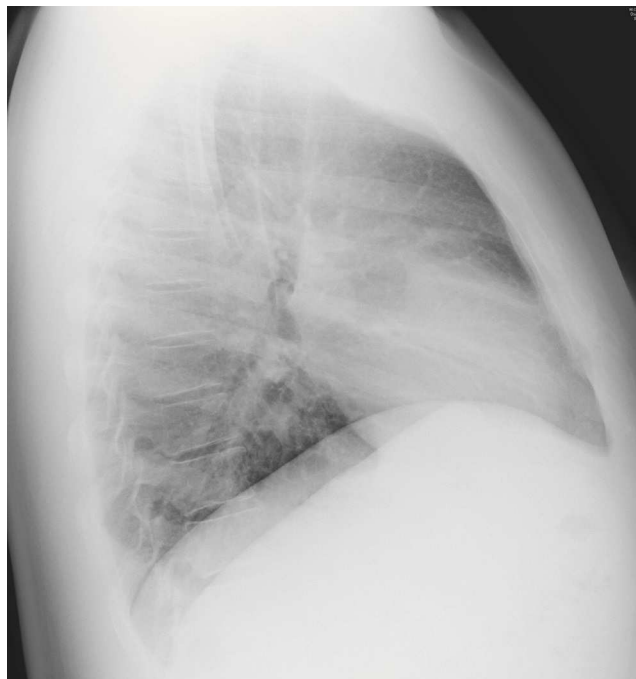

Figura 2 Radiografía lateral de tórax.

\*Autor para correspondencia.

Correo electrónico: pilulu@hotmail.com (P. Cuéllar Raya).

una exostosis de la cuarta costilla izquierda con un tracto fibroso asociado (fig. 3). La exploración mediante fibrobroncoscopia no revela alteraciones macroscópicas.

## Diagnóstico

Exostosis u osteocondroma costal.

## Discusión

La exostosis u osteocondroma costal es la neoplasia ósea benigna más frecuente en el tórax. Puede encontrarse de forma aislada, como en nuestro caso, o múltiple formando parte de la "exostosis múltiple hereditaria", trastorno genético con herencia autosómica dominante, caracterizado por la formación de osteocondromas en múltiples localizaciones, predominantemente en los huesos largos<sup>1,2</sup>. La exploración física suele ser anodina y la radiografía de tórax inespecífica, siendo la TC de tórax la prueba de imagen de elección para el diagnóstico<sup>3</sup>. Se han descrito más de 20 casos con presentación en forma de hemotórax espontáneo<sup>1,2,4-6</sup>. Nosotros presentamos un caso de hemoptisis sin hemotórax, probablemente secundaria a la laceración pulmonar producida por la anomalía ósea. Dado que el paciente no ha presentado nuevos episodios de hemoptisis y se encuentra actualmente asintomático, se ha optado por un seguimiento clínico y radiológico en la consulta externa. El tratamiento en los casos sintomáticos es la extirpación quirúrgica<sup>2</sup>.

## Bibliografía

1. Hidalgo Carvajal R, Ortega González A, García Aguilar D, López Gabaldón E, Valeri-Busto González MV. Osteocondroma costal

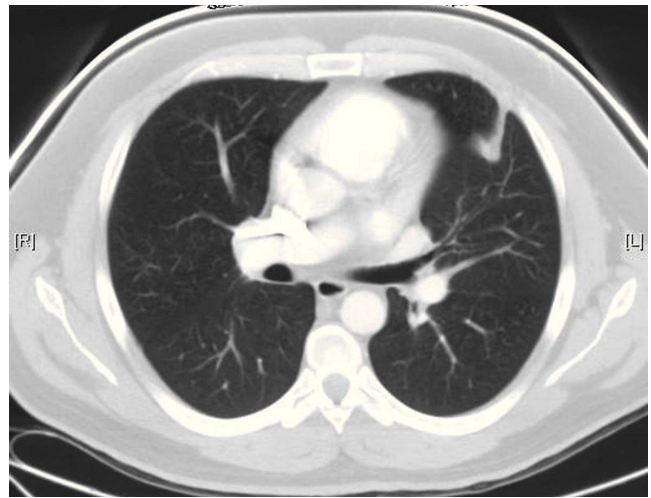


Figura 3 Tomografía computarizada torácica.

- como causa infrecuente de hemotórax. Revisión de la literatura a propósito de un caso. *Rev Patol Respir.* 2008;11:130-3.
2. Trujillo-Santos AJ, Valdés-Solís P, Fernández-Guerra J, García de Lucas MD. Spontaneous hemothorax secondary to fracture of solitary costal exostosis. *Med Clin.* 2000;114:718-9.
  3. Alifano M, Morcosb M, Molinab T, Regnarda J-F. An unusual cause of hiccup: costal exostosis. Treatment by video-assisted thoracic surgery. *Eur J Cardio-thoracic Surg.* 2003;23:1056-8.
  4. Uchida K, Kurihara Y, Sekiguchi S, Doi Y, Matsuda K, Miyanaga M, et al. Spontaneous haemothorax caused by costal exostosis. *Eur Respir J.* 1997;10:735-6.
  5. Harrison NK, Wilkinson J, O'Donohue J, Hansell D, Sheppard MN, Goldstraw P G, et al. Osteochondroma of the rib: an unusual cause of haemothorax. *Thorax.* 1994;49:618-9.
  6. Bini A, Grazia M, Stella F, Petrella F. Acute massive haemopneumothorax due to solitary costal exostosis. *Interact CardioVasc Thorac Surg.* 2003;2:614-5.