

Seminarios de la Fundación Española de Reumatología

www.elsevier.es/semreuma



Revisión

Artropatía de Jaccoud: algo más que lupus

Francisco Javier López Longo

Servicio de Reumatología, Hospital General Universitario Gregorio Marañón, Universidad Complutense, Madrid, España

INFORMACIÓN DEL ARTÍCULO

Historia del artículo:

Recibido el 11 de junio de 2010

Aceptado el 13 de octubre de 2010

Palabras clave:

Artropatía de Jaccoud

Lupus eritematoso sistémico

Fiebre reumática

R E S U M E N

La artropatía de Jaccoud aparece en un 5% de los pacientes con lupus eritematoso sistémico y causa deformidades en manos y pies por la inflamación intermitente de los ligamentos y los tejidos blandos periarticulares. Puede verse flexión y subluxación metacarpofalángicas, desviación cubital de los dedos 2 a 5 de la mano, dedos en «cuello de cisne», pulgar en «Z», *hallux valgus*, subluxaciones metatarsofalángicas y otras subluxaciones no erosivas. Estas deformidades son reversibles durante años pero finalmente se hacen fijas y, habitualmente, requieren cirugía correctora. El tratamiento se dirige a controlar la inflamación articular precozmente y prevenir la limitación de la movilidad articular y la pérdida de la función articular.

© 2010 SER. Publicado por Elsevier España, S.L. Todos los derechos reservados.

Jaccoud's arthropathy: more than just lupus?

A B S T R A C T

Jaccoud's arthropathy (JA) occurs in 5% of patients with systemic lupus erythematosus and causes deformities in the hands and feet due to intermittent inflammation of the periarticular soft tissues, including tendons and joint capsules. These deformities include subluxation of the metacarpophalangeal joints, ulnar deviation of the 2nd to 5th fingers, swan neck deformities, Z deformity of the thumb, hallux valgus, subluxation of the metatarsophalangeal joints and other, non-erosive subluxations. In the early stages of the disease, these deformities are reversible but become irreversible in the long-term and usually require surgical correction. The clinical management of JA is always aimed at early control of joint inflammation and preventing severe limitation of movement and persistent loss of joint function.

© 2010 SER. Published by Elsevier España, S.L. All rights reserved.

Keywords:

Jaccoud's arthropathy

Systemic lupus erythematosus

Rheumatic fever

La artropatía de Jaccoud es una artritis recurrente que causa deformidades en las manos y en los pies, inicialmente reversibles, y cursa con erosiones diferentes a las observadas en la artritis reumatoide. Esta artropatía deformante se describió inicialmente en pacientes con fiebre reumática crónica y episodios recurrentes de artritis^{1,2}, pero puede aparecer en otras enfermedades. En 1975, Bywaters³ utilizó el término artropatía de Jaccoud para describir una artropatía similar en pacientes con otras enfermedades reumáticas, como lupus eritematoso sistémico (LES)⁴⁻⁹, síndrome de Sjögren^{10,11}, esclerodermia^{12,13}, dermatomiositis¹⁴, síndromes de solapamiento, enfermedad mixta del tejido conjuntivo^{15,16} y vasculitis sistémicas como la arteritis de Takayasu¹⁷, vasculitis necrosantes de mediano vaso¹⁸, púrpura de Schönlein-Henoch¹⁹ o vasculitis urticarial hipocomplementémica²⁰⁻²³, espondilitis anquilosante²⁴, artritis psoriásica^{25,26} y enfermedad por depósito de pirofosfato cálcico^{27,28}.

Se ha descrito artropatía de Jaccoud en ancianos sanos²⁹ y en algunos pacientes con enfermedades no reumatológicas, incluyendo enfermedad de Parkinson³⁰, neoplasias^{31,32}, síndrome de hiperlaxitud articular³³, enfermedades pulmonares crónicas⁷, enfermedad inflamatoria intestinal³⁴, enfermedad de Caroli³⁵, infección por el virus de la inmunodeficiencia humana³⁶, micosis fungoide³⁷, sarcoidosis³⁸, pioderma gangrenoso³⁹, el defecto ectodérmico congénito KID (queratitis, ictiosis y sordera)⁴⁰, eccema crónico⁴¹, linfadenopatía angioinmunooblástica⁴² y la enfermedad de Lyme por la subespecie *Borrelia burgdorferi afzelii* con acrodermatitis atrófica crónica⁴³.

Actualmente, la mayoría de los pacientes con artropatía de Jaccoud presentan LES, aunque pueden tardar años en cumplir al menos cuatro de los criterios de la clasificación del American College of Rheumatology para el diagnóstico de LES. No es raro que dichos pacientes sean diagnosticados antes de síndrome semejante al lupus o de conectivopatía indiferenciada.

Las manifestaciones del aparato locomotor son muy frecuentes en el LES desde el inicio de la enfermedad, y casi todos los pacientes presentarán síntomas articulares a lo largo de su vida.

Correo electrónico: fjlopezlongo@hotmail.com

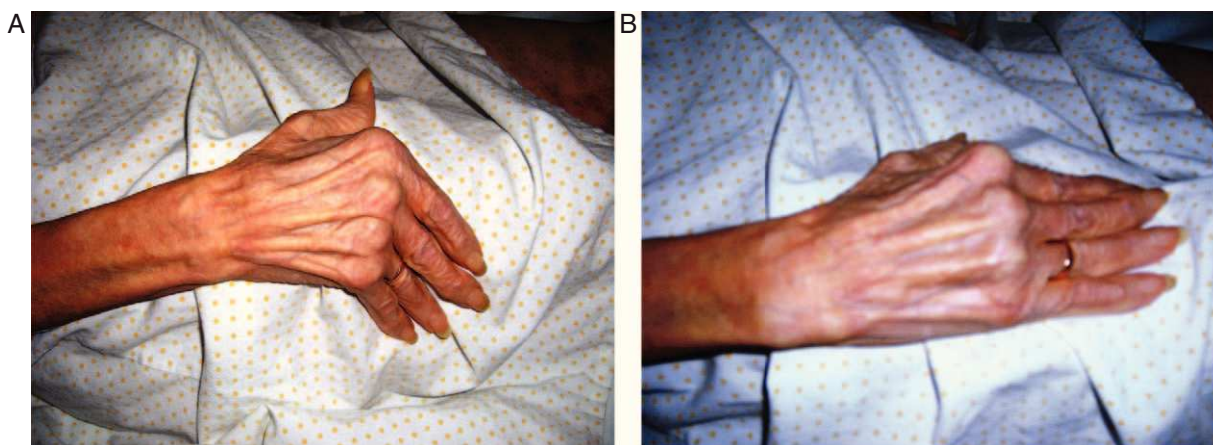


Figura 1. Lupus eritematoso sistémico y artropatía de Jaccoud. A) Pulgar en Z, desviación cubital de las articulaciones metacarpofalángicas de los dedos segundo a quinto de la mano y «cuello de cisne» en los dedos tercero y cuarto. B) Corrección voluntaria de las deformidades en la misma paciente.

Las manifestaciones articulares son heterogéneas y van desde simples artralgias hasta una artritis deformante y erosiva. Casi el 70% de los pacientes presentan artritis no deformante, intermitente o persistente^{44,45}. Entre los pacientes que desarrollan deformidades pueden diferenciarse tres grupos^{46,47}. Algunos pacientes presentan una artropatía deformante no erosiva, otros una artropatía erosiva similar a la artritis reumatoide y otros una artropatía de Jaccoud con erosiones diferentes a las observadas en la artritis reumatoide. La artritis erosiva se ha considerado como un solapamiento AR-LES (*rhupus*)⁴⁸⁻⁵⁰ o como una manifestación articular grave del LES^{46,51-55} y es diferente de la artropatía de Jaccoud⁵⁶.

Frecuencia

En 1974 se encontró una deformidad en «cuello de cisne» en el 38% de 50 pacientes con LES, aunque la muestra era pequeña y procedía de un centro de Reumatología terciario, por lo que probablemente existía un sesgo de selección de los pacientes⁵⁷. En un estudio realizado por Esdaile et al⁵⁸, presentaba artropatía de Jaccoud el 13% de 45 pacientes con LES, frecuencia similar a la encontrada en algunos estudios radiológicos⁷.

Actualmente se acepta que la artropatía de Jaccoud aparece en alrededor del 5% de los pacientes con LES^{40,52}, porcentaje similar al de nuestro entorno (12 de 337; 3,5%)⁴⁴. Alarcón-Segovia et al⁵², en una serie de 858 pacientes con LES, encontraron 41 con artritis deformante en las manos definida como cualquier desviación del eje axial de los dedos, fuera o no reversible (4,7%). En una serie de 939 pacientes, Molina et al⁵⁹ comunican una prevalencia del 4,3%, y Van Vugt et al⁴⁶ identifican artropatía de Jaccoud en 8 de 176 pacientes holandeses (4,5%). Takeishi et al⁶⁰, en una serie de 340 pacientes japoneses con LES, encuentran 15 (4,4%). Sierra-Jimenez et al⁶¹ encuentran artropatía de Jaccoud en el 23% de 192 pacientes mejicanos consecutivos diagnosticados de LES. El porcentaje es 3,4% en una serie de 606 pacientes brasileños⁶².

En 1997, Paredes et al¹⁵ encontraron artropatía de Jaccoud en el 21,7% de 23 pacientes diagnosticados de síndrome de solapamiento del tejido conjuntivo, aunque 4 de los 5 pacientes con las deformidades características cumplía de forma simultánea los criterios de clasificación de LES. En las demás enfermedades, actualmente, la aparición de una artropatía de Jaccoud es ocasional o anecdótica.

Anatomía patológica

La artropatía de Jaccoud afecta de forma predominante a los ligamentos y a los tejidos blandos periarticulares. Se ha descrito la presencia de fibrosis sinovial con depósitos de fibrina y corpúsculos

de hematoxilina, infiltrados inflamatorios escasos o inexistentes, algunos cambios microvasculares y erosiones leves del cartílago, pero sin el *pannus* clásico de la artritis reumatoide. Aunque hay pocos estudios, estas alteraciones se consideran muy características de la artropatía de Jaccoud^{8,56,62-65}. En la necropsia de un paciente con artropatía de Jaccoud secundaria a fiebre reumática se encontró un engrosamiento fibroso de la cápsula articular sin evidencia alguna de alteración sinovial⁶⁶.

Manifestaciones clínicas

La artropatía de Jaccoud se caracteriza por el desarrollo de deformidades articulares reversibles. El tiempo medio entre el inicio de los síntomas articulares y el desarrollo de las deformidades es de 10 años⁶⁰. Después de episodios repetidos de artritis se producen deformidades en las manos y en los pies, aunque los síntomas son escasos y puede no existir evidencia de dolor o artritis aguda previa^{41,67-69}. Generalmente se localiza en las articulaciones metacarpofalángicas e interfalángicas proximales de las manos y en las metatarsofalángicas de los pies, produciéndose flexión y subluxación metacarpofalángicas (ráfaga cubital), hiperextensión de las articulaciones interfalángicas proximales de los dedos de las manos (dedos en «cuello de cisne» y pulgar en «Z») (fig. 1), *hallux valgus*, subluxaciones metatarsofalángicas, ensanchamiento del antepié y dedos de los pies «en martillo»^{4,7,27,62}. El aspecto de las manos y de los pies recuerda a una artritis reumatoide evolucionada pero, a diferencia de lo que ocurre en esta enfermedad, en la artropatía de Jaccoud las deformidades son reversibles durante muchos años. En algunos pacientes se desarrollan deformidades en rodillas⁷⁰, hombros⁷¹ y muñecas⁵².

Diversos estudios sugieren que los pacientes con artritis de Jaccoud no presentaban diferencias en relación con el sexo, edad al inicio del LES o asociación con síndrome de Sjögren y otras manifestaciones clínicas de LES, aunque tenían un tiempo de evolución significativamente mayor^{8,58,72}. Sin embargo, en la serie de Alarcón-Segovia et al⁵² los pacientes con deformidades articulares en las manos tenían menos tiempo de evolución y una frecuencia aumentada de síntomas de síndrome de Sjögren. Takeishi et al⁶⁰ encontraron que la edad media de los pacientes en el momento del diagnóstico era significativamente mayor en los pacientes con artritis de Jaccoud y era frecuente un síndrome de Sjögren secundario. Otros estudios relacionan la artropatía de Jaccoud con una menor frecuencia de nefropatía^{46,73} o una mayor frecuencia de síndrome antifosfolípido secundario^{46,54,74}, con trombosis, pérdida fetal y anticuerpos antifosfolípidos.

Un estudio reciente muestra asociación entre la artropatía de Jaccoud y la enfermedad valvular cardíaca en pacientes con LES, como ocurre en la reumática. Santiago et al⁷⁵ realizaron ecocardiografía transtorácica en 113 pacientes con LES, 25 de ellos con artropatía de Jaccoud. Las alteraciones ecocardiográficas en general y la valvulopatía en particular fueron significativamente más frecuentes en estos pacientes que en el grupo control (36 vs. 9%; $p=0,001$). Esta asociación entre artropatía de Jaccoud y valvulopatía se ha comunicado también en pacientes con vasculitis urticarial hipocomplementémica^{20,21,23,76}.

Se ha sugerido que las rupturas tendinosas, una complicación rara en el LES, son más frecuentes en pacientes con artropatía de Jaccoud. Alves et al⁷⁷ revisan 55 casos publicados, generalmente rupturas espontáneas de tendones aquileos y rotulianos, y encuentran que un tercio se producen en pacientes con artropatía de Jaccoud.

Etiología

Los mecanismos patogénicos que conducen al desarrollo de la artropatía de Jaccoud en el LES y en otras enfermedades son desconocidos. La forma típica parece ser una manifestación tardía de una artritis de larga evolución^{4,9}, y con el aumento de la supervivencia de los pacientes con LES es de esperar que aumente su frecuencia. Bywaters³ sugirió que la artropatía se debe a una actividad inflamatoria de bajo grado prolongada o recurrente en la membrana sinovial y en la cápsula articular. Las deformidades serían la consecuencia de la laxitud ligamentosa y del desequilibrio de las fuerzas musculares de la mano provocadas por dicha inflamación, más que por la acción destructora de la sinovitis^{15,67}. Spronk et al⁸ plantean que la inflamación persistente se debía a la infiltración de células inflamatorias y producción de citoquinas, como interleuquina 1 (IL)-1 e IL-6, lo que explica el mayor aumento de PCR en los pacientes lúpicos con artropatía de Jaccoud^{8,78,79}. Sin embargo, muchos pacientes con fiebre reumática, nódulos subcutáneos y episodios recurrentes de carditis desarrollan deformidades articulares en ausencia de artritis⁶⁷. Además, algunos pacientes con dermatomiositis, esclerodermia o enfermedad pulmonar crónica y artropatía de Jaccoud no tienen antecedente alguno de síntomas o signos articulares^{12,14,62,80}, por lo que la artritis previa no es el único mecanismo implicado en el desarrollo de las deformidades articulares. Las deformidades parecen ser la consecuencia de una laxitud de las cápsulas articulares, ligamentos y tendones que causa inestabilidad articular^{46,56,57}. La resonancia magnética demuestra la ausencia de hipertrofia sinovial en los pacientes con artropatía de Jaccoud, pero hay edema en la cápsula articular y tenosinovitis que conducen a la fibrosis pericapsular y tendinosa con la correspondiente deformidad articular^{56,66}.

Las erosiones pueden deberse a la fricción de los tendones y de la cápsula articular inflamados. La estrecha relación anatómica entre el tendón cubital extensor del carpo y la apófisis estiloides explicaría la gran prevalencia de erosiones en dicha apófisis mencionada en varios estudios^{7,52}. Además, la inflamación persistente o recurrente de los tendones causa probablemente la ruptura tendinosa aguda, muy rara en pacientes con LES en ausencia de una artropatía de Jaccoud.

Se ha demostrado que el aumento de hormona paratiroidea secundario a insuficiencia renal crónica o a la administración de dosis elevadas de corticoides puede afectar los ligamentos y los tendones favoreciendo el desarrollo de artropatía de Jaccoud, por su efecto directo sobre el colágeno o el estímulo de la formación de colágeno⁶. Klemp et al⁸¹ estudiaron 90 mujeres diagnosticadas de LES y no encontraron ni un aumento de casos de hiperlaxitud articular con respecto a los controles sanos ni una asociación significativa entre la hiperlaxitud y las deformidades articulares. Por

ello, la asociación entre hiperlaxitud o hipermovilidad articular y artropatía de Jaccoud propuesta en 2006 por Caznoch et al⁸² es controvertida.

Los anticuerpos dirigidos contra el colágeno tipo II que se detectan mediante pruebas de ELISA e *immunoblotting* se han asociado con el desarrollo de artritis deformante, y los pacientes con artropatía de Jaccoud presentan una mayor prevalencia de factor reumatoide, lo que sugiere un papel patogénico de estos anticuerpos⁸³. La coexistencia de la artropatía de Jaccoud y el síndrome antifosfolípido sugiere que la inflamación de vasos de pequeño calibre puede ser importante en la génesis de la fibrosis periarticular. En algunas biopsias sinoviales se demuestra material semejante a fibrina obliterando la luz de dichos vasos⁸⁴. Además, en pacientes con vasculitis urticarial hipocomplementémica la artropatía de Jaccoud se asocia con valvulopatía, vasculitis cutánea y renal^{23,85}, y se ha sugerido que puede estar mediada por inmunocomplejos^{20,21}.

Diagnóstico

No existen pruebas específicas para el diagnóstico de la artropatía de Jaccoud. Inicialmente, la radiología simple suele mostrar osteopenia periarticular, sin erosiones ni deformidades. Después de varios años de evolución, el principal hallazgo radiológico es la presencia de subluxaciones que durante años son reversibles. Estas deformidades pueden pasar desapercibidas si se alinean los dedos durante el estudio radiológico. No se producen las erosiones típicas de la artritis reumatoide^{5,52,65,86,87}, aunque con el paso del tiempo en las cabezas de los huesos metacarpianos pueden verse pequeñas erosiones articulares asimétricas, de margen escleroso, y deformidades en «gancho» o en forma de «hoz», especialmente en el borde radial, o metatarsianos^{3,24,67}. A pesar de las erosiones no suele verse un colapso de los carpos⁵⁶, aunque algunos pacientes pueden presentar colapsos en los carpos sin erosiones⁵⁵.

La presencia de estas erosiones y la ausencia de hipertrofia sinovial se identifican mejor y precozmente mediante resonancia magnética o ecografía. En 2003, Ostendorf et al⁵⁶ realizaron radiografías y resonancia magnética de las manos en 14 pacientes con LES y artritis, con o sin deformidades. En los cuatro pacientes que podían clasificarse como artritis de Jaccoud según los índices propuestos por Spronk et al⁸ encontraron tenosinovitis edematosa y edema de la cápsula articular. Solo uno de ellos presentaba hipertrofia sinovial y era leve.

En la artropatía de Jaccoud es frecuente encontrar aumento de proteína C reactiva^{8,52,54,66,68,88}, factor reumatoide^{88,89} y anticuerpos antinucleares^{50,55}, anticardiolipina^{46,47,54}, anti-ADN nativo^{8,52,90}, anti-RA-33⁹¹, antivimentina citrulinada mutada⁹⁰, anti-U1RNP⁷, anti-Ro/SSA, especialmente dirigidos contra el componente de 52 kD, y anti-La/SSB^{52,60,88}. La asociación con los anticuerpos anti-ADN y anticardiolipina, el factor reumatoide o los anticuerpos anti-Ro/SSA no se confirma en todos los estudios^{15,90}.

No existen criterios específicos para la clasificación o el diagnóstico de la artropatía de Jaccoud. Inicialmente, en pacientes con fiebre reumática crónica, propusieron incluir los episodios repetidos de poliartritis migratoria, la rigidez persistente en las articulaciones metacarpofalángicas, el desarrollo de deformaciones articulares, la velocidad de sedimentación normal y el factor reumatoide negativo, con radiografía normal o cambios erosivos en las cabezas metacarpianas y deformidades en «gancho»². Posteriormente, se han propuesto criterios similares^{92,93} e índices diagnósticos que consideraban la presencia de diferentes deformidades^{8,46}, pero ninguno de ellos ha sido aceptado definitivamente. Spronk et al⁸ propusieron un índice basado en la

Tabla 1
Clasificación de la artropatía de Jaccoud.

Deformidad	Dedos	Puntuación
Desviación o «ráfaga» cubital	De 1 a 4 dedos	2 puntos
	De 5 a 8 dedos	3 puntos
Deformidad en cuello de cisne	De 1 a 4 dedos	2 puntos
	De 5 a 8 dedos	3 puntos
Limitación de extensión en articulaciones metacarpofalángicas	De 1 a 4 dedos	1 punto
	De 5 a 8 dedos	2 puntos
Deformidad en «ojal»	De 1 a 4 dedos	2 puntos
	De 5 a 8 dedos	3 puntos
Deformidad de los pulgares en «Z»	1 dedo	2 puntos
	2 dedos	3 puntos

presencia de diferentes deformidades, y se habla de artropatía de Jaccoud cuando se cuentan 5 o más puntos (tabla 1).

El principal diagnóstico diferencial que plantea la artropatía de Jaccoud es la artritis reumatoide, especialmente en algunos momentos de la evolución. Ambos procesos se diferencian por el patrón de las deformidades y la presencia de erosiones articulares. A diferencia de la AR, las deformidades son reducibles durante mucho tiempo y no hay destrucción articular⁹⁴. El denominado dedo en «cuello de cisne» con subluxación metacarpofalángica es mucho más frecuente en el LES, y el pulgar en «Z» es más frecuente en la artritis reumatoide⁵⁵. En las radiografías simples, la artritis reumatoide puede descartarse por la reducción de los espacios interarticulares, la presencia de las erosiones típicas^{5,52,65,86,87} y la formación de pseudoquistes⁵⁵. En la artropatía de Jaccoud las erosiones son escasas, pequeñas y asimétricas, con aspecto de «gancho» o de «hoz»⁵⁵. No son específicas y pueden verse en algunos pacientes con gota, pseudogota, artrosis erosiva y, excepcionalmente, en la artritis reumatoide^{58,62}. Se han atribuido a una adaptación anatómica al estrés local producido por la subluxación progresiva de la articulación⁶⁶. Los anticuerpos anti-péptido citrulinado cíclico y anti-RA-33 pueden ser útiles para diferenciar la artritis erosiva del LES o el *rhumus* de la artropatía de Jaccoud⁹⁵.

Pronóstico

La artropatía de Jaccoud se define como una artropatía deformante no erosiva, y así se comporta durante los primeros años tras la instauración de las deformidades. En general, cursa con poco dolor y durante años la repercusión funcional es pequeña porque son deformidades reducibles y no hay erosiones radiológicas^{47,96}. Después de varios años de evolución pueden aparecer erosiones y las deformaciones pueden hacerse fijas³⁰, ocasionando una pérdida importante de la función articular.

Tratamiento

El tratamiento debe dirigirse a evitar los episodios repetidos de inflamación articular, porque una vez establecidas las deformidades, la única solución es la cirugía correctora. El objetivo debe ser la mínima actividad inflamatoria articular posible. La administración de antiinflamatorios no esteroideos, dosis bajas de glucocorticoides o antipalúdicos, junto a la fisioterapia, pueden ser suficientes para lograr dicho objetivo. No obstante, en pacientes con ataques articulares repetidos o actividad inflamatoria persistente debe valorarse la administración secuencial de metotrexato, leflunomida y terapias biológicas como en la artritis reumatoide. Además, dado que muchos pacientes con artropatía de Jaccoud presentan trombosis, abortos, valvulopatía y anticuerpos anti-fofolípidos, debe tratarse correctamente el síndrome antifosfolípido asociado.

En casos evolucionados, cuando las deformidades son fijas e irreversibles puede recurrirse a la corrección quirúrgica^{68,97}, actuando

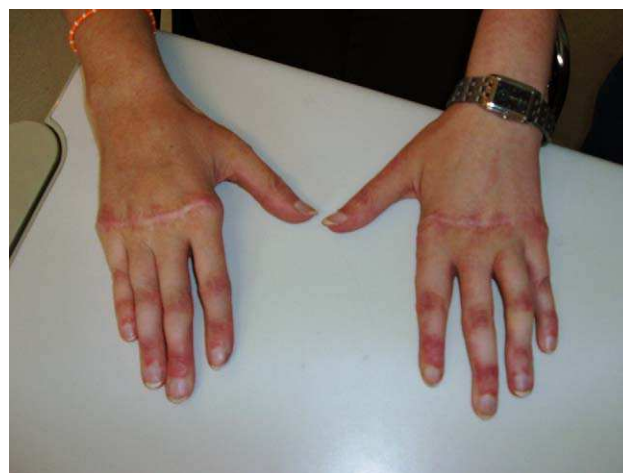

Figura 2. Lupus eritematoso sistémico y artropatía de Jaccoud: corrección quirúrgica.

sobre los huesos subluxados o las partes blandas. Se han ensayado con éxito técnicas de realineación y fijación de la primera articulación metatarsiana en caso de *hallux valgus*⁹⁷, fusión de la primera articulación metacarpofalángica y prótesis de silastic en el resto de los dedos de la mano^{87,98}, osteotomía con acortamiento de los metacarpianos⁹⁹ o recolocación y tensado de los tendones⁸⁷ (fig. 2). En muchos pacientes se consigue corregir la deformidad, pero si la enfermedad persiste activa puede reproducirse de nuevo. Los tratamientos quirúrgicos de partes blandas pueden fallar hasta en el 70% de los casos, y las artroplastias consiguen resultados positivos en la mitad de los pacientes⁸⁷. En una publicación más reciente, Alnot et al¹⁰⁰ obtienen mejores resultados, aunque el éxito de la cirugía depende de las técnicas utilizadas y de las características, de la localización y de la gravedad de la deformación. En el estudio se incluyen el realineamiento central de los tendones extensores de las articulaciones metacarpofalángicas con estabilización articular y los implantes de Swanson, con un 83 y un 66% de buenos resultados, respectivamente.

Conflicto de intereses

El autor declara que no tiene conflicto de intereses.

Bibliografía

- Jaccoud FS. Sur une forme de rhumatisme chronique. Leçons de clinique médicale faites à l'Hopital de la Charité. Paris: Delahaye; 1869. p. 598-616.
- Bywaters EGL. The relation between heart and joint disease (type Jaccoud's). Br Heart J. 1950;12:101-31.
- Bywaters EGL. Jaccoud's syndrome: a sequel to the joint involvement of systemic lupus erythematosus. Clin Rheum Dis. 1975;1:125-48.
- Aptekar RG, Lawless OJ, Decker JL. Deforming non-erosive arthritis of the hand in systemic lupus erythematosus. Clin Orthop. 1974;100:120-4.
- Weissman BN, Rappoport AS, Sosman JL, Schur PH. Radiographic findings in the hands in patients with systemic lupus erythematosus. Radiology. 1978;126:313-7.
- Babini SM, Cocco M, De la Sota M, Babini JC, Arturi A, Marcon JC, et al. Tendency laxity and Jaccoud's syndrome in patients with systemic lupus erythematosus. Possible role of secondary hyperparathyroidism. J Rheumatol. 1989;16:494-8.
- Reilly PA, Evison G, McHugh NJ, Maddison PJ. Arthropathy of hands and feet in systemic lupus erythematosus. J Rheumatol. 1990;17:777-84.
- Spronk PE, Ter Borg EJ, Kallenberg CG. Patients with systemic lupus erythematosus and Jaccoud's arthropathy: A clinical subset with an increased C reactive protein response? Ann Rheum Dis. 1992;51:358-61.
- Szczepanski L, Targonska B, Piotrowski M. Deforming arthropathy and Jaccoud's syndrome in patients with systemic lupus erythematosus. Scand J Rheumatol. 1992;21:308-9.
- Ballard M, Meyer O, Adle-Biassette H, Grossin M. Jaccoud's arthropathy with vasculitis and primary Sjogren's syndrome. A new entity. Clin Exp Rheumatol. 2006;24:S102-3.

11. Cavazzana I, Ceribelli A, Franceschini F, Cattaneo R. Unusual association between pure red cell aplasia and primary Sjögren's syndrome: a case report. *Clin Exp Rheumatol.* 2007;25:309–11.
12. Bradley JD, Pinals RS. Jaccoud's arthropathy in scleroderma. *Clin Exp Rheumatol.* 1984;2:337–40.
13. Spina MF, Beretta L, Masciocchi M, Scorza R. Clinical and radiological picture of Jaccoud arthropathy in the context of systemic sclerosis. *Ann Rheum Dis.* 2008;67:728–9.
14. Bradley JD. Jaccoud's arthropathy in adult dermatomyositis. *Clin Exp Rheumatol.* 1986;4:273–6.
15. Paredes JG, Lazaro MA, Citera G, Da Representacao S, Maldonado Cocco JA. Jaccoud's arthropathy of the hands in overlap syndrome. *Clin Rheumatol.* 1997;16:65–9.
16. Piette JC, Le Thi HD, Ziza JM, Vidailhet MJ, Chapelon C, Godeau P, et al. Jaccoud's rheumatism in Sharp's syndrome. *Rev Rhum.* 1988;55:153–4.
17. Lipa I, Cerimovic S, Mahic-Zikic A. Chronic Jaccoud polyarthritides and Takayasu arteritis. *Med Arh.* 1987;41:189–93.
18. De la Sota M, Maldonado Cocco JA. Jaccoud's arthropathy in a patient with necrotizing vasculitis. *J Rheumatol.* 1992;19:998–1000.
19. Andreis M, Gomez M, Ogueta D. Fibrous rheumatism (Jaccoud type) combined with the Schoenlein Henoch syndrome: description of a case and discussion of the relations between heart and chronic articular involvement. *Rev Med Chil.* 1969;97:133–7.
20. Chen HJ, Bloch KJ. Hypocomplementemic urticarial vasculitis, Jaccoud's arthropathy, valvular heart disease, and reversible tracheal stenosis: a surfeit of syndromes. *J Rheumatol.* 2001;28:383–6.
21. Houser SL, Askenase PW, Palazzo E, Bloch KJ. Valvular heart disease in patients with hypocomplementemic urticarial vasculitis syndrome associated with Jaccoud's arthropathy. *Cardiovasc Pathol.* 2002;11:210–6.
22. Ishikawa O, Miyachi Y, Watanabe H. Hypocomplementemic urticarial vasculitis associated with Jaccoud's syndrome. *Br J Dermatol.* 1997;137:804–7.
23. Palazzo E, Bourgeois P, Meyer O, De Bandt M, Kazatchkine M, Kahn M, et al. Hypo-complementemic urticarial vasculitis syndrome, Jaccoud's syndrome, valvulopathy: A new syndromic combination. *J Rheumatol.* 1993;20:1236–40.
24. Pastershank SP, Resnick D. «Hook» erosions in Jaccoud's arthropathy. *J Can Assoc Radiol.* 1980;31:174–5.
25. Tishler M, Yaron M. Jaccoud's arthropathy and psoriatic arthritis. *Clin Exp Rheumatol.* 1993;11:663–4.
26. Wu Y, Zheng J. Jaccoud's arthropathy and psoriatic arthritis, a rare association. *Rheumatol Int.* 2010;30:1081–3.
27. Palazzi C, D'Amico E, De Santis D, Petricca A. Jaccoud's arthropathy of the hands as a complication of pyrophosphate arthropathy. *Rheumatology (Oxford).* 2001;40:354–5.
28. Hajri R, Rezgui L, Ben Miled M, Chekili S, Laatar A, Kassab S, et al. Jaccoud arthropathy and pyrophosphate arthropathy: a rare association. *Tunis Med.* 2004;82:1048–51.
29. Arlet JB, Pouchot J. The senescent form of Jaccoud arthropathy. *J Clin Rheumatol.* 2009;15:151.
30. Ruddy S, Harris Jr ED, Sledge CB, editores. *Kelley's Textbook of Rheumatology. Clinical features of rheumatoid arthritis, principles of reconstructive surgery of hand and wrist.* 6.ª ed. Filadelfia: W.B. Saunders; 2001. p.980 y 1710-1711.
31. Johnson JJ, Leonard-Segal A, Nashel DJ. Jaccoud's-type arthropathy: an association with malignancy. *J Rheumatol.* 1989;16:1278–80.
32. Tsai JJ, Tsai WJ, Yen JH, Chen JR, Lin SF, Liu HW. Malignant pheochromocytoma associated with Jaccoud's-type arthropathy, Raynaud's phenomenon, positive antinuclear antibody and rheumatoid factor. *Gaoxiong Yi Xue Ke Xue Za Zhi.* 1994;10:518–21.
33. Whittaker R, Griffiths H. Jaccoud's arthropathy and hypermobility syndrome. *J Rheumatol.* 1993;20:1636.
34. Maher JM, Strosberg JM, Rowley RF, Farber M. Jaccoud's arthropathy and inflammatory bowel disease. *J Rheumatol.* 1992;19:1637–9.
35. Miled-M'Rad K, M'Rad S, Kchir M, Belkhouja C, Bahri B, Hendaoui L, et al. Caroli's disease and Jaccoud's arthropathy. *Ann Gastroenterol Hepatol (Paris).* 1993;29:107–9.
36. Weeraratne CN, Roldan J, Anstead GM. Jaccoud arthropathy: a rarity in the spectrum of HIV-associated arthropathy. *Am J Med Sci.* 2004;328:351–3.
37. Khellaf M, Chaouat D, Ancelle G, Rascovski S, Binet O, Beltzer-Garely E, et al. Association of mycosis fungoides and Jaccoud syndrome. *Rev Med Interne.* 1995;16:923–5.
38. Sukenik S, Hendler N, Yerushalmi B, Buskila D, Liberman N. Jaccoud's-type arthropathy: an association with sarcoidosis. *J Rheumatol.* 1991;18:915–7.
39. Del Fava MF, Manguera CLP, Yoshinari NH, Ribeiro AP, Santi CG, Neto ML, et al. Poliartrite, pioderma gangrenoso e pustulose subcornea: uma associação inusitada. *Rev Bras Reum.* 1999;36:159–61.
40. Leventhal LJ, Straka PC, Schumacher Jr HR. Jaccoud arthropathy and acroostylosis in KID syndrome. *J Rheumatol.* 1989;16:1274–7.
41. Kane D, Bresnihan B. Jaccoud's arthropathy secondary to severe chronic eczema of the palms. *Br J Rheumatol.* 1997;36:1339–40.
42. Conrozier T, Balblanc JC, Chapard R, Biron P, Mathieu P, Vignon E, et al. Jaccoud's arthritis and angioimmunoblastic lymphadenopathy. *Rev Rhum.* 1990;57:423–5.
43. Gerster JC, Peter O. Jaccoud's arthropathy in acrodermatitis chronica atrophicans. *Br J Rheumatol.* 1998;37:347–8.
44. López-Longo FJ. Artritis grave y necrosis avascular ósea. SIMULE: simposio multidisciplinar sobre lupus eritematoso. Barcelona, 28 y 29 de noviembre de 2008.
45. Zea AC, Rodríguez A, Vázquez M. Manifestaciones del aparato locomotor. En: Khamashta M, Vilardell M, editores. *Lupus eritematoso sistémico.* Barcelona: Caduceo Multimedia; 2009. p. 99–114.
46. Van Vugt RM, Derksen RH, Kater L, Bijlsma JW. Deforming arthropathy or lupus and rhupus hands in systemic lupus erythematosus. *Ann Rheum Dis.* 1998;57:540–4.
47. Pipili C, Sfrizeri A, Cholongitas E. Deforming arthropathy in systemic lupus erythematosus. *Eur J Intern Med.* 2008;19:482–7.
48. Kantor GL, Bickel YB, Barnett EV. Coexistence of systemic lupus erythematosus and rheumatoid arthritis. Report of a case and review of the literature, with clinical, pathologic and serologic observations. *Am J Med.* 1969;47:433–44.
49. Brand CA, Rowley MJ, Tait BD, Muirden KD, Whittingham SF. Coexistent rheumatoid arthritis and systemic lupus erythematosus: Clinical, serological, and phenotypic features. *Ann Rheum Dis.* 1992;51:173–6.
50. Amezcua-Guerra LM, Springall R, Marquez-Velasco R, Gómez-García L, Vargas A, Bojalil R, et al. Presence of antibodies against cyclic citrullinated peptides in patients with «rhupus»: a cross-sectional study. *Arthritis Res Ther.* 2006;8:R144.
51. Meijers KA, Eulderink F, van de Putte LB, Wiersema-van Gogh H, de Vries E, Cats A, et al. Chronic synovitis with marked infiltration of granulocytes in a patient with an unusual development of systemic lupus erythematosus. *Z Rheumatol.* 1979;38:279–88.
52. Alarcón-Segovia D, Abud-Mendoza C, Diaz-Jouanen E, Iglesias A, De los Reyes V, Hernandez-Ortiz J, et al. Deforming arthropathy of the hands in systemic lupus erythematosus. *J Rheumatol.* 1988;15:65–9.
53. Cohen MR, Steiner G, Smolen JS, Isenberg DA. Erosive arthritis in systemic lupus erythematosus: Analysis of a distinct clinical and serological subset. *Br J Rheumatol.* 1998;37:421–4.
54. Fernandez A, Quintana G, Matteson EL, Restrepo JF, Rondon F, Sanchez A, et al. A. Lupus arthropathy: historical evolution from deforming arthritis to rhupus. *Clin Rheumatol.* 2004;23:523–36.
55. Fernandez A, Quintana G, Rondon F, Restrepo JF, Sanchez A, Matteson EL, et al. Lupus arthropathy: a case series of patients with rhupus. *Clin Rheumatol.* 2006;25:164–7.
56. Ostendorf B, Scherer A, Specker C, Modder U, Schneider M. Jaccoud's arthropathy in systemic lupus erythematosus: Differentiation of deforming and erosive patterns by magnetic resonance imaging. *Arthritis Rheum.* 2003;48:157–65.
57. Bleifeld CJ, Inglis AE. The hand in systemic lupus erythematosus. *J Bone Joint Surg (Am).* 1974;56:1207–15.
58. Esdaile JM, Danoff D, Rosenthal L, Gutkowski A. Deforming arthritis in systemic lupus erythematosus. *Ann Rheum Dis.* 1981;40:124–6.
59. Molina JF, Molina J, Gutierrez S, Uribe O, Garcia C, Ristea R, et al. Deforming arthropathy of the hands (Jaccoud's) in systemic lupus erythematosus (SLE). An independent subset of SLE? *Arthritis Rheum.* 1995;38:S347.
60. Takeishi M, Mimori A, Suzuki T. Clinical and immunological features of systemic lupus erythematosus complicated by Jaccoud's arthropathy. *Mod Rheumatol.* 2001;11:47–51.
61. Sierra-Jimenez G, Sanchez-Ortiz A, Aceves-Avila FJ, Hernandez-Rios G, Durán-Barragán S, Ramos-Remus C, et al. Tendinous and ligamentous derangements in systemic lupus erythematosus. *J Rheumatol.* 2008;35:2187–91.
62. Santiago MB, Galvão V. Jaccoud arthropathy in systemic lupus erythematosus: analysis of clinical characteristics and review of the literature. *Medicine (Baltimore).* 2008;87:37–44.
63. Richter I, Cohen M, Steiner G, Smolen JS, Isenberg DA. Erosive arthritis in systemic lupus erythematosus: analysis of a distinct clinical and serological subset. *Br J Rheumatol.* 1998;37:421–4.
64. Cruickshank B. Lesions of joints and tendon sheaths in systemic lupus erythematosus. *Ann Rheum Dis.* 1959;18:111–9.
65. Labowitz R, Schumacher HR. Articular manifestations of systemic lupus erythematosus. *Ann Int Med.* 1971;74:911–21.
66. Girgis FL, Poppel A, Brucker F. Jaccoud's arthropathy: case report and necropsy study. *Ann Rheum Dis.* 1978;37:561–5.
67. Ignaczak T, Espinoza LR, Kantor OS, Osterland CK. Jaccoud arthritis. *Arch Intern Med.* 1975;135:577–9.
68. Manthorpe R, Bendix G, Schiler H, Viderbal A. Jaccoud's syndrome: a nasographic entity associated with SLE. *J Rheumatol.* 1980;7:169–77.
69. Thakur R, Gupta LC, Misra M, Saran RK, Hasan M. Jaccoud's arthropathy—diagnostic and therapeutic implications. *Postgrad Med J.* 1988;64:809–11.
70. De la Sota M, Garcia-Morteo O, Maldonado-Cocco JA. Jaccoud's arthropathy of the knees in systemic lupus erythematosus. *Arthritis Rheum.* 1985;28:825–7.
71. Siam AR, Hammoudeh M. Jaccoud's arthropathy of the shoulders in systemic lupus erythematosus. *J Rheumatol.* 1992;19:980–1.
72. Kaarela K, Laiho K, Soini I. A 30-year result of deforming arthritis in systemic lupus erythematosus. *Rheumatol Int.* 2007;27:881–2.
73. Varela DC, Quintana G, Somers EC, Rojas-Villarraga A, Espinosa G, Hincapie ME, et al. Delayed lupus nephritis. *Ann Rheum Dis.* 2008;67:1044–6.
74. Derksen RHHW, de Groot PhG, Kater L, Nieuwenhuis HK. Patients with anti-phospholipid antibodies and venous thrombosis should receive long term anti-coagulant treatment. *Ann Rheum Dis.* 1993;52:689–92.

75. Santiago MB, Dourado SM, Silva NO, Motta MP, Grimaldi LS, Rios VR, et al. Valvular heart disease in systemic lupus erythematosus and Jaccoud's arthropathy. *Rheumatol Int.* 2009;10.1007/s00296-009-r-1217-8.
76. Amano H, Furuhashi N, Tamura N, Tokano Y, Takasaki Y. Hypocomplementemic urticarial vasculitis with Jaccoud's arthropathy and valvular heart disease: case report and review of the literature. *Lupus.* 2008;17:837–41.
77. Alves EM, Macieira JC, Borba E, Chiuchetta FA, Santiago MB. Spontaneous tendon rupture in systemic lupus erythematosus: association with Jaccoud's arthropathy. *Lupus.* 2010;19:247–54.
78. Pepys MB, Lanham JG, de Beer FC. C-reactive protein in systemic lupus erythematosus. *Clin Rheumatol Dis.* 1982;8:91–103.
79. Morrow WJW, Isenberg DA, Parry HF, Snaith ML. C-reactive protein in sera from patients with systemic lupus erythematosus. *J Rheumatol.* 1981;8:599–604.
80. Panichewa S, Chitrabamrung S, Vatansuk M. Hand deformities in a patient with chronic lung disease; Jaccoud's arthropathy. *Clin Rheumatol.* 1983;2:65–9.
81. Klemp P, Majoos FL, Chalton D. Articular mobility in systemic lupus erythematosus (SLE). *Clin Rheumatol.* 1987;6:202–7.
82. Cazonch CJ, Esmanhotto L, Silva MB, Skare TL. Pattern of joint involvement in patients with systemic lupus erythematosus and its association with rheumatoid factor and hypermobility. *Rev Bras Reum.* 2006;46:261–5.
83. Choi EK, Gatenby PA, Bateman JF, Cole WG. Antibodies to type II collagen in SLE: a role in the pathogenesis of deforming arthritis? *Immunol Cell Biol.* 1990;68:27–31.
84. Wallace DJ, Hahn BH, Quismorio FP, Klinenberg JR. *Dubois' lupus erythematosus*. 5.th ed. Philadelphia: Lea and Febiger; 1997. p. 635–9.
85. Sturgess AS, Littlejohn GO. Jaccoud's arthritis and panvasculitis in the hypo-complementemic urticarial vasculitis syndrome. *J Rheumatol.* 1988;15:858–61.
86. Russell AS, Percy JS, Rigal WM, Wilson GL. Deforming arthropathy in systemic lupus erythematosus. *Ann Rheum Dis.* 1974;33:204–9.
87. Dray GJ. The hand in systemic lupus erythematosus. *Hand Clin.* 1989;5:145–55.
88. Franchescini F, Cretti L, Quinzanini M, Rizzini FL, Cattaneo R. Deforming arthropathy of the hands in systemic lupus erythematosus is associated with antibodies to SSA/Ro and to SSB/La. *Lupus.* 1994;3:419–22.
89. Simon JA, Granados J, Cabiedes J, Morales JR, Varela JA. Clinical and immunogenetic characterization of Mexican patients with 'rhumus'. *Lupus.* 2002;11:287–92.
90. Galvão V, Atta AM, Sousa Atta ML, Motta M, Dourado S, Grimaldi L, et al. Profile of autoantibodies in Jaccoud's arthropathy. *Joint Bone Spine.* 2009;76:356–60.
91. Isenberg DA, Steiner G, Smolen JS. Clinical utility and serological connections of anti-RA33 antibodies in systemic lupus erythematosus. *J Rheumatol.* 1994;21:1260–3.
92. Villiaume J, Arlet J, Avouac B. Diagnostic criteria and new etiologic events in the arthropathy of Jaccoud: a report of 10 cases. *Clin Rheumatol Pract.* 1986;4:156–75.
93. Kahn MF. Jaccoud's syndrome in a rheumatology unit. *Clin Rheumatol Pract.* 1986;4:153–5.
94. Martínez D. Jaccoud's arthropathy revisited. *Bol Asoc Med PR.* 2008;100:51–3.
95. Mediwake R, Isenberg DA, Schellekens GA, Van Venrooij WJ. Use of anticitrullinated peptide and anti-RA33 antibodies in distinguishing erosive arthritis in patients with systemic lupus erythematosus and rheumatoid arthritis. *Ann Rheum Dis.* 2001;60:67–8.
96. Saketkoo LA, Quinet R. Revisiting Jaccoud arthropathy as an ultrasound diagnosed erosive arthropathy in systemic lupus erythematosus. *J Clin Rheumatol.* 2007;13:322–7.
97. Joseph B, Chacko V. Chronic post-rheumatic-fever arthritis (Jaccoud's arthritis) involving the feet. A case report. *J Bone Joint Surg Am.* 1984;66:1124–5.
98. Schumacher HR, Zweiman B, Bora Jr FW. Corrective surgery for the deforming hand arthropathy of systemic lupus erythematosus. *Clin Orthop.* 1976;17:292–5.
99. Evans JA, Hastings DE, Urowitz MB. The fixed lupus hand deformity and its surgical correction. *J Rheumatol.* 1977;4:170–5.
100. Alnot JY, Liverneaux P, Wodecki P. Jaccoud's arthropathy. *Chir Main.* 2000;19:169–80.