

# ANGIOLOGIA E CIRURGIA VASCULAR

www.elsevier.pt/acv



## ARTIGO DE REVISÃO

### Estenose intra-stent na artéria femoral superficial: soluções actuais para um problema crescente

Hugo Rodrigues<sup>a,b,\*</sup>, Frederico Bastos Gonçalves<sup>a,c</sup>, Gonçalo Alves<sup>a</sup>, Carlos Amaral<sup>a</sup>,  
Gonçalo Rodrigues<sup>a</sup>, Rodolfo Abreu<sup>a</sup>, Anita Quintas<sup>a</sup>, Nelson Oliveira<sup>a</sup>,  
Maria Emilia Ferreira<sup>a</sup>, João Albuquerque Castro<sup>a</sup> e Luis Mota Capitão<sup>a</sup>

<sup>a</sup> Serviço de Angiologia e Cirurgia Vascular, Hospital Santa Marta, Centro Hospitalar Lisboa Central, Lisboa, Portugal

<sup>b</sup> Unidade de Angiologia e Cirurgia Vascular, Hospital das Forças Armadas, Lisboa, Portugal

<sup>c</sup> Department of Vascular Surgery, Erasmus University Medical Centre, Rotterdam, The Netherlands

Recebido a 24 de junho de 2013; aceite a 25 de julho de 2013

#### PALAVRAS-CHAVE:

Re-estenose  
intra-stent;  
Stent;  
Artéria femoral  
superficial;  
Doença arterial  
obstrutiva periférica;  
Laser;  
Aterectomia;  
Cutting balloon;  
Bare metal stent;  
Stent eludido  
com droga;  
Balão eludido  
com droga;  
Bypass

#### KEYWORDS

In-stent restenosis;  
Stent;  
Superficial femoral  
artery;

#### Resumo

Os últimos anos de tratamento da doença arterial obstrutiva periférica na artéria femoral superficial observaram uma mudança de paradigma, da cirurgia clássica para a endovascular, o que se traduziu na utilização progressiva de stents metálicos para a manutenção da permeabilidade a longo prazo.

Apesar dos avanços tecnológicos, a restenose intra-stent é uma das principais limitações do tratamento endovascular, com um tratamento complexo e não consensual, traduzindo a escassez de resultados obtidos ou a sua manutenção no tempo.

Os autores procuraram recolher os dados mais recentes sobre este tipo de patologia e as principais opções disponíveis para o seu tratamento.

© 2013 Sociedade Portuguesa de Angiologia e Cirurgia Vascular. Publicado por Elsevier España, S.L. Todos os direitos reservados.

#### Intra-stent stenosis on superficial femoral artery: Current solutions for a growing problem

**Abstract** In the last years, there has been a paradigm shift in the treatment of the superficial femoral artery, from total open repair towards preferential endovascular repair. This change resulted in an increasing use of metallic stents in that segment, in order to increase the patency of the vessel.

\*Autor para correspondência.

Correio eletrónico: hugo.francisco.rodrigues@gmail.com (H. Rodrigues).

Peripheral artery disease;  
Laser;  
Atherectomy;  
Cutting balloon;  
Bare metal stent;  
Drug eluting stent;  
Drug eluting balloon;  
Bypass

In-stent restenosis is a contemporary and growing problem that often needs a complex treatment and has been associated with poor results. Also there's no consensus about the best strategy to address it.

In this paper the authors collected the most recent data about in-stent restenosis and present the main treatment options available.

© 2013 Sociedade Portuguesa de Angiologia e Cirurgia Vascular. Published by Elsevier España, S.L. All rights reserved.

## Introdução

A terapêutica endovascular para o tratamento da doença arterial obstrutiva periférica está bem estabelecida e tem vindo a ganhar relevância em relação à cirurgia convencional (CC) devido à sua menor invasibilidade e morbilidade<sup>1</sup>.

Introduzida na década de 80, a angioplastia da artéria femoral superficial (AFS) resultou da extrapolação dos princípios utilizados na angioplastia coronária para os vasos periféricos.

Inicialmente promissores, os resultados da angioplastia isolada para a AFS revelaram-se desanimadores quando comparados com a terapêutica convencional, principalmente no que diz respeito a lesões longas e complexas<sup>2</sup> (TASC > B).

A introdução do stenting para a femoral superficial, na década de 90, prometia manter a baixa invasibilidade do procedimento associado a aumento da permeabilidade a médio e longo prazo, comparativamente com a angioplastia isolada.

No entanto, os primeiros stents utilizados associaram-se a taxas de fractura e de oclusão elevadas e não apresentavam vantagens em relação à angioplastia isolada para este segmento<sup>3</sup>.

A adaptação de stents de nitinol associado a um design orientado para suportar as diferentes forças envolvidas nesta artéria (fig. 1), melhoraram de forma significativa os resultados do stenting femoral, sendo hoje sobreponíveis aos do tradicional bypass femoro-popliteu com prótese<sup>4</sup>.

## Relevância do tema

Os procedimentos endovasculares realizados na AFS por DAOP aumentaram exponencialmente nos últimos anos em Portugal e representam hoje mais de 50% das revascularizações efectuadas nesse segmento em muitos serviços de Cirurgia Vascular.

Este facto resulta da melhoria dos resultados obtidos pela técnica ao longo dos anos e do aparecimento e desenvolvimento de novas tecnologias que permitem taxas de permeabilidade superiores ao passado e que rivalizam com a cirurgia clássica.

Embora a introdução de stents para a AFS tenha contribuído para a melhoria de resultados, a adoção destes dispositivos criou um novo problema de difícil resolução: a re-estenose intra-stent.

Histologicamente distinta da estenose causada pela DAOP aterosclerótica, que consiste em lesões mais ou menos complexas da placa de ateroma, a estenose intra-stent

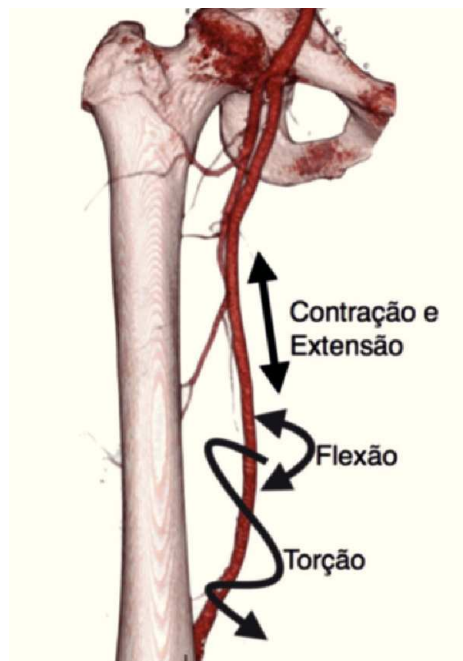


Figura 1 Forças resultantes da flexão do joelho na artéria femoral superficial.

resulta de resposta fibrótica à angioplastia, com proliferação de células musculares lisas e de tecido cicatricial (hiperplasia mio-intimal), o que condiciona negativamente os resultados da re-intervenção nesse território<sup>5,6</sup>.

A prevalência da estenose intra-stent é um tema controverso e existem poucos estudos na literatura que permitam retirar dados conclusivos, pois esta possível complicação raramente está incluída como endpoint. Dos ensaios clínicos publicados sobre stenting da AFS, podemos inferir pela taxa de permeabilidade primária e pela taxa «livre de re-intervenção na lesão» que a estenose intra-stent pode variar entre os 20 e os 50% a 12 meses, embora o valor esteja provavelmente sub-dimensionado (tabela 1).

Vários factores foram inicialmente associados ao fraco desempenho do stenting da AFS, incluindo o material (aço inox vs nitinol), o acabamento (polido a laser vs não polido; tipo de polimento), o design (células fechadas vs células abertas), a apresentação clínica (isquemia funcional vs isquémia crítica) e o tipo de lesão<sup>7</sup> (TASC A e B vs TASC > B).

O stent de inox foi o primeiro a ser utilizado neste território, contudo, a sua rigidez originou muitas falências precoces do

**Tabela 1** Resumo dos mais relevantes estudos clínicos sobre stenting da artéria femoral superficial

Estudo	Permeabilidade 1 <sup>ária</sup>	Livre de TLR (%)
SIROCCO I/II	78%	90%
RESILIENT	81,3%	87,3%
ABSOLUTE	54% (2 anos)	63%
DURABILITY I	72%	79%
DURABILITY 200	64,8%	
ASTRON	61,1%	
ZILVER PTX RCT	83,1%	80%
VIABAHN PMA	65%	
VIBRANT	53%	73%

TLR: target lesion reintervention.

procedimento por fractura do stent e posterior oclusão. De facto, fractura e re-estenose parecem estar intimamente ligados e são referidos por diversos autores como um dos principais factores de oclusão após implantação<sup>8,9</sup>.


Por outro lado, os stents com células fechadas, expansíveis por balão, apresentam uma força radial superior aos stents com células abertas mas são menos resistentes ao desgaste mecânico.

Na AFS existem 3 tipos de forças de desgaste: compressão/ extensão, flexão e torção (fig. 1). Os stents autoexpansíveis de nitinol, mais recentes e com um design segmentar aberto, vieram melhorar a permeabilidade primária dos procedimentos na AFS ao apresentar maior flexibilidade e resistência neste segmento<sup>10</sup>.

Apesar da introdução dos stents de nitinol, a taxa de fractura permanece > 20% ao ano para lesões longas, traduzindo piores resultados para lesões TASC C e D<sup>9</sup>.

Os doentes que se apresentam com isquémia crítica também apresentam piores resultados após angioplastia e stenting da AFS<sup>11</sup>. Este facto traduz frequentemente uma doença arterial periférica mais grave, com run-off distal mais degradado. Igualmente, estes doentes apresentam tipicamente lesões classificadas como TASC > B para este segmento e com maior frequência se utilizam técnicas de angioplastia sub-intimal com re-entrada, igualmente associadas a pior prognóstico<sup>12</sup>.

Importa relembrar, no entanto, que a oclusão de um segmento arterial na sequência de re-estenose não resulta necessariamente no aparecimento de isquémia aguda / crítica. Frequentemente, a oclusão ocorre sem o aparecimento de novos sintomas, ou com um encurtamento da distância de claudicação. Exige-se, portanto, uma atitude criteriosa – tal



**Figura 2** POBA.

como na lesão primária, o que importa ao Cirurgião Vasculiar é o tratamento das queixas, não da lesão *per se*.

## Estratégias para tratamento

### Angioplastia simples com balão – «Plain Old Balloon»

Os resultados do (POBA) (fig. 2) na re-estenose são tipicamente inferiores à angioplastia primária devido à diferente natureza e morfologia da lesão e usualmente apresentam taxas de permeabilidade a 1 ano inferiores a 40%<sup>11,13</sup>.

Por esse motivo a POBA não é utilizada de forma isolada no tratamento destas lesões, mas antes combinada com outras técnicas para aumento da permeabilidade.

### Balão eludido com fármaco – «Drug eluting balloon»

A angioplastia com DEB consiste na libertação dum fármaco anti-proliferativo (i.e., paclitaxel) durante a dilatação do balão e é já utilizada com sucesso na estenose intra-stent coronário<sup>14</sup> desde há vários anos.

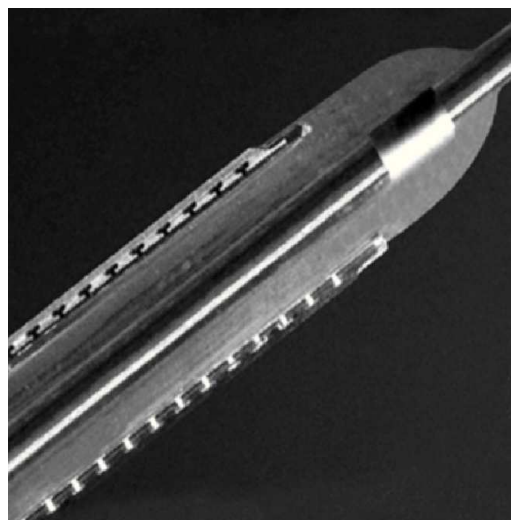
Numa meta-análise recente<sup>15</sup> concluiu-se que os resultados da DEB são consistentemente superiores ao da PTA simples no tratamento da DAOP infra-inguinal, com taxas de permeabilidade superiores e de re-intervenção inferiores.

Da mesma forma, postula-se que o DEB tenha uma eficácia superior ao POBA para o tratamento da re-estenose intra-stent periférico ao inibir a proliferação mio-intimal reactiva.

Num estudo recente<sup>16</sup> a permeabilidade a 1 ano com DEB foi superior a 90% na estenose intra-stent e a presença de re-estenose oclusiva na altura do tratamento não se relacionou com aumento da taxa de re-estenose a 1 ano.

### Cutting balloon

O cutting balloon é uma técnica que utiliza um balão de angioplastia equipado com 4 lâminas opostas, montadas longitudinalmente (fig. 3).



**Figura 3** Cutting balloon.

O racional da técnica consiste na rotura controlada da placa nos locais de incisão dos micrótomos, diminuindo a área de inflamação pós dilatação e a consequente hiperplasia mio-intimal. Esta técnica parece ter maior benefício em lesões com muito recoil elástico. No caso da estenose intra-stent, parece haver o benefício adicional de se poder realizar o cutting ballon com pressões mais elevadas, sem risco de rotura do vaso (protegido pela malha metálica).

Os resultados iniciais com esta técnica parecem conferir vantagem em relação à PTA isolada com taxas de re-estenose a 1 ano inferiores<sup>17</sup>.

### Crioplastia com balão

A crioplastia com balão é uma técnica que combina a angioplastia com balão com a terapia do frio. A insuflação do balão com óxido nítrico arrefece o balão e congela a placa, com 3 benefícios hipotéticos: 1. Enfraquecimento da placa permitindo uma dilatação uniforme; 2. Redução do recoil; 3. Indução da apoptose nas células musculares lisas, limitando a formação de neo-intima.

O estudo COBRA<sup>18</sup> comparou a taxa de re-estenose da sfa após PTA vs Crioplastia, com benefício para o grupo da crio (55,8% vs 29,3% re-estenose a 12 meses).

Não há resultados específicos para a re-estenose intra-stent publicados até à data.

### Re-Stenting (Bare metal stent) / Stent com fármaco (Drug eluting stent)

Vários estudos mostram a superioridade do stent face à PTA para o tratamento da DAOP infra-inguinal.

Recentemente publicados, os resultados dos novos stents de nitinol com fármaco são encorajadores e parecem estar associados a baixas taxas de restenose e fractura quando comparados com outros stents<sup>19</sup>.



Figura 4 Stent Supera® (Idev) – Multi-entrelaçado.

O papel do stenting na re-estenose intra-stent está menos estabelecido e levanta alguns problemas, nomeadamente o aumento da rigidez e a menor tolerância à fractura, que são factores de reconhecida importância no desenvolvimento da re-estenose no primeiro lugar.

Por outro lado, o alinhamento numa fractura de um stent da AFS necessita frequentemente de «re-stenting em ponte» para manutenção da permeabilidade.

A introdução de stents de nitinol com fármaco parece reunir o melhor das duas técnicas e poderá ser uma boa alternativa ao re-stenting convencional e à PTA simples.

Outra alternativa poderá ser o recém-introduzido design de stent não segmentar, entrelaçado, que tem como características principais a elevada força radial e a flexibilidade (fig. 4). Os resultados publicados para lesões complexas do sector femoro-popliteu mostram taxas de fractura surpreendentemente baixas com excelente durabilidade<sup>20</sup>.

### Trombólise e trombectomia mecânica

A trombose aguda de um stent com re-estenose associada é um desafio para o tratamento endovascular uma vez que a angioplastia isolada tem frequentemente maus resultados e associa-se a um elevado risco de embolização distal.

Nesses casos, o tratamento definitivo da lesão pode ser precedido de trombólise intra-arterial em perfusão por cateter multiperfurado colocado através da lesão, tal como utilizado na isquémia aguda embólica.

Alternativamente poder-se-á recorrer a um sistema de trombectomia mecânica para remoção do trombo se a urgência do quadro clínico implicar a revascularização imediata. Existem essencialmente 3 tipos de sistemas de trombectomia: rotacional (fig. 5), hidrodinâmico e químico, mas o sistema rotacional é o mais utilizado<sup>21</sup>.

O benefício de sistemas de protecção distal não está demonstrado para estas técnicas.

### Debulking

Os sistemas de debulking são utilizados para excisar a lesão estenosante ou oclusiva. A principal vantagem da sua utiliza-

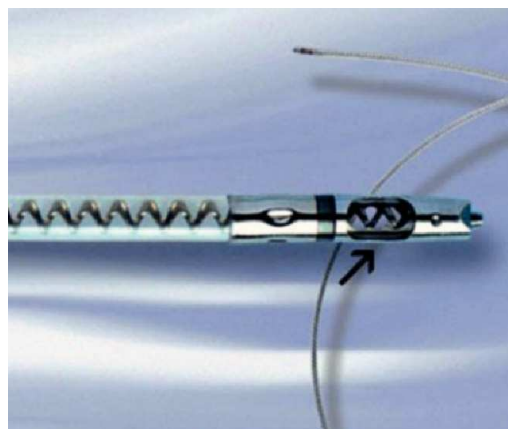


Figura 5 Sistema Rotarex® – Trombectomia mecânica.

ção é a ausência de baro-trauma e consequente resposta hiperplásica.

Essencialmente dividem-se em sistemas de aterectomia excisional (longitudinal), aterectomia rotacional e foto-ablação por laser<sup>22</sup>.

A aterectomia excisional direcional (SilverHawk® (fig. 6), Turbohawk®) consiste genericamente numa lâmina de alta velocidade que «corta» e armazena a placa longitudinalmente, enquanto que o sistema rotacional (Rotablator®, Diamond-back®) funciona como uma «mini-broca» de diamante<sup>23</sup>.

A aterectomia com laser utiliza a fotoablação para converter o material oclusivo em microbolhas que se dissolvem na corrente sanguínea e é o único dispositivo de debulking com indicação aprovada para estenose intra-stent.

Os resultados da aterectomia excisional para a re-estenose cifram-se entre os 40 e os 70% a 12 meses<sup>24</sup>.

Todos os sistemas de aterectomia obrigam ao uso de protecção distal, tipicamente filtro arterial, para profilaxia da embolização.

### Stent-grafts (endopróteses)

Os resultados da utilização de endopróteses (fig. 7) na doença oclusiva infra-inguinal, simulando um bypass endo-luminal são conhecidos através do estudo VIBRANT<sup>25</sup> e apresentam taxas de permeabilidade a 12 meses de apenas 53%. Outro estudo mais recente, o VIPER<sup>26</sup>, estabeleceu uma permeabilidade primária a 12 meses de 71% para lesões longas da AFS.

As vantagens da utilização de endopróteses na re-estenose intra-stent é a limitação da hiperplasia mio-intimal. O maior

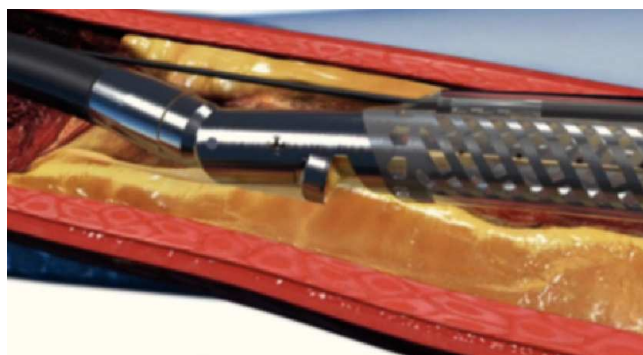

Figura 6 Dispositivo de aterectomia mecânica (SilverHawk®).



Figura 7 Endoprótese periférica (Viabhan® - Gore).

problema na sua utilização é a elevada taxa de trombose de (endo)prótese, associada a re-estenose dos limites da mesma, e a erros de sizing da endoprótese<sup>27</sup>.

Outro factor limitativo da utilização deste tipo de material é o seu elevado custo, pelo que é mais frequentemente reservado para casos de dissecação extensa ou trombo residual.

### Bypass femoro-popliteu

O bypass femoro-popliteu tem resultados bem estabelecidos desde há muito tempo para a revascularização da AFS. A permeabilidade pode atingir os 70% a 5 anos se for utilizada veia safena autóloga e de 50% no caso de prótese vascular (PTFE ou Dacron).

No caso de doença recorrente da AFS, como é o caso da re-estenose intra-stent recorrente, o bypass representa uma estratégia muito eficaz desde que os vasos de run-off sejam adequados e o risco cirúrgico não seja excessivamente elevado<sup>28</sup>.

A estratégia cirúrgica para resolução dum técnica endovascular é o factor que distingue os cirurgiões vasculares dos outros intervencionistas e deverá ser considerada quando o benefício for evidente.

### Conclusão

A estenose intra-stent é um problema recente no espectro da patologia da cirurgia vascular mas é seguramente uma patologia estabelecida e de frequência crescente, reflectindo o progressivo aumento do número de procedimentos endovasculares realizados.

Embora frequentemente sub-valorizada, esta complicação só pode ser eficazmente resolvida se houver uma actuação precoce, diminuindo assim a complexidade dos procedimentos a realizar e o ônus financeiro a eles associado.

Por outro lado, a falência do stent primário não se acompanha sempre de agravamento sintomático e nalguns casos, nenhuma intervenção subsequente é necessária para a manutenção do estadio clínico.

O facto de existirem muitas opções para o tratamento destas lesões traduz a dificuldade na sua abordagem e os resultados sub-óptimos obtidos. Não há evidência científica que suporte o uso preferencial dum técnica nem uma correlação directa entre a eficácia destes dispositivos e a melhoria clínica dos doentes. Isto deve-se em parte à grande diversidade de factores que condicionam a DAOP infra-inguinal, nomeadamente o tipo e extensão das lesões na AFS, o estadio clínico inicial, a qualidade dos vasos distais e a presença de colateralidade eficaz.

A avaliação individual do doente continuará, no mundo real, a determinar os procedimentos a realizar, caso a caso.

### Bibliografia

1. Han DK, Shah TR, Ellozy SH, Vouyouka AG, Marin ML, Faries PL. The Success of Endovascular Therapy for All TransAtlantic Society Consensus Graded Femoropopliteal Lesions. *Ann Vasc Surg.* 2011;25:15-24.

2. Stanley B, Teague B, Raptis S, Taylor DJ, Berce M. Efficacy of balloon angioplasty of the superficial femoral artery and popliteal artery in the relief of leg ischemia. *J Vasc Surg.* 1996; 23:679-85.
3. Gray BH, Sullivan TM, Childs MB, Young JR, Olin JW. High incidence of restenosis/reocclusion of stents in the percutaneous treatment of long-segment superficial femoral artery disease after suboptimal angioplasty. *J Vasc Surg.* 1997; 25:74-83.
4. Bradbury AW, Adam DJ, Bell J, Forbes JF, Fowkes FGR, Gillespie I, et al. Bypass versus Angioplasty in Severe Ischaemia of the Leg (BASIL) trial: Analysis of amputation free and overall survival by treatment received. *J Vasc Surg.* 2010;51(Supp. 1): 18S-31S.
5. Juni RP, Duckers HJ, Vanhoutte PM, Virmani R, Moens AL. Oxidative stress and pathological changes after coronary artery interventions. *JACC.* 2013;61:1471-81.
6. Virmani R, Farb A. Pathology of in-stent restenosis. *Curr Opin Lipidol.* 1999;10:499-506.
7. Iida O, Uematsu M, Soga Y, Hirano K, Suzuki K, Yokoi H, et al. Timing of the restenosis following nitinol stenting in the superficial femoral artery and the factors associated with early and late restenoses. *Cathet. Cardiovasc. Intervent.* 2011;78:611-7. Disponível em: <http://eutils.ncbi.nlm.nih.gov/entrez/eutils/elink.fcgi?dbfrom=pubmed&id=21805562&retmode=ref&cmd=prlinks> [consultado 6 Jun 2013].
8. Duda SH, Bosiers M, Lammer J, Scheinert D, Zeller T, Oliva V, et al. Drug-eluting and bare nitinol stents for the treatment of atherosclerotic lesions in the superficial femoral artery: long-term results from the SIROCCO trial. *J Endovasc Ther.* 2006; 13:701-10.
9. Scheinert D, Scheinert S, Sax J, Piorkowski C, Bräunlich S, Ulrich M, et al. Prevalence and clinical impact of stent fractures after femoropopliteal stenting. *JACC.* 2005;45:312-5.
10. Schlager O, Dick P, Sabeti S, Amighi J, Mlekusch W, Minar E, et al. Long-segment SFA stenting—the dark sides: in-stent restenosis, clinical deterioration, and stent fractures. *J Endovasc Ther.* 2005;12:676-84.
11. Gur I, Lee W, Akopian G, Rowe VL, Weaver FA, Katz SG. Clinical outcomes and implications of failed infrainguinal endovascular stents. *J Vasc Surg.* 2011;53:658-67.
12. Schmieder GC, Richardson AI, Scott EC, Stokes GK, Meier GH, Panneton JM. Outcomes of reinterventions after subintimal angioplasty. *J Vasc Surg.* 2010;52:375-82.
13. Rocha-Singh KJ, Jaff MR, Crabtree TR, Bloch DA, Ansel G, VIVA Physicians, Inc. Performance goals and endpoint assessments for clinical trials of femoropopliteal bare nitinol stents in patients with symptomatic peripheral arterial disease. *Catheter Cardiovasc Interv.* 2007;69:910-9.
14. Scheller B, Hehrlein C, Bocksch W, Rutsch W, Haghi D, Dietz U, et al. Treatment of coronary in-stent restenosis with a paclitaxel-coated balloon catheter. *N Engl J Med.* 2006;355: 2113-24.
15. Biondi-Zoccai G, Sangiorgi G, D'Ascenzo F, Zuffi A, Lotrionte M, Romagnoli E, et al. Drug-eluting balloons for peripheral artery disease: A meta-analysis of 7 randomized clinical trials and 643 patients. *Int J Cardiol.* 2013 Feb 22.
16. Stabile E, Virga V, Salemme L, Cioppa A, Ambrosini V, Sorropago G, et al. Drug-eluting balloon for treatment of superficial femoral artery in-stent restenosis. *JACC.* 2012;60:1739-42.
17. Dick P, Sabeti S, Mlekusch W, Schlager O, Amighi J, Haumer M, et al. Conventional balloon angioplasty versus peripheral cutting balloon angioplasty for treatment of femoropopliteal artery in-stent restenosis: initial experience. *Radiology.* 2008;248:297-302.
18. Banerjee S, Das TS, Abu-Fadel MS, Dippel EJ, Shammam NW, Tran DL, et al. Pilot Trial of cryoplasty or conventional balloon post-dilation of nitinol stents for revascularization of peripheral arterial segments. *JACC.* 2012;60:1352-9.
19. Dake MD, Ansel GM, Jaff MR, Ohki T, Saxon RR, Smouse HB, et al. Paclitaxel-eluting stents show superiority to balloon angioplasty and bare metal stents in femoropopliteal disease: twelve-month Zilver PTX randomized study results. *Circ Cardiovasc Interv.* 2011;4:495-504.
20. Scheinert D, Grummt L, Piorkowski M, Sax J, Scheinert S, Ulrich M, et al. A novel self-expanding interwoven nitinol stent for complex femoropopliteal lesions: 24-month results of the SUPERA SFA registry. *J Endovasc Ther.* 2011;18:745-52.
21. Silingardi R, Cataldi V, Moratto R, Azzoni I, Veronesi J, Coppi G. Mechanical thrombectomy in in-stent restenosis: preliminary experience at the iliac and femoropopliteal arteries with the Rotarex System. *J Cardiovasc Surg (Torino).* 2010;51:543-50.
22. Schwarzwälder U, Zeller T. Debulking procedures: Potential device specific indications. *YTVIR.*; 2010;13:43-53.
23. Garcia LA, Lyden SP. Atherectomy for infrainguinal peripheral artery disease. *J. Endovasc. Ther.* 2009;16(2 Suppl 2):II105-15.
24. Ramaiah V. Endovascular infrainguinal revascularization: technical tips for atherectomy device selection and procedural success. *Semin Vasc Surg.* 2008;21:41-9.
25. Geraghty PJ. Covered stenting of the superficial femoral artery using the Viabahn stent-graft. *Perspect Vasc Surg Endovasc Ther.* 2006;18:39-43.
26. Saxon RR, Chervu A, Jones PA, Bajwa TK, Gable DR, Soukas PA, et al. Heparin-bonded, expanded polytetrafluoroethylene-lined stent graft in the treatment of femoropopliteal artery disease 1-year results of the viper (viabahn endoprosthesis with heparin bioactive surface in the treatment of superficial femoral artery obstructive disease) trial. *J Vasc Interv Radiol.* 2013;24: 165-73.
27. Kwa AT, Yeo KK, Laird JR. The role of stent-grafts for prevention and treatment of restenosis. *J Cardiovasc Surg (Torino).* 2010; 51:579-89.
28. Davies MG, Bismuth J, Saad WE, Naoum JJ, Peden EK, Lumsden AB. Outcomes of interventions for recurrent disease after endoluminal intervention for superficial femoral artery disease. *J Vasc Surg.* 2010;52:331-9.e1-2.