



## CASO CLÍNICO

# Correção endovascular de aneurisma da artéria renal com a técnica de Moret: caso clínico



Joana Ferreira<sup>a,\*</sup>, Vanessa Pires<sup>b</sup> e Pedro Sousa<sup>c</sup>

<sup>a</sup> Serviço de Angiologia e Cirurgia Vascular, Centro Hospitalar de Trás-os-Montes e Alto Douro/EPE, Vila Real, Portugal

<sup>b</sup> Serviço de Medicina Interna, Centro Hospitalar de Trás-os-Montes e Alto Douro/EPE, Vila Real, Portugal

<sup>c</sup> Serviço de Radiologia, Centro Hospitalar de Trás-os-Montes e Alto Douro/EPE, Vila Real, Portugal

Disponível na Internet a 16 de outubro de 2014

### PALAVRAS-CHAVE

Aneurisma da artéria renal;  
Técnica de Moret;  
Tratamento endovascular

**Resumo** O aneurisma da artéria renal é uma patologia rara, presente em 0,01-1,30% da população e está frequentemente associado a hipertensão arterial. Pela sua elevada taxa de sucesso, o tratamento endovascular é considerado a primeira opção terapêutica. Os autores apresentam um caso de um aneurisma da artéria renal de 36 mm de diâmetro, corrigido através da técnica de Moret. Esta consiste na embolização do aneurisma, enquanto o colo é temporariamente ocluído com um balão. Os autores discutem as vantagens das diferentes técnicas endovasculares e relacionam-nas com as características anatómicas do aneurisma, fundamentando assim a opção terapêutica tomada.

© 2014 Sociedade Portuguesa de Angiologia e Cirurgia Vascular. Publicado por Elsevier España, S.L.U. Todos os direitos reservados.

### KEYWORDS

Renal artery aneurysm;  
Moret's technique;  
Endovascular treatment

### Endovascular treatment of a renal artery aneurysm with the Moret's technique: case report

**Abstract** Renal artery aneurysm is a rare pathology, present in 0.01-1.30% of the population and it is frequently associated with hypertension. Endovascular treatment is the first option due to its low morbidity and mortality. The authors report a clinical case of a renal artery aneurysm with a 36 mm of diameter treated with Moret's technique. It consists in aneurysm embolization while neck is temporary occluded with a balloon. The authors discuss the advantages of the endovascular techniques and relate them with the aneurysm anatomy, justifying their therapeutic option.

© 2014 Sociedade Portuguesa de Angiologia e Cirurgia Vascular. Published by Elsevier España, S.L.U. All rights reserved.

\* Autor para correspondência.

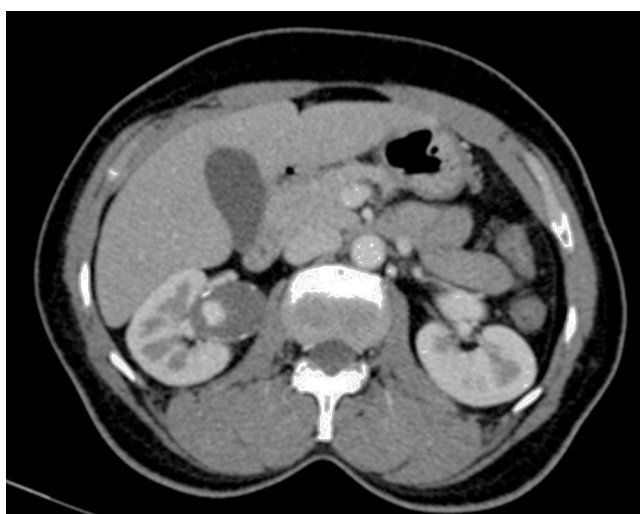
Correio eletrónico: [joana222@hotmail.com](mailto:joana222@hotmail.com) (J. Ferreira).

## Introdução

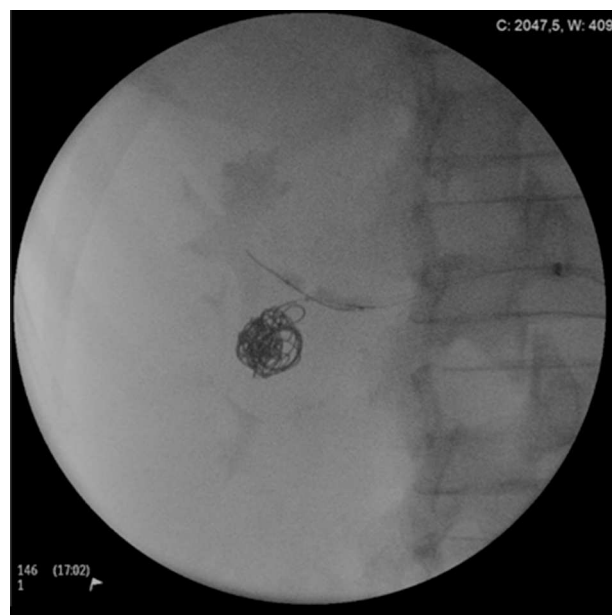O aneurisma da artéria renal (AAR) é uma patologia rara presente em 0,01-1,30% da população<sup>1</sup>. Atualmente, o tratamento endovascular é considerado a primeira opção terapêutica, atendendo à elevada taxa de sucesso e baixa morbimortalidade<sup>2,3</sup>. Existem inúmeras técnicas, desde a embolização com coils, a utilização de stent recoberto e a embolização assistida com stent<sup>1-4</sup>. Os autores descrevem um caso clínico de um AAR corrigido pela técnica de Moret.

## Caso clínico

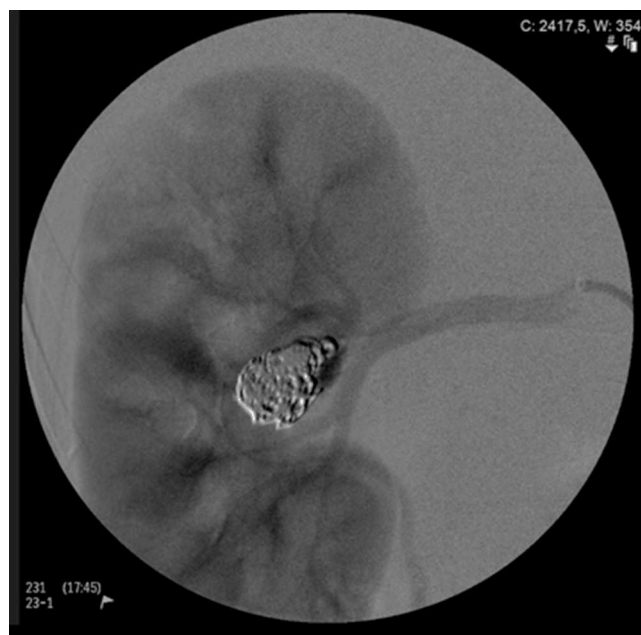
Mulher de 44 anos seguida na consulta de medicina interna por hipertensão arterial não controlada com 3 fármacos (amlodipina 5 mg; lisinopril 20 mg; hidroclorotiazida 12,5 mg). Do exame objetivo salienta-se pressão arterial no membro superior direito de 145-87 mmHg e no esquerdo 140-80 mmHg. Antecedentes pessoais, gesta: 3; para: 2. A doente realizou eco-Doppler e angioTC que demonstraram a presença de AAR direita de 36 mm de maior diâmetro (fig. 1). Foi referenciada à consulta de angiologia e cirurgia vascular e posteriormente submetida a correção endovascular do AAR. Sob anestesia local, por punção femoral direita, utilizando uma bainha aramada RDC 6 F da Cook® e um cateter C1 5 F da Cook® selectivou-se a artéria renal direita. Foram colocados 2 fios-guia 0,018'': um no saco aneurismático, através do qual foi colocado o microcateter, e um outro na artéria eferente ao saco aneurismático, através do qual foi colocado um balão de 4 mm x 2 cm. Este foi insuflado temporariamente, ocluindo o colo do aneurisma, aquando da colocação dos coils pelo microcateter (fig. 2). Primeiramente foi libertado um «detachable» coil da Cook® e posteriormente coils Tornado, com exclusão do saco aneurismático (fig. 3). O tempo total de oclusão arterial foi de 30 minutos. Administraram-se 5.000 unidades de heparina, 1 mg de midazolam e 1 g de cefazolina. Durante e nas 5 horas após a intervenção, a doente referiu dor no flanco direito, associada a náuseas, que remitiu com repouso, analgesia e antieméticos. Constatou-se normalização da pressão



**Figura 1** AngioTC mostrando o aneurisma sacular da artéria renal direita com 36 mm de diâmetro.



**Figura 2** Oclusão com balão do colo do aneurisma, aquando da libertação dos coils.

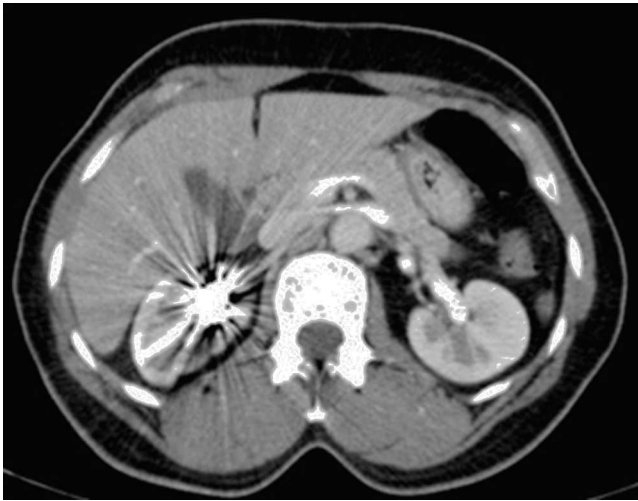

**Figura 3** Angiografia de controlo, após embolização do aneurisma.

arterial, estando medicada com lisinopril 10 mg e hidroclorotiazida 12,5 mg. A angioTC aos 2 meses demonstrou exclusão do aneurisma (fig. 4).

## Comentários

O caso descrito relata a correção endovascular de um AAR, utilizando uma técnica simples, eficaz e segura, que permitiu o controlo da pressão arterial e a exclusão do aneurisma.



**Figura 4** AngioTC de controle, após exclusão do aneurisma, sem evidência de reperfusão.

A etiologia mais frequente do AAR é degenerativa com perda das fibras elásticas e redução do tecido muscular liso da média<sup>3</sup>.

Outras causas são aterosclerose, fibrodysplasia e doença do tecido conjuntivo<sup>3</sup>. Oitenta por cento dos AAR são saculares e maioritariamente assintomáticos<sup>3</sup>. Estão associados a hipertensão arterial em 70% dos doentes e são mais frequentes nos indivíduos do sexo feminino, como apresentado no caso clínico<sup>3</sup>.

Está indicada a correção do aneurisma: quando o diâmetro é superior a 2 cm ou a 1 cm, se associado a hipertensão arterial não controlada; se existir evidência de crescimento aneurismático; aneurismas sintomáticos; em mulheres em idade fértil ou grávidas independentemente das dimensões; e aquando da presença de estenose da artéria renal hemodinamicamente significativa ou de hipoperfusão renal<sup>3</sup>.

No tratamento de AAR poder-se-ão considerar técnicas endovasculares ou cirúrgicas, como a cirurgia *in situ* e a cirurgia *ex vivo*<sup>5</sup>. Esta última seria uma opção a considerar no caso descrito. Está indicada na correção de aneurismas complexos, múltiplos e com atingimento de pequenos ramos distais<sup>5,6</sup>. Vários estudos demonstram ainda que, se executada por cirurgiões experientes, apresenta uma reduzida taxa de morbilidade, mortalidade e cura da hipertensão arterial em 50-100% dos casos<sup>5,6</sup>.

Contudo, e apesar das vantagens descritas, optámos pelo tratamento endovascular pela sua menor morbimortalidade comparativamente ao cirúrgico. Este inclui várias técnicas que deverão ser selecionadas de acordo com as características do aneurisma e da artéria permeável.

Assim, em aneurismas saculares de colo longo e estreito (com diâmetro inferior a 4 mm), o preenchimento do saco aneurismático com coils poderá ser suficiente<sup>3,7</sup>. Contudo, esta técnica pode ser cara e demorada<sup>2,3</sup>.

Em aneurismas com colos largos (diâmetro superior a 4 mm), como o apresentado no caso clínico, esta última técnica não é recomendada, atendendo ao risco de migração dos coils e manutenção da perfusão do saco aneurismático<sup>3,7</sup>. Em doentes com esta anatomia poder-se-á considerar a colocação de stent coberto; a embolização

através das malhas do stent ou a embolização assistida com balão (técnica de Moret).

A colocação de stent coberto tem a vantagem de excluir por completo o colo do aneurisma, mantendo a permeabilidade do órgão alvo, mas exige a presença de uma «landing zone» proximal e distal<sup>1,2</sup>. A existência de várias artérias no saco aneurismático obriga à embolização destas, previamente à colocação do stent<sup>2</sup>. Por outro lado, em artérias tortuosas e em aneurismas distais a utilização de um stent coberto poderá ser tecnicamente difícil devido à pouca flexibilidade dos dispositivos<sup>3,7,8</sup>. Além disso, esta técnica só está recomendada se o diâmetro da artéria renal for superior a 6 mm, devido ao risco de trombose<sup>3</sup>. Estas razões levaram-nos a excluir esta opção terapêutica.

A embolização assistida com stent consiste na embolização do aneurisma através das malhas do stent<sup>2,3</sup>. Primeiramente é colocado o stent cobrindo o colo do aneurisma e através das malhas deste procede-se à embolização<sup>3</sup>. Poder-se-á também colocar em primeiro lugar o cateter no interior do aneurisma, libertando posteriormente o stent, que irá manter o cateter no interior do saco. Esta técnica permite manter a permeabilidade arterial e impede a migração dos coils<sup>2</sup>.

A embolização assistida por balão, também denominada por técnica de Moret, é frequentemente utilizada no tratamento de aneurismas intracranianos com colo largo, com eficácia comprovada<sup>4</sup>. Consiste na utilização de um balão que oclui temporariamente o colo do aneurisma, evitando a migração dos coils e estabilizando o microcateter<sup>4</sup>. A vantagem da técnica de Moret relativamente à embolização através das malhas do stent consiste em evitar o uso de stent e, deste modo, obviar as complicações inerente à sua utilização (fratura, migração, trombose). Além disso, a embolização assistida por balão é um procedimento mais simples, económico, sendo possível a sua utilização em artérias de pequeno calibre, razões estas que fundamentaram a nossa escolha terapêutica.

## Responsabilidades éticas

**Proteção de pessoas e animais.** Os autores declaram que para esta investigação não se realizaram experiências em seres humanos e/ou animais.

**Confidencialidade dos dados.** Os autores declaram ter seguido os protocolos do seu centro de trabalho acerca da publicação dos dados de pacientes.

**Direito à privacidade e consentimento escrito.** Os autores declaram ter recebido consentimento escrito dos pacientes e/ou sujeitos mencionados no artigo. O autor para correspondência deve estar na posse deste documento.

## Conflito de interesses

Os autores declaram não haver conflito de interesses.

## Bibliografia

1. Sildiroglu O, Arslan B, Turba UC. Endovascular management of fusiform renal artery aneurysm in a patient with refractory

- hypertension using hydrocoils and embospheres. *Clin Imaging*. 2012;36:409–12.
2. Etezadi V, Gandhi RT, Benenati JF, et al. Endovascular treatment of visceral and renal artery aneurysms. *J Vasc Interv Radiol*. 2011;22:1246–53.
  3. Zhang Z, Yang M, Song L, et al. Endovascular treatment of renal artery aneurysms and renal arteriovenous fistulas. *J Vasc Surg*. 2013;57:765–70.
  4. Brito L, Martins J, Passos E, et al. Tratamento de aneurisma da artéria renal por embolização e técnica de remodelamento de colo: relato clínico. *J Vasc Bras*. 2011;10:181–4.
  5. Nogueira C, Machado R, Pereira C, et al. Aneurisma da artéria renal: cirurgia renal ex-vivo- a propósito de um caso clínico. *Angiol Cir Vasc*. 2012;8:146–50.
  6. Lavalle LL, Revilla JB, Medina JS, et al. Autotransplante renal: una alternativa valida en la resolucion de casos complejos. *Arch Esp Urol*. 2007;60:255–65.
  7. Sédat J, ChauY, Baque J. Endovascular treatment of renal artery aneurysms: A series of 18 cases. *Eur J Radiol*. 2012;81:3973–8.
  8. Moreira M, Pêgo M, Carvalheiro V, et al. Renal artery aneurysm: An endovascular treatment for a rare cause of hypertension. *Rev Port Cardiol*. 2012;31:667–70.