

ANGIOLOGIA E CIRURGIA VASCULAR

www.elsevier.pt/acv



IMAGENS VASCULARES

Fístula arterio-venosa femoral iatrogénica

Iatrogenic femoral arterio-venous fistula

João Vieira*, Miguel Gomes, Lourenço Castro Sousa, Gonçalo Sobrinho,
Luís Mendes Pedro e José Fernandes e Fernandes

Serviço de Cirurgia Vascular, Hospital de Santa Maria-Centro Hospitalar Lisboa Norte; Faculdade de Medicina, Universidade de Lisboa; Centro Académico de Medicina de Lisboa, Lisboa, Portugal

Homem de 69 anos com antecedentes de patologia cardíaca e submetido a cateterismo por acesso femoral direito após enfarte agudo do miocárdio 2 anos antes.

Foi referenciado à Consulta Externa de Cirurgia Vascular por edema e sensação de cansaço do membro inferior direito.

Na avaliação inicial constatou-se a normalidade dos pulsos femorais e poplíteos, a presença de frémito palpável na região inguinal direita bem como um sopro sistólico-diastólico naquela área. Havia um franco edema membro inferior direito e não se observavam alterações da coloração ou da temperatura.

Foi efectuado Eco-Doppler arterial e venoso dos membros inferiores que sugeriu a presença de fístula arterio-venosa (FAV) entre a artéria e a veia femoral comum bem como de doença estenosante arterial no sector tibioperoneal.

O diagnóstico foi confirmado por Angio-TC (fig. 1) e o doente foi operado eletivamente. Intraoperatoriamente constatou-se que a comunicação arterio-venosa ocorria entre a artéria femoral profunda e a veia circunflexa (fig. 2A) sendo possível o seu tratamento por encerramento direto (fig. 2B). A resolução do quadro foi confirmada por arteriografia (fig. 3).

No pós-operatório verificou-se a imediata diminuição do edema do membro.

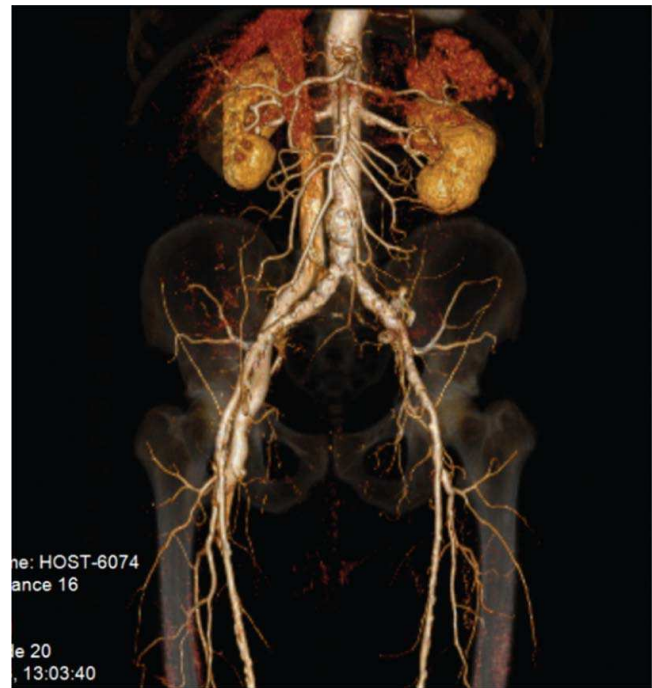


Figura 1 Angio TC Membro inferior direito.

*Autor para correspondência.

Correio eletrónico: joaovieira@gmail.com

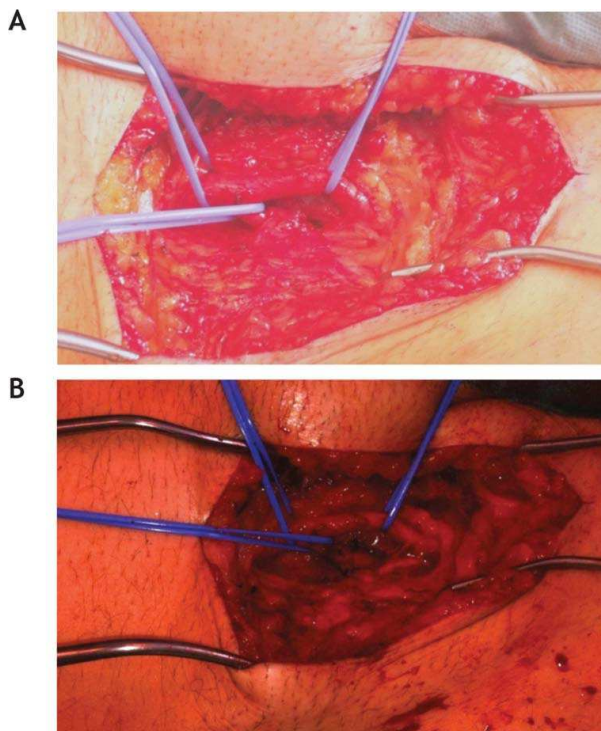


Figura 2 A) Visualização de comunicação entre a veia femoral e artéria femoral profunda. B) Após tratamento da FAV.

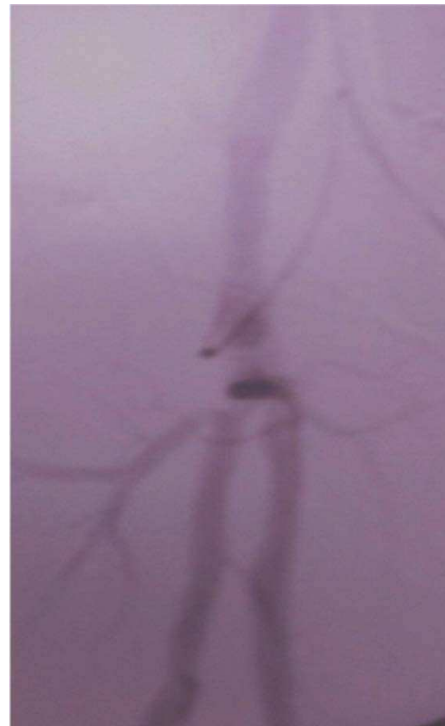

Figura 3 Controle angiográfico intra-operatório.