



CASO CLÍNICO

Cirurgia de *Grayhack* no tratamento de priapismo isquémico – a propósito de um caso clínico



Vítor Ferreira^{a,*}, Arlindo Matos^a, La Fuente Carvalho^b, Nuno Azevedo^b, Daniel Reis^b, Luís Loureiro^a, Tiago Loureiro^a, Lisa Borges^a, Diogo Silveira^a, Sérgio Teixeira^a, Duarte Rego^a, João Gonçalves^a, Gabriela Teixeira^a, Inês Antunes^a, Joana Martins^a e Rui Almeida^a

^a Serviço de Angiologia e Cirurgia Vascular – Hospital de Santo António, Centro Hospitalar do Porto, Porto, Portugal

^b Serviço de Urologia – Hospital de Santo António, Centro Hospitalar do Porto, Porto, Portugal

Recebido a 31 de maio de 2015; aceite a 28 de fevereiro de 2016

Disponível na Internet a 5 de abril de 2016

PALAVRAS-CHAVE

Priapismo;
Disfunção erétil;
Revascularização

KEYWORDS

Priapism;
Erectile dysfunction;
Revascularization

Resumo O priapismo isquémico é uma ereção persistente, sem relação com estímulo sexual, caracterizada pela redução ou ausência de fluxo sanguíneo intracavernoso. Apresenta-se um caso clínico de um homem de 30 anos, com priapismo com 48 horas de evolução. Foi submetido noutra instituição à drenagem dos corpos cavernosos, instilação de efedrina e criação de shunt cavernoso-esponjoso, sem melhoria do quadro. Ao ecoDoppler observou-se ausência de fluxo nas artérias cavernosas, trombose das veias cavernosas e fluxo venoso dorsal normal. Foi submetido a cirurgia de *Grayhack*, com construção de pontagens cavernoso-femoral bilateral por transposição segmentar da veia grande safena. Apresentou boa evolução clínica e resolução do priapismo. No 7.º dia de pós-operatório apresentou trombose das pontagens, com fluxo de baixa resistência nas artérias cavernosas.

© 2016 Publicado por Elsevier España, S.L.U. em nome de Sociedade Portuguesa de Angiologia e Cirurgia Vascular. Este é um artigo Open Access sob uma licença CC BY-NC-ND (<http://creativecommons.org/licenses/by-nc-nd/4.0/>).

Treatment of ischemic priapism with *Grayhack* surgery - case report

Abstract Ischemic priapism is a persistent erection unrelated to sexual stimulation characterized by reduced or absent intracavernous blood flow. We present a clinical case of a 30 year old man with priapism with 48 hours of progression. He underwent surgical drainage of the corpora cavernosa, instillation of ephedrine, and creation of a cavernous-spongy shunt without improvement. On the duplex ultrasound there was no flow in the cavernous arteries, thrombosis of the cavernous veins and normal dorsal venous flow. He underwent *Grayhack* surgery with

* Autor para correspondência.

Correio eletrónico: vitormiguelferreira@hotmail.com (V. Ferreira).

creation of cavernous-femoral bypass with great saphenous vein bilaterally. He underwent a *Grayhack* surgery with creation of a bilateral cavernous-femoral bypass with great saphenous vein. There was clinical improvement and resolution of the priapism. On the 7th post-operative day, it was documented thrombosis of the bypasses and patent cavernous arteries and veins. © 2016 Published by Elsevier España, S.L.U. on behalf of Sociedade Portuguesa de Angiologia e Cirurgia Vascul. This is an open access article under the CC BY-NC-ND license (<http://creativecommons.org/licenses/by-nc-nd/4.0/>).

Introdução

O priapismo é definido por uma ereção peniana com mais de 4 horas, mantida além da, ou não associada com uma relação sexual¹. O mecanismo de ereção normal está dependente do balanço entre o afluxo arterial e o efluxo venoso nos sinusoides dos corpos cavernosos. A ereção prolongada resulta da alteração deste balanço hemodinâmico, por comprometimento do componente arterial ou do mecanismo veno-oclusivo. Subdivide-se em 2 entidades com clínica, etiologia, fisiopatologia e tratamento distintos: priapismo de alto débito, e priapismo de baixo débito ou isquêmico^{1,2}. O priapismo de alto débito surge, habitualmente, após traumatismo do períneo ou dos genitais, com criação de fístulas arteriocavernosas condicionando aumento do afluxo arterial nos corpos cavernosos. O mecanismo veno-oclusivo está habitualmente preservado, pelo que a ereção é de consistência elástica, não há anoxia ou isquemia dos tecidos, é habitualmente indolor e com baixa probabilidade de disfunção erétil. No priapismo isquêmico, há uma alteração do mecanismo veno-oclusivo com estase e acumulação de sangue venoso nos corpos cavernosos. Está associado ao relaxamento persistente do músculo liso, o que condiciona aumento da pressão nos corpos cavernosos e compressão secundária das veias de drenagem. Há comprometimento da oxigenação dos tecidos e uma elevada probabilidade de disfunção erétil e fibrose, tratando-se de uma situação com necessidade de tratamento emergente. A etiologia inclui doenças hematológicas (anemia falciforme, deficiência de proteína C, lúpus), drogas (cocaína, marijuana, álcool, anti-hipertensores, antidepressivos e drogas intracavernosas vasoativas: alprostadil e papaverina) e também casos idiopáticos¹⁻³. O priapismo isquêmico é mais frequente, constituindo 95% de casos¹.

Tem uma incidência de 1,5 por 100.000 e tem uma distribuição etária bimodal, com um pico entre os 5-10 anos (sendo a anemia falciforme a etiologia mais frequente nesta faixa etária) e outro entre os 20-50 anos (principalmente devido a fármacos)³.

Caso clínico

Trata-se de um homem com 30 anos de idade, recluso num estabelecimento prisional. Apresenta como comorbilidades tabagismo ativo, hepatite C e antecedentes de consumo de drogas injetáveis. Foi admitido numa outra instituição hospitalar por priapismo tenso, doloroso, com 48 horas de evolução. A gasimetria de sangue dos corpos cavernosos mostrava sangue desoxigenado, com acidose, compatível com priapismo isquêmico. O doente nega consumo de

drogas ou outros medicamentos, e traumatismo. Foi efetuada a drenagem e lavagem dos corpos cavernosos com instilação de efedrina intracavernosa, sem melhoria. Ao 3.º dia de evolução, por manutenção do quadro, foi realizado shunt cavernoso-esponjoso distal e ao 5.º dia foi submetido à confecção de shunt cavernoso-esponjoso proximal, mas sem apresentar resolução do quadro clínico. É, então, transferido para a nossa instituição.

À admissão apresentava pênis ereto, tenso, com dor intensa e áreas de necrose cutânea superficial. Foi realizado ecoDoppler peniano, onde não se observou fluxo nas artérias cavernosas bilateralmente, constatou-se trombose das veias cavernosas e fluxo venoso dorsal normal. Foi submetido a cirurgia de *Grayhack*, com construção de pontagens caverno-femoral por transposição segmentar da veia grande safena bilateralmente, sem intercorrências intraoperatórias. O doente apresentou boa evolução clínica no pós-operatório, com resolução do priapismo e da dor às 24 horas. Ao 7.º dia de pós-operatório é documentada a trombose de ambas as pontagens e patência das artérias cavernosas, com fluxo de baixa resistência normal. Teve alta clinicamente estável. Foi avaliado em consulta externa, um mês após a intervenção cirúrgica, apresentando cicatrização completa das lesões, sem dor e sem áreas de necrose cutânea. Refere ereções esporádicas não dolorosas espontâneas.

Discussão

A duração da ereção determina o prognóstico e o sucesso terapêutico¹⁻⁴. A isquemia e a acidose prolongadas podem levar à fibrose dos corpos cavernosos e à necrose do pênis. Entre 50-90% dos doentes vão desenvolver disfunção erétil se não forem tratados nas primeiras 24 horas⁴.

O tratamento tem como objetivo a detumescência do pênis e a restauração do fluxo arterial e venoso. A primeira linha de tratamento é a aspiração de sangue na base dos corpos cavernosos, com sucesso em 30% dos casos⁵. Esta deve ser combinada com a lavagem dos corpos cavernosos e instilação de agentes simpaticomiméticos (efedrina, fenilefrina) para a contração do músculo liso, com eficácia descrita em 81-100% dos casos, se realizada nas primeiras 12 horas de evolução³. A evolução mais prolongada com acidose dos corpos cavernosos leva à menor eficácia dos fármacos simpaticomiméticos⁶. No caso de falência, o tratamento cirúrgico envolve a criação de shunts entre os corpos cavernosos e a glândula ou corpo esponjoso (pela sua drenagem venosa distinta). Em primeira linha, shunt distal, entre a glândula e os corpos cavernosos (cirurgia de *Winter*) e em segunda linha, a nível proximal (de *Quackels*), entre o corpo esponjoso e os corpos cavernosos. No caso de

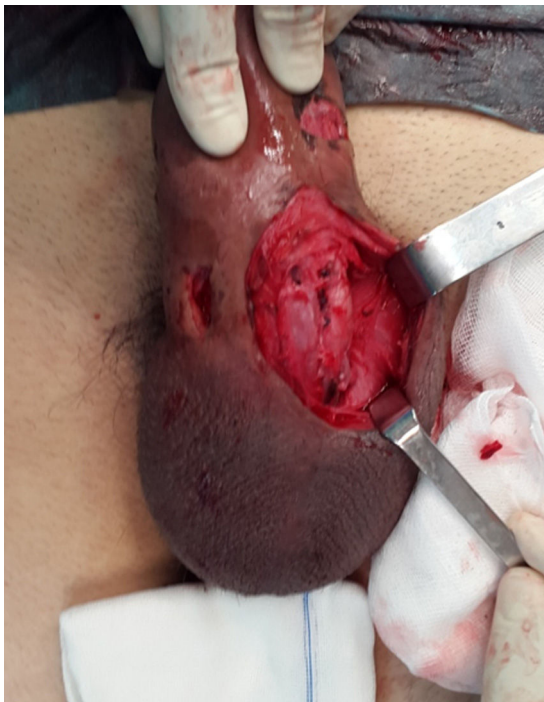

Figura 1 Abordagem dos corpos cavernosos.

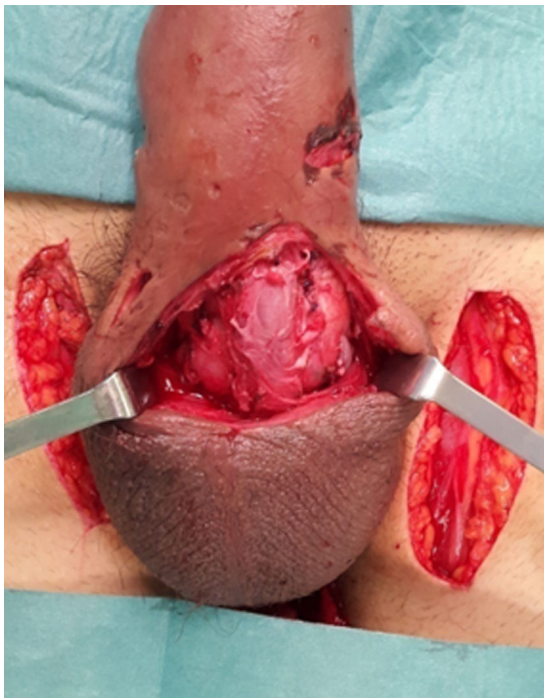


Figura 2 Observa-se o local da abordagem das veias grandes safenas bilateralmente, através de incisões longitudinais. Preservação da junção safeno-femoral e rotação de segmento da veia grande safena, com tunelização por trajeto subcutâneo e anastomose aos corpos cavernosos.

falência destas técnicas, a cirurgia de *Grayhack* (descrita em 1964)⁷ consiste na criação de pontagem caverno-femoral bilateralmente para a drenagem venosa (figs. 1 e 2). Habitualmente, utiliza-se como conduto as veias grandes safenas, procedendo-se à translocação da veia e anastomose aos corpos cavernosos. Com a resolução do quadro clínico, e com a posterior diminuição do débito, será de esperar a trombose das pontagens.

Relativamente ao caso descrito, o doente apresentava um longo período de evolução, o que está associado a mau prognóstico. Após falência das medidas de primeira e segunda linha, foi submetido à cirurgia de *Grayhack*, com resolução do priapismo e boa evolução clínica. O tempo de evolução prolongado associa-se a uma elevada probabilidade de disfunção erétil permanente.

Conclusão

O priapismo isquêmico constitui uma emergência cirúrgica pelo risco de necrose peniana e disfunção erétil permanente. Quando as medidas menos invasivas não têm sucesso, a drenagem venosa dos corpos cavernosos para as veias femorais, através de pontagem com veia grande safena, permite a detumescência e a descompressão peniana, com a restauração do fluxo normal.

Responsabilidades éticas

Proteção de pessoas e animais. Os autores declaram que para esta investigação não se realizaram experiências em seres humanos e/ou animais.

Confidencialidade dos dados. Os autores declaram que não aparecem dados de pacientes neste artigo.

Direito à privacidade e consentimento escrito. Os autores declaram que não aparecem dados de pacientes neste artigo.

Conflito de interesses

Os autores declaram não haver conflito de interesses.

Bibliografia

1. Broderick GA, Kadioglu A, Bivalacqua TJ, et al. Priapism: Pathogenesis, epidemiology, and management. *J Sex Med.* 2010;7:476–500.
2. Song PH, Moon KH. Priapism: Current updates in clinical management. *Korean J Urol.* 2013 Dec;54:816–23.
3. Cherian J, Rao AR, Thwaini A, et al. Medical and surgical management of priapism. *Postgrad Med J.* 2006;82:89–94.
4. Tabibi A, Abdi H, Mahmoudnejad N. Erectile function and dysfunction following low flow priapism: A comparison of distal and proximal shunts. *Urol J.* 2010 Summer;7:174–7.
5. Montague DK, Jarow J, Broderick GA. et al. American Urological Association guideline on the management of priapism. *J Urol.* 2003;170:1318–1325.
6. Munarriz R, Wen CC, McAuley I, et al. Management of ischemic priapism with high-dose intracavernosal phenylephrine: From bench to bedside. *J Sex Med.* 2006;3:918–22.
7. Grayhack JT, McCullough W, O’Conor VJ, et al. Venous bypass to control priapism. *Invest Urol.* 1964;1:509–13.