



CASO CLÍNICO

Estenose sintomática da artéria subclávia direita aberrante



Luís Machado*, Augusto Rocha e Silva, Armando Mansilha e José Teixeira

Serviço de Angiologia e Cirurgia Vascular, Centro Hospitalar de S. João, Porto, Portugal

Recebido a 14 de fevereiro de 2016; aceite a 8 de agosto de 2016

Disponível na Internet a 20 de setembro de 2016

PALAVRAS-CHAVE

Estenose da artéria subclávia;
Artéria subclávia direita aberrante;
Stenting

KEYWORDS

Subclavian artery stenosis;
Aberrant right subclavian artery;
Stenting

Resumo A origem aberrante da artéria subclávia direita é uma das anomalias mais comuns do arco aórtico, ocorre em aproximadamente 0,5-1% da população.

Geralmente assintomática, em caso de sintomas estes resultam da compressão do esófago pela artéria aberrante, degeneração aneurismática ou por doença aterosclerótica oclusiva. Os sintomas oclusivos são geralmente tratados por revascularização cirúrgica.

Os autores apresentam um caso de um doente com história de claudicação progressiva do membro superior direito e tonturas associadas. O estudo imagiológico revelou uma estenose na origem da subclávia direita, tendo esta uma origem aberrante e fazendo um trajeto retroesofágico.

Foi submetido a *stenting* primário da estenose subclávia. O pós-operatório decorreu sem complicações, estando o doente assintomático ao fim de 4 anos.

O tratamento endovascular tem sido usado com excelentes resultados no tratamento de doença oclusiva da artéria subclávia, havendo poucos casos descrito de tratamento da artéria subclávia com origem aberrante.

© 2016 Sociedade Portuguesa de Angiologia e Cirurgia Vascular. Publicado por Elsevier España, S.L.U. Este é um artigo Open Access sob uma licença CC BY-NC-ND (<http://creativecommons.org/licenses/by-nc-nd/4.0/>).

Symptomatic stenosis of aberrant right subclavian artery

Abstract The aberrant origin of the right subclavian artery, one of the most common anomalies of the aortic arch, occurs in approximately 0.5% to 1% of the population.

Usually asymptomatic, when symptoms are present they result from compression of the esophagus by the aberrant artery, aneurysmal degeneration or occlusive atherosclerotic disease. Occlusive symptoms are usually treated by surgical revascularization.

The authors present a case of a patient with a history of progressive claudication in the right upper limb, associated with dizziness. The imagiologic study revealed a stenosis of the right subclavian artery. The right subclavian artery had an aberrant course, behind the esophagus and trachea.

* Autor para correspondência.

Correio eletrónico: lmachado.med@gmail.com (L. Machado).

<http://dx.doi.org/10.1016/j.ancv.2016.08.004>

1646-706X/© 2016 Sociedade Portuguesa de Angiologia e Cirurgia Vascular. Publicado por Elsevier España, S.L.U. Este é um artigo Open Access sob uma licença CC BY-NC-ND (<http://creativecommons.org/licenses/by-nc-nd/4.0/>).

He underwent percutaneous treatment with primary stenting of the subclavian stenosis, without complications on the postoperative period. The patient still asymptomatic 4 years after the procedure.

Endovascular treatment has been used with excellent results in the treatment of occlusive disease of the subclavian artery, with few cases described of subclavian artery with aberrant origin.

© 2016 Sociedade Portuguesa de Angiologia e Cirurgia Vascular. Published by Elsevier España, S.L.U. This is an open access article under the CC BY-NC-ND license (<http://creativecommons.org/licenses/by-nc-nd/4.0/>).

Introdução

A artéria subclávia direita aberrante, também denominada *artéria lusória*, foi inicialmente descrita por Hunald, em 1735, em autópsias. Em 1974, Bayford estabelece a relação desta anomalia com sintomas de disfagia (*disfagia lusória*)^{1,2}.

Esta anomalia é a mais comum do arco aórtico, na qual a artéria se origina após a origem da artéria subclávia esquerda, na vertente posterior da aorta, cruzando a linha média entre o esôfago e a coluna. Ocorre em cerca de 0,5-1% da população e é geralmente assintomática^{2,3}.

Em caso de sintomas, como disfagia, tosse ou dor torácica, estes podem resultar da compressão das estruturas adjacentes (esôfago e traqueia) pela artéria, no seu percurso retroesofágico ou devido a degenerescência aneurismática (divertículo de Kommerell)¹. A doença aterosclerótica oclusiva da artéria subclávia pode ser responsável por isquemia dos membros superiores e/ou síndrome de roubo subclávio^{4,5}.

Caso clínico

Doente de 56 anos, sexo masculino, com antecedentes de hipertensão arterial, tabagismo, dislipidemia, enfarte agudo do miocárdio com necessidade de revascularização cirúrgica, doença arterial periférica e acidente vascular cerebral isquémico (AVC) em 2010, envolvendo o território da artéria cerebral média direita, sem sequelas. Referia uma história de claudicação progressiva do membro superior direito, associada a tonturas.

No estudo da etiologia do AVC realizou ecoDoppler dos troncos supra-aórticos, que revelou inversão do sentido de fluxo da vertebral direita em todo o trajeto. Na sequência, realizou angio-RM que revelou artéria subclávia direita aberrante com trajeto retroesofágico, retrotraqueal e estenose severa ao nível da sua origem no arco aórtico, associada a inversão do fluxo na artéria vertebral homolateral, traduzindo roubo da artéria subclávia (figs. 1 e 2).

Ao exame físico: pulso radial de menor amplitude à direita, anisofimia, com pressão arterial à esquerda 150/90 mmHg e à direita 90/70 mmHg.

Foi proposto para tratamento endovascular. Por punção da artéria braquial direita, realizou-se uma arteriografia que confirmou estenose severa na origem da artéria subclávia direita aberrante (fig. 3). A lesão foi tratada com colocação

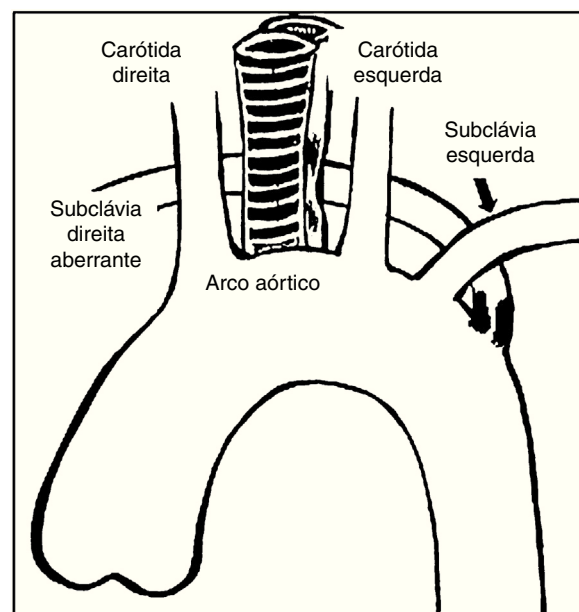


Figura 1 Representação esquemática da estenose da artéria subclávia direita aberrante.

de *stent* expansível por balão 10 × 29 mm (*Abbott Omnilink Elite*®), com restabelecimento do fluxo anterógrado da artéria vertebral direita (fig. 4). O procedimento decorreu sem intercorrências e o doente teve alta no dia seguinte, medicado com dupla antiagregação, que manteve durante 3 meses.

Após 4 anos, o doente mantém-se assintomático, com pulsos radiais palpáveis e simétricos e sem diferença tensional significativa.

Discussão

Em 1946, Gross realizou a primeira intervenção para alívio dos sintomas da disfagia, com laqueação da artéria através de toracotomia esquerda num doente pediátrico¹⁻³.

Embora a maioria dos pacientes com artéria subclávia direita aberrante seja assintomáticos, devido ao maior uso de técnicas de imagem, esta entidade está a ser encontrada com maior frequência¹.

Vários grupos têm descrito revascularização da artéria subclávia direita aberrante sintomática (divertículo de Kommerell, *disfagia lusória*, claudicação, síndrome de

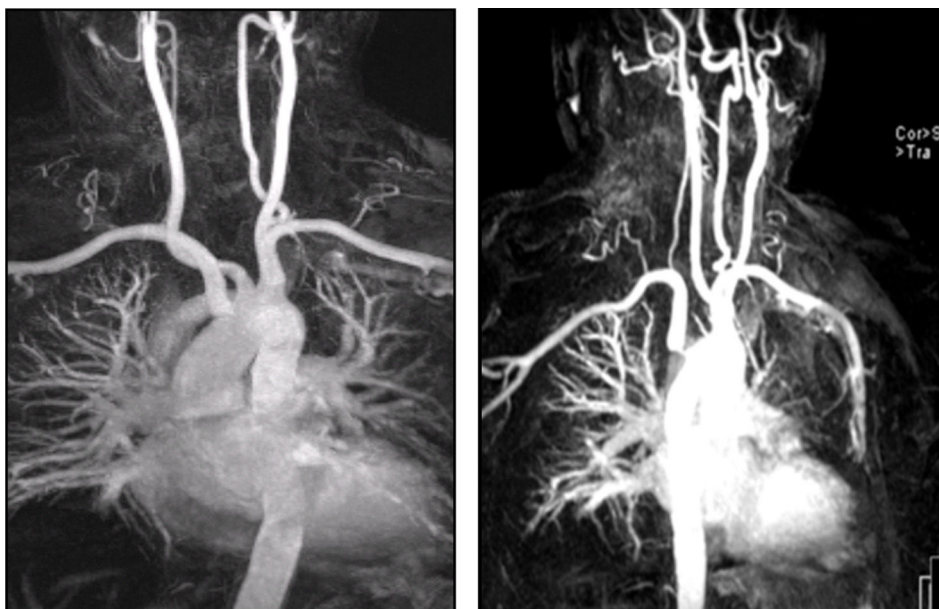


Figura 2 Angio-RM demonstrando a presença de estenose na origem da artéria subclávia direita aberrante.

roubo subclávio) por toracotomia, esternotomia mediana e abordagens cervical, com realização de *bypass* protésico, enxerto de interposição ou transposição, com *inflow* a partir da carótida comum ou aorta ascendente^{2,6-9}.

Kieffer et al. descreveram o tratamento cirúrgico de uma série de 33 doentes com artéria subclávia aberrante. Nesta série em que 5 doentes apresentavam oclusão sintomática da artéria subclávia aberrante, a reparação foi alcançada por transposição da subclávia aberrante à artéria carótida comum ipsilateral através de uma abordagem cervical⁷.

A doença oclusiva proximal das artérias subclávias com origem habitual tem sido tratada por técnicas endovasculares, com bons resultados e elevada patência¹⁰.

Tendo em conta outras séries, a estenose da artéria subclávia direita aberrante tende a ocorrer na zona de em que a artéria se encontra entre o esófago e a coluna vertebral. A colocação de *stent* nesta zona pode levar a compressão esofágica e consequente disfagia^{3,4,7}.

No caso descrito, optou-se pelo tratamento endovascular com *stenting* primário, uma vez que se tratava de um doente com múltiplos fatores de risco cardiovasculares e com esternotomia prévia, tornado a cirurgia aberta menos



Figura 3 Arteriografia inicial.

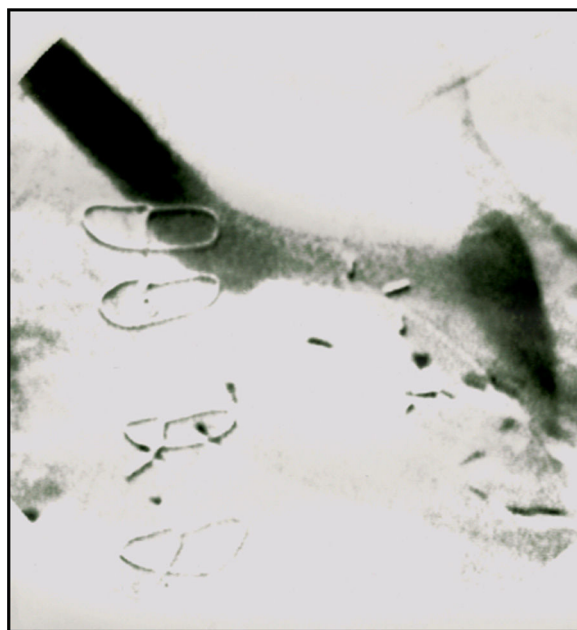


Figura 4 Arteriografia final após *stenting* da origem da artéria subclávia direita aberrante.

atrativa. Sendo a estenose apenas ostial e encontrando-se relativamente afastada da zona de cruzamento da artéria aberrante com o esófago, permitiu a colocação de um *stent* sem causar compressão esofágica e possível disfagia.

Conclusões

O tratamento da doença da artéria subclávia direita aberrante é habitualmente cirúrgico. Existem poucos casos descritos na literatura de tratamento endovascular, no entanto, o tratamento da artéria subclávia com origem normal tem sido realizado por via endovascular com bons resultados. Em lesões que não afetem a zona de cruzamento entre a artéria aberrante e o esófago, o tratamento endovascular parece ser uma alternativa segura e menos invasiva, especialmente nos doentes de risco cirúrgico mais elevado.

Responsabilidades éticas

Proteção de pessoas e animais. Os autores declaram que para esta investigação não se realizaram experiências em seres humanos e/ou animais.

Confidencialidade dos dados. Os autores declaram que não aparecem dados de pacientes neste artigo.

Direito à privacidade e consentimento escrito. Os autores declaram que não aparecem dados de pacientes neste artigo.

Conflito de interesses

Os autores declaram não haver conflito de interesses.

Referências

1. Myers P, Fasel J, Kalangos A, et al. Arteria lusória: Developmental anatomy, clinical, radiological and surgical aspects. *Ann Cardiol Angeiol (Paris)*. 2010;59:147–54.
2. Stone W, Ricotta J, Fowl R, et al. Contemporary management of aberrant right subclavian arteries. *Annals of Vasc Surg*. 2011;25:509–14.
3. Azakie A, Mc Elhinney, Dowd C. Percutaneous stenting for symptomatic stenosis of aberrant right subclavian artery. *J Vasc Surg*. 1998;27:756–8.
4. Tsutsumi M, Ueno Y, Kazekawa K, et al. Aberrant right subclavian artery: Three case reports. *Neurol Med Chir (Tokyo)*. 2002;42:396–6.
5. Basile A, Lomoschitz F, Lammer J. Transbrachial stenting of a critical ostial arteria lusoria stenosis. *J Endovas Ther*. 2003;10:829–32.
6. Rowe M, Becker J, Scott JA, et al. Right subclavian steal associated with aberrant right subclavian artery. *AJNR Am J Neuroradiol*. 1988;9:604–6.
7. Kieffer E, Bahnini A, Koskas F. Aberrant subclavian artery: Surgical treatment in thirty-three adult patients. *J Vasc Surg*. 1994;19:100–11.
8. Piffare R, Dieter A, Niedballa G. Definitive surgical treatment of aberrant retroesophageal right subclavian artery in the adult. *J Thorac Cardiovasc Surg*. 1971;61:154–9.
9. Stone M, Brewster C, Moncure C, et al. Aberrant right subclavian artery: Varied presentations and management options. *J Vasc Surg*. 1990;11:812–7.
10. Chatterjee S, Nerella N, Chakravarty S, et al. Angioplasty alone versus angioplasty and stenting for subclavian artery stenosis: A systematic review and meta-analysis. *Am J Ther*. 2013;20:520–3.