



# Boletín Médico del Hospital Infantil de México

[www.elsevier.es/bmhim](http://www.elsevier.es/bmhim)



## CASO CLÍNICO

### Seguimiento a largo plazo de un paciente con raquitismo dependiente de vitamina D tipo I



Luis Velásquez-Jones<sup>a</sup>, Mara Medeiros<sup>b,\*</sup>, Saúl Valverde-Rosas<sup>a</sup>,  
Clímaco Jiménez-Triana<sup>a</sup>, Irma del Moral-Espinosa<sup>a</sup>,  
José Carlos Romo-Vázquez<sup>a</sup> e Isidro Franco-Alvarez<sup>a</sup>

<sup>a</sup> Departamento de Nefrología Dr. Gustavo Gordillo Paniagua, Hospital Infantil de México Federico Gómez, México D.F., México

<sup>b</sup> Laboratorio de Investigación en Nefrología y Metabolismo Mineral Óseo, Hospital Infantil de México Federico Gómez, México D.F., México

Recibido el 23 de marzo de 2015; aceptado el 5 de mayo de 2015

Disponible en Internet el 14 de julio de 2015

#### PALABRAS CLAVE

Raquitismo dependiente de vitamina D tipo I; Deficiencia hereditaria selectiva de 1 $\alpha$ ,25-dihidroxitamina D<sub>3</sub>; 25(OH)D<sub>3</sub>-1 $\alpha$ -hidroxilasa; Raquitismo

#### KEYWORDS

Vitamin D dependent type I rickets; 1 $\alpha$ ,25-dihydroxy-vitamin D<sub>3</sub> selective deficiency; 25(OH)D<sub>3</sub>-1 $\alpha$ -hydroxylase; Rickets

#### Resumen

**Introducción:** El raquitismo dependiente de vitamina D tipo I es una enfermedad hereditaria rara debida a una mutación en el gen *CYP27B1* que codifica la enzima 1 $\alpha$ -hidroxilasa. Se caracteriza por la presentación de raquitismo hipocalcémico grave desde la edad de la lactancia debido al déficit de producción del metabolito activo de la vitamina D, la 1 $\alpha$ ,25-dihidroxitamina D<sub>3</sub>. **Caso clínico:** Presentamos el caso de un paciente con raquitismo diagnosticado a los 11 meses de edad y el seguimiento hasta los 9 años.

**Conclusiones:** Se discute la fisiopatología de la enfermedad y la importancia del diagnóstico y tratamiento oportunos.

© 2015 Publicado por Masson Doyma México S.A. en nombre de Hospital Infantil de México Federico Gómez. Este es un artículo Open Access bajo la licencia CC BY-NC-ND (<http://creativecommons.org/licenses/by-nc-nd/4.0/>).

#### Long term follow up of a patient with type I vitamin D-dependent rickets

#### Abstract

**Background:** Vitamin D dependent rickets type I is a rare hereditary disease due to a mutation in *CYP27B1* encoding the 1 $\alpha$ -hydroxylase gene. Clinically, the condition is characterized by hypocalcemic rickets in early infancy due to a deficit in the production of the vitamin D active metabolite 1,25-dihydroxy-vitamin D<sub>3</sub>.

**Case report:** We report the case of a patient diagnosed at 11 months with follow-up until 9 years of age.

\* Autor para correspondencia.

Correo electrónico: [medeiro.mara@gmail.com](mailto:medeiro.mara@gmail.com) (M. Medeiros).

*Conclusions:* The pathophysiology of the disease and the relevance of early diagnosis and management are discussed.

© 2015 Published by Masson Doyma México S.A. on behalf of Hospital Infantil de México Federico Gómez. This is an open access article under the CC BY-NC-ND license (<http://creativecommons.org/licenses/by-nc-nd/4.0/>).

## 1. Introducción

En 1961, Prader y colaboradores describieron una forma de raquitismo hereditario a la cual denominaron "raquitismo por pseudodeficiencia"<sup>1</sup>. Este tipo de raquitismo podía diferenciarse de la hipofosfatemia ligada al cromosoma X debido al modo diferente de transmisión, a la presencia de hipocalcemia grave y a la posibilidad de remisión con dosis altas de vitamina D. En 1973, Fraser y colaboradores trataron a un paciente con este tipo de raquitismo con dosis fisiológicas de la forma activa de la vitamina D, la  $1\alpha,25(\text{OH})_2\text{D}_3$ , por lo que sugirieron que esta enfermedad era consecuencia de un defecto de la enzima  $25(\text{OH})\text{D}_3$ - $1\alpha$ -hidroxilasa en el riñón<sup>2</sup>. Posteriormente, en 1978, Brooks y colaboradores describieron un paciente con características clínicas similares, pero con niveles elevados de la  $1\alpha,25(\text{OH})_2\text{D}_3$  en suero antes y durante el tratamiento. Por lo referido previamente, estos autores sugirieron que el raquitismo dependiente de vitamina D podía ser clasificado como tipo I [deficiente producción de la  $1\alpha,25(\text{OH})_2\text{D}_3$ ] o tipo II [falta de respuesta del órgano blanco a la  $1\alpha,25(\text{OH})_2\text{D}_3$ ].<sup>3</sup>

El raquitismo dependiente de vitamina D tipo I es una enfermedad muy rara. En la experiencia del Departamento de Nefrología del Hospital Infantil de México Federico Gómez se han estudiado cuatro pacientes en los últimos 38 años.<sup>4,5</sup> Por lo anterior, consideramos de interés presentar las características clínicas, la respuesta al tratamiento y la evolución a largo plazo de un niño en quien se realizó el diagnóstico de raquitismo dependiente de vitamina D tipo I a la edad de 11 meses y se continuó su tratamiento y control hasta los 9 años de edad.

## 2. Caso clínico

Lactante de 11 meses de edad, sexo masculino, padre de 30 años y madre de 33 años, aparentemente sanos. Un hermano de 10 años sano y un hermano fallecido al año de edad por infección neumónica con diagnóstico de raquitismo.

Producto de parto eutócico, peso al nacer 3.6 kg, recibió seno materno hasta los 7 meses de edad, ablactación a los 6 meses. Sostén cefálico a los 3 meses, sedestación a los 9 meses de edad.

Ingresó por cuadro clínico caracterizado por tos de 2 semanas de evolución, dificultad respiratoria de 7 días y fiebre de 3 días de evolución. Al ingreso su peso fue de 7.6 kg (valor Z -3.33) y la talla de 65 cm (valor Z -3.72), la presión arterial 90/60 mm Hg. Presentó hipotonía muscular generalizada, cráneo de conformación normal, tórax en quilla,

rosario costal bilateral, campos pulmonares con estertores crepitantes bilaterales, retracción xifoidea, hígado palpable a 3 cm por debajo del borde costal, ensanchamiento de articulaciones de codos, muñecas, rodillas y tobillos.

La radiografía de tórax mostró infiltrado parahiliar bilateral por lo cual, con el diagnóstico de neumonía adquirida en la comunidad, se indicó tratamiento antibiótico. Presentó evolución favorable.

Los exámenes en sangre realizados durante su internamiento mostraron los siguientes resultados: hemoglobina 12 g/dl, glucosa 98 mg/dl, sodio 139 mmol/l, potasio 4.1 mmol/l,  $\text{CO}_2$  total 22 mEq/l; proteínas totales 6.6 g/dl, albúmina 3.6 g/dl, calcio 6.0 mg/dl, fosfato 1.9 mg/dl, magnesio 1.8 mg/dl, fosfatasa alcalina 466 U/l, creatinina 0.1 mg/dl; bilirrubinas y aminotransferasas normales; hormona paratiroidea 571 pg/dl (normal 9-25 pg/dl);  $1\alpha,25(\text{OH})_2\text{D}_3$  <5 pg/ml (normal 15 a 90 pg/ml); 25-hidroxicolecalciferol [ $25(\text{OH})\text{D}_3$ ] 23.3 ng/ml (normal 17 a 54 ng/ml).

Los exámenes de orina y función renal mostraron calciuria de 0.71 mg/kg/d (normal <4 mg/kg/d); relación calcio/creatinina 0.1 mg/mg (normal para la edad <0.6 mg/mg); fosfaturia 25.6 mg/kg/d (normal <20 mg/kg/d); reabsorción tubular de fosfatos del 87% (normal >80%). Examen general de orina: pH 7.0, densidad 1.024, albúmina negativa, glucosa negativa, resto normal. El ultrasonido renal mostró dimensiones normales de la silueta renal para su edad sin datos de nefrocalcinosis.

El estudio radiográfico de los huesos largos tanto en miembros superiores como en miembros inferiores mostró desmineralización ósea, ensanchamiento de las epífisis e irregularidades de las metafisis con deshilachamiento y, en algunos de ellos, evidencia de "copa invertida". En miembros superiores, además, se observó fractura patológica del húmero del brazo derecho. Los estudios de calcio, fosfato y fosfatasa alcalina realizados en los padres fueron normales.

Diez días después de su ingreso ya con el diagnóstico de raquitismo dependiente de vitamina D tipo I, se inició manejo con calcitriol ( $1\alpha,25(\text{OH})_2\text{D}_3$ ) 0.25  $\mu\text{g}$  cada 24 h, vía oral y solución de fosfatos 2 ml (60 mg) cada 6 h (35 mg/kg/d). Una semana después, por persistencia de hipocalcemia grave (5.9 mg/dl), se incrementó el calcitriol a 0.5  $\mu\text{g}$  cada 24 h, solución de fosfatos 4 ml cada 6 h y se inició carbonato de calcio 195 mg cada 6 h. Se administraron varias infusiones de gluconato de calcio por vía intravenosa por hipocalcemia persistente.

A su egreso, 40 días después, los exámenes en sangre mostraron sodio de 139 mmol/l, potasio 4.5 mmol/l, calcio 7.1 mg/dl, fósforo 3.3 mg/dl y magnesio 2.2 mg/dl. En ese momento se encontraba recibiendo calcitriol 0.75  $\mu\text{g}$  cada

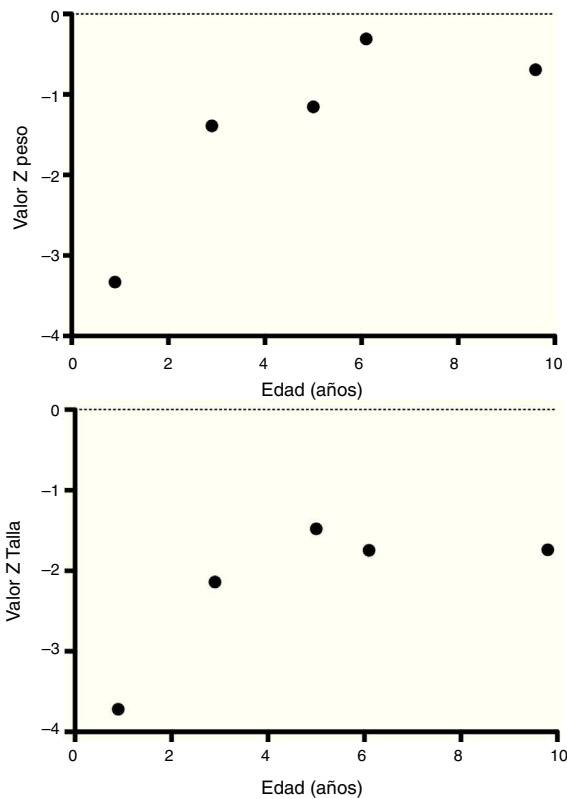


Figura 1 Evolución del valor Z de peso y talla.

12 h, solución de fosfatos 6 ml cada 6 h y carbonato de calcio 1 g cada 6 h. Hubo una mejoría notable en su crecimiento durante el primer año del inicio del tratamiento (Figura 1), que se ha mantenido a lo largo del seguimiento ajustando el aporte de calcitriol con el fin de llevar las cifras de calcio y fosfato séricos a valores normales (Figura 2).

En su control posterior se registró el inicio de la deambulación a los 15 meses de edad, y a los 2 años 9 meses de edad presentó peso de 12.8 kg (valor Z  $-1.39$ ) y talla 80 cm (valor Z  $-2.14$ ). Se encontraba recibiendo tratamiento solamente con calcitriol a dosis de  $0.25 \mu\text{g}/\text{d}$ . Los resultados de laboratorio mostraron calcio 9.8 mg/dl, fosfato 2.9 mg/dl creatinina 0.2 mg/dl; el examen general de orina: pH 6.5,

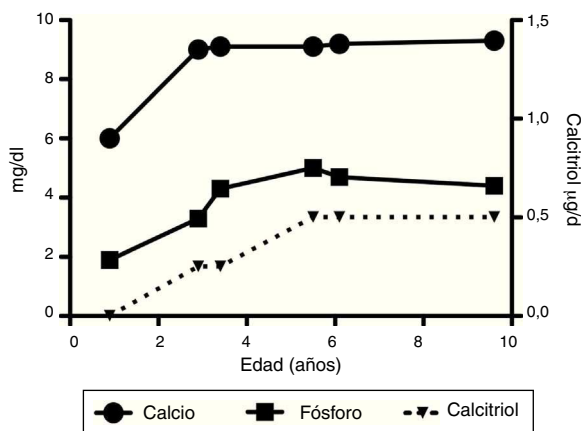


Figura 2 Evolución de calcio y fósforo séricos, así como de la dosis de calcitriol.

densidad urinaria 1.028, resto negativo. Se realizó un estudio radiográfico de control de la muñeca derecha que mostró mejoría importante de las lesiones óseas, con edad ósea de 1 año 9 meses.

A los 5 años de edad presentó peso de 16.9 kg (valor Z  $-0.9$ ) y talla de 102 cm (valor Z  $-1.16$ ). Debido al descenso progresivo de la concentración de calcio en el suero ( $8.0 \text{ mg}/\text{dl}$ ) se incrementó la dosis de calcitriol a  $0.5 \mu\text{g}/\text{d}$ . El calcio sérico se normalizó a  $9.1 \text{ mg}/\text{dl}$  después de 6 meses.

A la edad de 9 años se observó peso de 25.1 kg (valor Z  $-1.36$ ) y talla de 126 cm (valor Z  $-1.74$ ). Los exámenes de laboratorio en suero mostraron creatinina  $0.4 \text{ mg}/\text{dl}$ , calcio  $9.4 \text{ mg}/\text{dl}$ , fósforo  $4.2 \text{ mg}/\text{dl}$ , fosfatasa alcalina  $175 \text{ U}/\text{l}$  y hormona paratiroidea  $25.1 \text{ pg}/\text{ml}$ . El estudio radiográfico de huesos largos no mostró signos de raquitismo. Se indicó mantener el tratamiento con calcitriol en dosis de  $0.5 \mu\text{g}/\text{d}$ .

### 3. Discusión

El raquitismo dependiente de vitamina D tipo I (OMIM 264700)<sup>6,7</sup> también se ha denominado "dependencia hereditaria de vitamina D tipo I", "seudodeficiencia hereditaria de vitamina D" y "deficiencia hereditaria selectiva de  $1\alpha,25(\text{OH})_2\text{D}_3$ ".<sup>8</sup>

Este tipo de raquitismo se transmite en forma autosómica recesiva. El gen responsable ha sido identificado como *CYP27B1*. Se encuentra localizado en el cromosoma 12q13.1-13.3 y codifica a la enzima  $25(\text{OH})\text{D}_3$ - $1\alpha$ -hidroxilasa.<sup>6,9,10</sup> La disponibilidad de la información de la secuencia del gen *CYP27B1* ha permitido investigar las mutaciones en los pacientes con esta enfermedad y en los portadores obligados<sup>11,12</sup>. Se han identificado más de 60 mutaciones en diferentes grupos familiares estudiados<sup>12-16</sup>. La presencia de estas mutaciones provoca la supresión de la actividad de la  $25(\text{OH})\text{D}_3$ - $1\alpha$ -hidroxilasa, y por consiguiente el déficit en la síntesis de la forma activa de la vitamina D, la  $1\alpha,25(\text{OH})_2\text{D}_3$ .<sup>9,12</sup>

Los pacientes afectados con esta forma de raquitismo presentan manifestaciones clínicas tempranas relacionadas con la hipocalcemia grave.<sup>5</sup> Así, este paciente con apariencia normal al nacimiento a los 11 meses de edad presentaba alteraciones óseas que incluyeron fracturas patológicas en el brazo derecho, deformidad de la parrilla costal ("tórax en quilla"), rosario costal y ensanchamiento de las epífisis óseas, sobre todo en la articulación de la muñeca, pero también aparente en codos, rodillas y tobillos. La deformación de la caja torácica en estos pacientes puede condicionar una reducción de la capacidad respiratoria y poner en peligro la vida en caso del desarrollo de una complicación infecciosa del parénquima pulmonar. De hecho, en la historia clínica se refirió que un hermano del paciente, también con manifestaciones clínicas de raquitismo, falleció al año de edad por neumonía. Por su parte, el paciente estudiado ingresó al hospital a consecuencia de un cuadro infeccioso neumónico.

Otros pacientes estudiados han presentado tempranamente (antes del año de edad) crisis convulsivas a consecuencia de la hipocalcemia grave. En estos casos y en presencia de manifestaciones raquíticas debe sospecharse la posibilidad de raquitismo dependiente de vitamina D.<sup>5,16,17</sup>

Al igual que se observó en el paciente estudiado, se ha descrito la presencia de hipotonía muscular, lo cual

condiciona retraso en el desarrollo de actividades motoras en estos niños.<sup>7,17</sup>

En niños con raquitismo dependiente de vitamina D, además de la presencia de hipocalcemia grave, puede encontrarse elevación de la concentración sérica de la hormona paratiroidea con desarrollo de hiperparatiroidismo secundario.<sup>6</sup> Habitualmente, como consecuencia de lo anterior y como se observó en este paciente, los niveles de fosfato en el suero se encuentran disminuidos. Además, en algunos pacientes puede observarse también pérdida tubular proximal de bicarbonato (con desarrollo de acidosis metabólica hiperclorémica) y aminoaciduria generalizada.<sup>18</sup> Las alteraciones anteriores obligan a realizar el diagnóstico diferencial con dos desórdenes tubulares renales: la hipofosfatemia ligada al cromosoma X y el síndrome de Fanconi, sobre todo en su variedad de cistinosis nefropática del lactante.<sup>19</sup> Estas alteraciones tubulares renales se normalizan habitualmente en los primeros 2 meses de haber iniciado el tratamiento con calcitriol en relación con la normalización de los niveles en suero de la hormona paratiroidea.<sup>18</sup>

Se ha mencionado que en los pacientes con raquitismo dependiente de vitamina D tipo I se han demostrado defectos en la producción de la  $1\alpha,25(\text{OH})_2\text{D}_3$ .<sup>9</sup> Por consiguiente, el diagnóstico de raquitismo dependiente de vitamina D tipo I se basa en el hallazgo de niveles muy reducidos o no detectables de la  $1\alpha,25(\text{OH})_2\text{D}_3$ .<sup>16</sup> Esto permite realizar el diagnóstico diferencial con el tipo II, en el cual se encuentran niveles elevados de este metabolito.<sup>20</sup> Este último tipo de raquitismo se ha denominado raquitismo hereditario resistente a la vitamina D.<sup>20</sup> Por otro lado, los niveles de  $25(\text{OH})\text{D}_3$  pueden encontrarse normales o ligeramente aumentados,<sup>16</sup> como ocurrió en el paciente motivo de este informe.

En el estudio radiográfico de los huesos largos se observa ensanchamiento y distorsión de la placa de crecimiento con irregularidad en la zona de mineralización de las metafisis con apariencia de deshilachamiento (forma de "copa invertida"). La corteza ósea se encuentra muy delgada con escasas zonas trabeculares. Son frecuentes las seudo-fracturas. En algunos niños gravemente afectados puede observarse deformación torácica ("tórax en quilla").

Los pacientes con raquitismo dependiente de vitamina D tipo I han sido tratados con análogos del calciferol, como el  $\alpha$ -calcidiol o  $1\alpha$ -hidroxicolecalciferol [ $1\alpha$ -(OH) $\text{D}_3$ ], el cual es convertido a  $1\alpha,25(\text{OH})_2\text{D}_3$  por acción de la 25-hidroxilasa en el hígado.<sup>4,6,16,17</sup> Otro tratamiento utilizado es la administración del metabolito activo de la vitamina D deficiente, la  $1\alpha,25(\text{OH})_2\text{D}_3$ .<sup>5,7,18,20</sup> Se requieren habitualmente dosis iniciales altas de la  $1\alpha,25(\text{OH})_2\text{D}_3$  (entre 0.5 y 3  $\mu\text{g}/\text{d}$ ). Estas dosis deberán ser ajustadas posteriormente para mantener los niveles de calcio sérico en el rango normal, como se realizó en el paciente estudiado. De esta manera, al mantener la actividad normal del principal metabolito activo de la vitamina D, también se activarán adecuadamente los receptores de la vitamina en sus órganos blanco. El receptor nuclear de la vitamina D, una fosfoproteína nuclear de 50 kDa, pertenece a la superfamilia de receptores nucleares que incluye los receptores de las hormonas esteroideas y tiroideas.<sup>21,22</sup> La pérdida renal de fosfato encontrada al diagnóstico se debe al hiperparatiroidismo secundario que se produce por la reducción en la absorción intestinal de

calcio.<sup>23</sup> El tratamiento con la  $1\alpha,25(\text{OH})_2\text{D}_3$  se indica de manera permanente.

El paciente estudiado requirió dosis altas de vitamina D al inicio para corregir la hipocalcemia y el hiperparatiroidismo secundario, además del aporte suplementario de calcio por vía oral en forma de carbonato de calcio.<sup>18</sup> Al momento actual se han mantenido niveles normales de calcio en suero con dosis de 0.50  $\mu\text{g}/\text{d}$ . Además, debido al desarrollo de hipofosfatemia, el paciente requirió un suplemento de solución de fosfatos en las etapas iniciales del tratamiento.

En conclusión, el hallazgo de un niño lactante con manifestaciones raquíticas a consecuencia de hipocalcemia grave, en quien se ha descartado clínicamente un raquitismo carencial, debe llamar la atención a la posibilidad diagnóstica de un raquitismo, ya sea dependiente de la falta de producción del metabolito activo de la vitamina D por el riñón o de la resistencia al efecto de la misma en los órganos blanco. En el primer caso, que es la característica principal en el raquitismo dependiente de vitamina D tipo I, el tratamiento adecuado conducirá a la corrección de las alteraciones clínicas, bioquímicas y óseas de los niños afectados, mejorando su crecimiento.

## Responsabilidades éticas

**Protección de personas y animales.** Los autores declaran que para esta investigación no se han realizado experimentos en seres humanos ni en animales.

**Confidencialidad de los datos.** Los autores declaran que han seguido los protocolos de su centro de trabajo sobre la publicación de datos de pacientes.

**Derecho a la privacidad y consentimiento informado.** Los autores han obtenido el consentimiento informado de los pacientes y/o sujetos referidos en el artículo. Este documento obra en poder del autor de correspondencia.

## Fuente de financiamiento

Ninguna.

## Conflictos de interés

Los autores declaran no tener ningún conflicto de intereses.

## Referencias

1. Prader VA, Illig R, Heide E. [Eine besondere form der primären vitamin-D-resistenten rachitis mit hypocalcemie und autosomal-dominantem erbgang: Die hereditäre pseudomangel-rachitis]. *Helv Paediatr Acta.* 1961;16:452-68.
2. Fraser D, Kooh SW, Kind HP, Holick MF, Tanaka Y, DeLuca HF. Pathogenesis of hereditary vitamin-D-dependent rickets. An inborn error of vitamin D metabolism involving defective conversion of 25-hydroxyvitamin D to  $1\alpha,25$ -dihydroxyvitamin D. *N Engl J Med.* 1973;289:817-22.
3. Brooks MH, Bell NH, Love L, Stern PH, Orfei E, Queener SF, et al. Vitamin-D-dependent rickets type II. Resistance of target organs to  $1,25$ -dihydroxyvitamin D. *N Engl J Med.* 1978;298:996-9.

4. Velásquez JL, Arrocha AE, Chaparro AR, De Almeida RFE, Gordillo PG. Raquitismo renal hipocalcémico dependiente de vitamina D. *Bol Med Hosp Infant Mex*. 1976;33:1217–27.
5. Velásquez JL, Gordillo PG. Raquitismo dependiente de vitamina D tipo I: tratamiento con 1,25-dihidroxivitamina D<sub>3</sub>. *Bol Med Hosp Infant Mex*. 1984;41:36–40.
6. Miyai K, Onishi T, Kashimada K, Hasegawa Y. Urinary calcium to creatinine ratio: a potential marker of secondary hyperparathyroidism in patients with vitamin D-dependent rickets type 1A. *Endocr J*. 2015;62:61–8.
7. Hu WW, Ke YH, He JW, Fu WZ, Wang C, Zhang H, et al. A novel compound mutation of *CYP27B1* in a Chinese family with vitamin D-dependent rickets type 1A. *J Pediatr Endocrinol Metab*. 2014;27:335–41.
8. Liberman UA, Marx SJ. Vitamin D and other calciferols. En: Scriver CR, Beaudet AL, Sly WS, Valle D, editores. *The Metabolic and Molecular Bases of Inherited Disease*. New York: McGraw-Hill; 2001. p. 4223–40.
9. Kitanaka S, Takeyama K, Murayama A, Sato T, Okumura K, Nogami M, et al. Inactivating mutations in the 25-hydroxyvitamin D<sub>3</sub> 1 $\alpha$ -hydroxylase gene in patients with pseudovitamin D-deficiency rickets. *N Engl J Med*. 1998;338:653–61.
10. Kitanaka S, Takeyama K, Murayama A, Kato S. The molecular basis of vitamin D-dependent rickets type I. *Endocr J*. 2001;48:427–32.
11. Yamamoto K, Uchida E, Urushino N, Sakaki T, Kagawa N, Sawada N, et al. Identification of the amino acid residue of *CYP27B1* responsible for binding of 25-hydroxyvitamin D<sub>3</sub> whose mutation causes vitamin D-dependent rickets type I. *J Biol Chem*. 2005;280:30511–6.
12. Sawada N, Sakaki T, Kitanaka S, Kato S, Inouye K. Structure-function analysis of *CYP27B1* and *CYP27A1* Studies on mutants from patients with vitamin D-dependent rickets type I (VDDR-I) and cerebrotendinous xanthomatosis (CTX). *Eur J Biochem*. 2001;268:6607–15.
13. Portale AA, Miller WL. Human 25-hydroxyvitamin D-1 $\alpha$ -hydroxylase: cloning, mutations, and gene expression. *Pediatr Nephrol*. 2000;14:620–5.
14. Babiker AMI, Al Gadi I, Al-Jurayyan NAM, Al Nemri AMH, Al Haboob AAN, Al Boukai AA, et al. A novel pathogenic mutation of the *CYP27B1* gene in a patient with vitamin D-dependent rickets type 1: a case report. *BMC Res Notes*. 2014;7:783.
15. Durmaz E, Zou M, Al-Rijjal RA, Bircan I, Akcurin S, Meyer B, et al. Clinical and genetic analysis of patients with vitamin D-dependent rickets type 1A. *Clin Endocrinol (Oxf)*. 2012;77:363–9.
16. Vitamin Kim CJ. D dependent rickets type I. *Korean J Pediatr*. 2011;54:51–4.
17. Rani PR, Maheshwari R, Prasad NR, Reddy TSK, Reddy PA. Seizure as a presenting manifestation of vitamin D dependent rickets type 1. *Indian J Endocrinol Metab*. 2013;17 Suppl 3: S665–6.
18. Yan Y, Calikoglu C, Jain N. Vitamin D-dependent rickets type 1: a rare, but treatable, cause of severe hypotonia in infancy. *J Child Neurol*. 2011;26:1571–5.
19. Velásquez JL. Alteraciones hidroelectrolíticas en Pediatría. México: Editorial Prado; 2014. p. 267.
20. Azemi M, Berisha M, Ismaili-Jaha V, Kolgeci S, Hoxha R, Grajčevci-Uka V, et al. Vitamin D-dependent rickets, type II case report. *Mater Sociomed*. 2014;26:68–70.
21. Haussler MR, Haussler CA, Jurutka PW, Thompson PD, Hsieh JC, Remus LS, et al. The vitamin D hormone and its nuclear receptor: molecular actions and disease states. *J Endocrinol*. 1997;154:557–73.
22. Al-Khenaizan S, Vitale P. Vitamin D-dependent rickets type II with alopecia: two case reports and review of the literature. *Int J Dermatol*. 2003;42:682–5.
23. García Nieto VM, Chahin J. Tubulopatías y trastornos del metabolismo mineral. *Nefrología*. 1997;17:1–23.