



# Boletín Médico del Hospital Infantil de México

[www.elsevier.es/bmhim](http://www.elsevier.es/bmhim)



## CASO CLÍNICO

### Uso de Hemospray® en sangrado post-escleroterapia



Beatriz González Ortiz<sup>a,\*</sup>, Dora María Tapia Monge<sup>a</sup>, Alicia Reyes Cerecedo<sup>a</sup> y Oscar Hernández Mondragón<sup>b</sup>

<sup>a</sup> Departamento de Gastroenterología Pediátrica, Hospital de Pediatría, Centro Médico Nacional SXXI, Instituto Mexicano del Seguro Social, Ciudad de México, México

<sup>b</sup> Departamento de Endoscopia, Hospital de Especialidades, Centro Médico Nacional SXXI, Instituto Mexicano del Seguro Social, Ciudad de México, México

Recibido el 1 de marzo de 2016; aceptado el 10 de junio de 2016

Disponible en Internet el 5 de septiembre de 2016

#### PALABRAS CLAVE

Hemospray®;  
Niños;  
Sangrado no variceal;  
Úlcera  
post-escleroterapia

#### Resumen

**Introducción:** Hemospray® es un nuevo dispositivo para hemostasia endoscópica utilizado para el sangrado gastrointestinal no variceal. Permite la hemostasia mediante la activación plaquetaria y el aumento de la concentración de factores de coagulación, así como la formación de una barrera mecánica sobre la pared de un vaso sangrante creando un tapón mecánico en el sitio de sangrado. Dentro de las principales indicaciones para su uso se encuentran lesiones de difícil acceso endoscópico, hemorragia gastrointestinal masiva, múltiples sitios de sangrado, modificación de la anatomía por terapia endoscópica previa, presencia de coagulopatía, dificultad para tener visualización directa o cuando es imposible tener contacto con la lesión sangrante. Sin embargo, su uso en niños aún no ha sido aprobado por la FDA. Existe un caso publicado de un paciente de 11 meses tratado exitosamente con Hemospray® por hemorragia gastrointestinal no variceal.

**Caso clínico:** Se reporta el caso de una paciente de 2 años con falla hepática aguda y cirrosis biliar primaria con hipertensión portal y sangrado post-escleroterapia. Se analizó el caso para sustentar las nuevas terapias para el control del sangrado masivo en úlceras post-escleroterapia. **Conclusiones:** La aplicación demostró ser segura y sin efectos adversos. El uso de Hemospray® es una alternativa efectiva en el control del sangrado gastrointestinal.

© 2016 Hospital Infantil de México Federico Gómez. Publicado por Masson Doyma México S.A. Este es un artículo Open Access bajo la licencia CC BY-NC-ND (<http://creativecommons.org/licenses/by-nc-nd/4.0/>).

#### KEYWORDS

Hemospray®;  
Children;  
No variceal bleeding;

#### Use of Hemospray® in post-sclerotherapy bleeding

#### Abstract

**Background:** Hemospray® is a new device for endoscopic hemostasis used for non-variceal gastrointestinal bleeding. It enables hemostasis and platelet activation by increasing the

\* Autor para correspondencia.

Correo electrónico: [beatrizgonzalezortiz@yahoo.com.mx](mailto:beatrizgonzalezortiz@yahoo.com.mx) (B. González Ortiz).

## Post-sclerotherapy esophageal ulcer

concentration of clotting factors and forming a mechanical barrier on the wall of a bleeding vessel creating a mechanical plug at the site of bleeding. Within the main indications for use are: injuries with difficult endoscopic access, massive gastrointestinal bleeding, multiple bleeding sites, modification of the anatomy by previous endoscopic therapy, presence of coagulopathy, difficulty in having direct visualization or when it is impossible to have contact with the bleeding lesion. However, its use in children has not been approved yet by the FDA. There is a case report of an 11-month-old patient successfully treated with Hemospray® for non-variceal gastrointestinal bleeding.

*Clinical case:* We report the case of a 2-year-old female with acute liver failure and primary biliary cirrhosis with portal hypertension and bleeding after sclerotherapy. We analyzed the case to support new therapies for massive bleeding control in post-sclerotherapy esophageal ulcers.

*Conclusions:* The application showed to be safe without side effects. Using Hemospray® is an effective alternative in controlling gastrointestinal bleeding.

© 2016 Hospital Infantil de México Federico Gómez. Published by Masson Doyma México S.A. This is an open access article under the CC BY-NC-ND license (<http://creativecommons.org/licenses/by-nc-nd/4.0/>).

## 1. Introducción

El TC-325 (nombre comercial Hemospray®) es un nuevo dispositivo para hemostasia endoscópica que pertenece a la familia de los llamados polvos hemostáticos. Estos consisten, principalmente, en pequeños gránulos minerales que estimulan la hemostasia mediante la activación de las plaquetas, aumentando la concentración de factores de coagulación, y también mediante la formación de una barrera mecánica sobre la pared del vaso sangrante creando un tapón de fibrina en el sitio de sangrado<sup>1,2</sup>. Son biológicamente inertes y rápidamente lavables en un periodo de 12 a 24 h. Debido a que no se absorben o metabolizan por la mucosa tisular, no presentan riesgo de toxicidad. En Europa y Canadá se utilizan principalmente para detener el sangrado gastrointestinal no variceal.

Dentro de las principales indicaciones para su uso se encuentran las lesiones de difícil acceso endoscópico, sangrado gastrointestinal maligno, hemorragia gastrointestinal masiva y poca experiencia del endoscopista<sup>2,3</sup>.

Cuando no es factible realizar una endoscopia porque existen múltiples sitios de sangrado, particularmente en aquellos pacientes en quienes se encuentra modificada la anatomía por terapia endoscopia previa y en quienes está presente una coagulopatía que impide tener una visualización directa o es imposible tener contacto directo con la lesión sangrante, es ideal la utilización de Hemospray® debido a que no requiere contacto directo con la lesión sangrante, y su aplicación puede cubrir grandes áreas del sitio de sangrado<sup>4-7</sup>. Sin embargo, su uso en niños aún no ha sido aprobado por la FDA. Una serie de casos reportó hemostasia en el 85% de pacientes tratados con Hemospray® como monoterapia y re-sangrado en el 15% de los mismos a los 7 días de la aplicación. Existe el reporte del caso de una paciente de 11 meses tratada exitosamente por hemorragia gastrointestinal no variceal con Hemospray®<sup>8</sup>.

## 2. Caso clínico

Se presenta el caso de una paciente de 2 años referida al servicio de Gastroenterología por presentar falla hepática

secundaria a cirrosis biliar primaria y severa hipertensión portal. Se realizó panendoscopia diagnóstica profiláctica y se encontraron várices esofágicas grandes. Se realizó escleroterapia con polidocanol al 1.5%, y se inició profilaxis secundaria. A los 30 días de haber realizado la endoscopia, presentó hematemesis y melena acompañados de alteraciones hemodinámicas y disminución de 4 g de hemoglobina (Hb), por lo que se realizó una segunda endoscopia. Se encontraron várices esofágicas grades, y se realizó escleroterapia de tres paquetes variceales y várices gástricas GOV1. Ingresó a la lista de trasplante (PELD 40) por deterioro progresivo de la función hepática. Sin embargo, 16 días después de la segunda endoscopia presentó otro evento de sangrado con disminución de 5 g de Hb. A pesar del uso de una infusión de octreotide durante 72 h, no disminuía el sangrado por lo que se realizó una panendoscopia de urgencia y se encontró sangrado activo de úlcera post-escleroterapia previa (Figura 1A) que dificultaba la visualización completa (Figura 1B). Se administraron 20 g de Hemospray® en una sola aplicación logrando detener el sangrado sin efectos adversos (Figura 2). Esto permitió el reinicio de la dieta enteral. La paciente se mantuvo estable por 40 días. Posteriormente presentó hematemesis masiva, lo que ocasionó su defunción.

## 3. Discusión

El sangrado gastrointestinal alto en niños con várices esofágicas pequeñas y grandes ocurre en el 60% y el 100%, respectivamente. Algunos estudios aleatorizados controlados muestran la eficacia de la profilaxis con escleroterapia o ligadura para prevenir el sangrado variceal<sup>9</sup>. Sin embargo, en lactantes y preescolares con desnutrición se imposibilita la ligadura debido a que la introducción del ligador por el esófago es técnicamente difícil, por lo que la única alternativa de tratamiento es la escleroterapia<sup>9,10</sup>. Debe recordarse que las múltiples sesiones de ligaduras variceales o escleroterapia modifican la anatomía de los pacientes; por esta razón, el Hemospray® ha resultado útil en el manejo de las emergencias por sangrado agudo en pacientes que desarrollan úlceras post-escleroterapia como puente

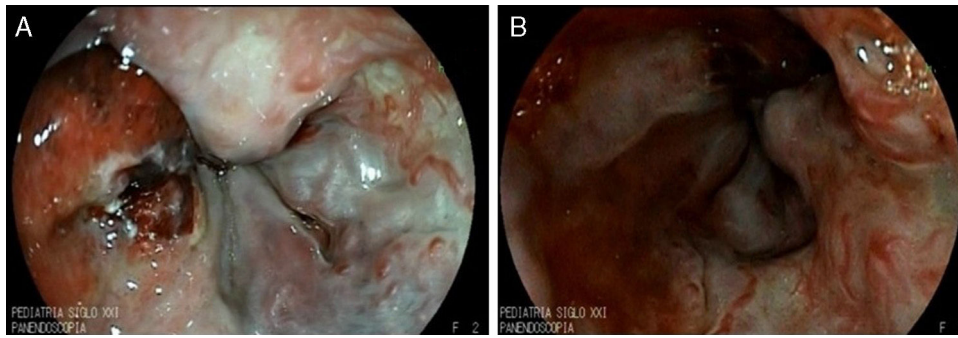


Figura 1 A. Úlcera post-escleroterapia con sangrado activo. B. Se observa el sitio del sangrado.

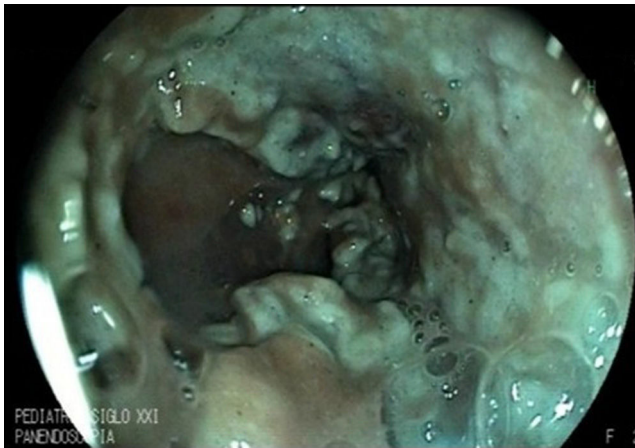

Figura 2 Aplicación del Hemospray® en el sitio del sangrado.

hacia una terapia definitiva, debido a que no requiere mayor destreza endoscópica. Existen reportes de población adulta con sangrado masivo variceal y no variceal refractario al tratamiento convencional tratados exitosamente con Hemospray® sin eventos adversos<sup>11,12</sup>. En este caso, el Hemospray® demostró ser efectivo y seguro.

### Responsabilidades éticas

**Protección de personas y animales.** Los autores declaran que para esta investigación no se han realizado experimentos en seres humanos ni en animales.

**Confidencialidad de los datos.** Los autores declaran que han seguido los protocolos de su centro de trabajo sobre la publicación de datos de pacientes.

**Derecho a la privacidad y consentimiento informado.** Los autores declaran que en este artículo no aparecen datos de pacientes.

### Financiamiento

Recursos propios, Hospital de Pediatría, Centro Médico Nacional SXXI, Instituto Mexicano del Seguro Social, Ciudad de México, México.

### Conflicto de intereses

Los autores declaran no tener ningún conflicto de intereses.

### Referencias

1. Ki ELL, Lau JYW. New endoscopic hemostasis methods. *Clin Endosc.* 2012;45:224-9.
2. Barkun A. Hemostatic powder TC-325. *Gastroenterol Hepatol (NY).* 2015;11:489-91.
3. Bustamante-Balén M, Plumé G. Role of hemostatic powders in the endoscopic management of gastrointestinal bleeding. *World J Gastrointest Pathophysiol.* 2014;5:284-92.
4. Yau AH, Ou G, Galoport C, Amar J, Bressler B, Donnellan F, et al. Safety and efficacy of Hemospray® in upper gastrointestinal bleeding. *Can J Gastroenterol Hepatol.* 2014;28:72-6.
5. Ibrahim M, El-Mikkawy A, Abdalla H, Mostafa I, Devière J. Management of acute variceal bleeding using hemostatic powder. *United European Gastroenterol J.* 2015;3:277-83.
6. Chen YI, Barkun A, Nolan S. Hemostatic powder TC-325 in the management of upper and lower gastrointestinal bleeding: a two-year experience at a single institution. *Endoscopy.* 2015;47:167-71.
7. Smith LA, Morris AJ, Stanley AJ. The use of hemospray in portal hypertensive bleeding; a case series. *J Hepatol.* 2014;60:457-60.
8. Paganelli M, Alvarez F, Halac U. Use of hemospray for non-variceal esophageal bleeding in an infant. *J Hepatol.* 2014;61:712-3.
9. Zargar SA, Javid G, Khan BA, Yattoo GN, Shah AH, Guizar GM, et al. Endoscopic ligation compared with sclerotherapy for bleeding esophageal varices in children with extra-hepatic portal venous obstruction. *Hepatology.* 2002;36:666-72.
10. Smith LA, Stanley AJ, Bergman JJ, Kiesslich R, Hoffman A, Tjwa ET, et al. Hemospray application in nonvariceal upper gastrointestinal bleeding: results of the Survey to Evaluate the Application of Hemospray in the Luminal Tract. *J Clin Gastroenterol.* 2014;48:e89-92.
11. Giday SA, Kim Y, Krishnamurthy DM, Ducharme R, Liang DB, Shin EJ, et al. Long-term randomized controlled trial of a novel nanopowder hemostatic agent (TC-325) for control of severe arterial upper gastrointestinal bleeding in a porcine model. *Endoscopy.* 2011;43:296-9.
12. Wong Kee Song LM, Banerjee S, Barth BA, Bhat Y, Desilets D, et al., ASGE Technology Committee. Emerging technologies for endoscopic hemostasis. *Gastrointest Endosc.* 2012;75:933-7.