



CASO CLÍNICO

Afectación de la vía aérea alta en enfermedad inflamatoria intestinal. Descripción de 2 casos



A. Elorza^a, I. Rodríguez-Lago^a, P. Gisasola^a, I. Gochi^b, A. Bernal^a y J.L. Cabriada^{a,*}

^a Servicio de Aparato Digestivo, Hospital Galdakao-Usansolo, Galdakao, Vizcaya, España

^b Servicio de Otorrinolaringología, Hospital Galdakao-Usansolo, Galdakao, Vizcaya, España

Recibido el 5 de septiembre de 2016; aceptado el 9 de diciembre de 2016

Disponible en Internet el 24 de enero de 2017

PALABRAS CLAVE

Enfermedad inflamatoria intestinal;
Manifestaciones extraintestinales;
Vía aérea superior;
Estenosis glótica

KEYWORDS

Inflammatory bowel disease;
Extraintestinal manifestations;
Upper respiratory tract;
Glottic stenosis

Resumen La enfermedad inflamatoria intestinal es una enfermedad crónica que afecta principalmente al tracto digestivo. Las manifestaciones extraintestinales son frecuentes y pueden afectar a cualquier órgano. La afectación de la vía respiratoria es poco frecuente. En estos casos suele encontrarse afectada la vía respiratoria baja, siendo lo más habitual en forma de bronquiectasias y bronquitis crónica, y con mayor frecuencia en relación con la colitis ulcerosa.

Describimos los casos de 2 pacientes con enfermedad inflamatoria intestinal y afectación de la vía aérea superior tratados en nuestro hospital. Ambos casos fueron tratados con corticoterapia sistémica y requirieron la realización de traqueostomía. El primero de ellos presentó una estenosis subglótica y precisó dilatación con sonda de Foley. Hemos realizado una revisión acerca de la evidencia disponible sobre las principales características de estas manifestaciones, así como sobre su diagnóstico y tratamiento según las series de casos disponibles.

© 2016 Grupo Español de Trabajo en Enfermedad de Crohn y Colitis Ulcerosa (GETECCU). Publicado por Elsevier España, S.L.U. Todos los derechos reservados.

Upper respiratory tract involvement in inflammatory bowel disease. Description of two cases

Abstract Inflammatory bowel disease is a chronic disease that primarily affects the gastrointestinal tract. Extraintestinal manifestations are frequent and can affect any organ, but those that affect the respiratory tract are uncommon. In these cases, the lower respiratory tract tends to be affected, usually with bronchiectasis and chronic bronchitis. It has been more often described in patients with ulcerative colitis.

We herein report the cases of two patients with inflammatory bowel disease with upper respiratory tract involvement treated in our hospital. Both cases were treated with systemic

* Autor para correspondencia.

Correo electrónico: jcabriada@gmail.com (J.L. Cabriada).

corticotherapy and required a tracheostomy. The first case presented with subglottic stenosis requiring dilation with a Foley catheter. We have conducted a review on the evidence available of the main characteristics of these manifestations, as well as its diagnosis and treatment according to the available case series.

© 2016 Grupo Español de Trabajo en Enfermedad de Crohn y Colitis Ulcerosa (GETECCU). Published by Elsevier España, S.L.U. All rights reserved.

Introducción

La enfermedad inflamatoria intestinal (EII) es una enfermedad crónica del tracto digestivo, englobando la enfermedad de Crohn (EC) y la colitis ulcerosa (CU). Más de la mitad de los pacientes presentan alguna manifestación extraintestinal, que pueden ocurrir tanto antes como después del diagnóstico de la EII¹. Los órganos afectados con más frecuencia son el aparato musculoesquelético, la piel, el área hepatobiliar y la ocular^{1,2}.

La afectación del aparato respiratorio es poco frecuente. En caso de verse afectado, lo más habitual son las manifestaciones a nivel pulmonar y de la vía respiratoria inferior. Las formas de afectación más descritas son las bronquiectasias y la bronquitis crónica. No obstante, los propios fármacos que se utilizan para tratar la EII pueden causar alteraciones a este nivel. La mesalazina y los fármacos biológicos anti-factor de necrosis tumoral (anti-TNF) son los fármacos que se asocian con más frecuencia a lesiones a este nivel³. Por otro lado, la afectación de la vía aérea superior se ha descrito solo de forma aislada. Suele manifestarse como ronquera, tos o estridor. En las exploraciones diagnósticas se encuentran lesiones pseudotumorales y alteraciones anatómicas, pudiendo evolucionar a estenosis glótica o subglótica si no se tratan precozmente.

A continuación describimos 2 casos tratados en nuestro hospital y posteriormente realizamos una revisión de la evidencia disponible en este momento sobre la afectación de la vía respiratoria alta en la EII.

Material y métodos

Presentamos los casos de 2 pacientes con EII y afectación de la vía respiratoria superior tratados en nuestro hospital. La información clínica se ha obtenido de forma retrospectiva con los datos de la historia clínica de cada paciente. La revisión de la literatura se ha llevado a cabo mediante una búsqueda en PubMed de los artículos relevantes sobre la afectación del sistema respiratorio en la EII.

Resultados

Caso 1

El primer caso se trata de un varón de 43 años de edad, a quien se diagnosticó a los 22 años (1994) EC ileocólica con

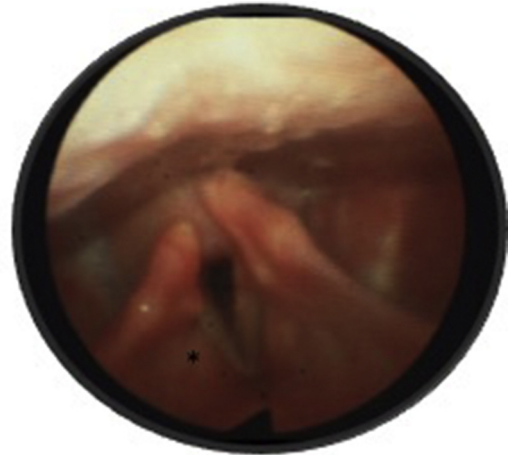


Figura 1 Parálisis de cuerda vocal derecha en posición paramediana (asterisco).

patrón fistulizante y enfermedad perianal asociada, además de eritema nudoso. Fue tratado con infliximab 6 años después por enfermedad perianal compleja. Un año después del inicio del tratamiento biológico presentó un absceso de psoas con plastrón inflamatorio, requiriendo colectomía subtotal y resección de 20 cm de íleon terminal, con preservación de sigma y recto. A pesar de esto, y debido a la persistencia de actividad clínica a nivel perianal, se llevó a cabo una proctocolectomía total con ileostomía terminal. Cinco años después (2006) se objetivó la presencia de recidiva a nivel de la ostomía con una fístula enterovesical asociada, por lo que se realizó una resección del trayecto fistuloso y de 20 cm de íleon terminal. En este momento se propuso tratamiento inmunomodulador, que el paciente rechazó.

En el 2013 presentó disfonía progresiva, objetivándose una parálisis de la cuerda vocal derecha en posición paramediana y paresia de la cuerda vocal izquierda (fig. 1). La electroneuromiografía laríngea no mostró alteraciones. En la tomografía y la resonancia magnética no presentaba hallazgos significativos en la base del cráneo. Un año más tarde presentó un empeoramiento agudo de la clínica respiratoria con disnea y estridor, observándose en la fibroendoscopia una disminución de la luz glótica además de los hallazgos previamente descritos (fig. 2). Por este motivo se inició tratamiento corticoideo vía oral con prednisona 30 mg/día. Presentó una rápida mejoría de la clínica respiratoria, observando una respuesta parcial de los hallazgos

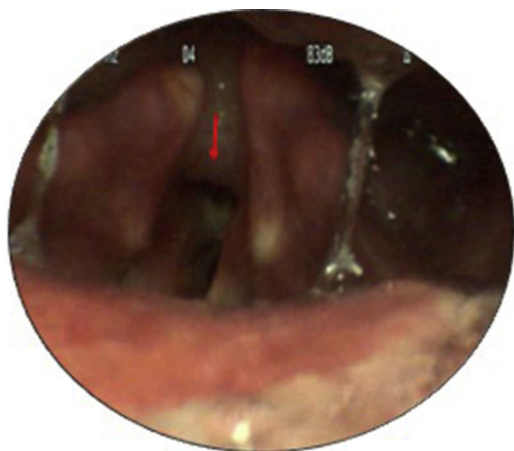


Figura 2 Tejido inflamatorio en subglotis de nueva aparición (flecha).

en glotis y mejoría de la movilidad de cuerdas vocales en controles posteriores.

Dos años más tarde se inició tratamiento inmunomodulador con azatioprina, por presentar actividad clínica en una enfermedad fistulizante, con recurrencia posquirúrgica, siendo necesario suspenderlo por reacción de hipersensibilidad. Se reinició entonces tratamiento con infliximab, con pauta de inducción y mantenimiento habituales, presentando reacción infusional severa que obligó a su suspensión. Por este motivo se inició adalimumab 160/80/40 mg con posterior mantenimiento con 40 mg cada 2 semanas.

Actualmente sigue el tratamiento con adalimumab 40 mg cada 2 semanas y no presenta datos de actividad inflamatoria intestinal. A pesar de esto ha precisado nuevos ciclos de corticoides por empeoramiento de la clínica respiratoria, persistiendo una parálisis de la cuerda vocal derecha, junto con una estenosis subglótica y traqueal que condicionan una disminución de la luz. Recientemente, se ha realizado traqueotomía temporal, dilatación subglótica con sonda de Foley e inyección de 100 mg de hidrocortisona debido a la progresión de la estenosis de la luz aérea.

Caso 2

El segundo caso se trata de una mujer a quien se diagnosticó a los 20 años pancolitis ulcerosa con eritema nudoso asociado. Cuatro años después del diagnóstico (1997) ingresó por cuadro clínico compatible con brote moderado de CU tratado con corticoterapia intravenosa, acompañado de disfonía de inicio agudo de pocos días de evolución. Durante el ingreso presentó estridor progresivo que fue tratado con corticoides intravenosos, con una escasa respuesta clínica. Debido al empeoramiento de la disnea y una afectación importante de la glotis por parálisis de las cuerdas vocales, requirió tratamiento esteroideo prolongado, inicialmente intravenoso y posteriormente por vía oral. Ante un empeoramiento progresivo y brusco a pesar de este tratamiento, precisó traqueostomía reglada urgente para asegurar la vía aérea. Se objetivó edema gloto-subglótico, y en carina se apreciaron restos hemáticos y lesiones pseudotumorales. En la biopsia se observó ulceración de la mucosa bronquial con escaras fibrinonecroticas y un intenso infiltrado leucocitario

agudo. Ese mismo año, presentó un brote grave corticorre-fractario con necesidad de proctocolectomía y anastomosis ileoanal con reservorio en J.

Posteriormente ha estado asintomática desde el punto de vista respiratorio. Tres años después de la colectomía (2000) presentó un pioderma gangrenoso en extremidades inferiores tratado con ciclosporina por mala respuesta a esteroides.

Discusión

La EI es una enfermedad que afecta predominantemente al aparato digestivo. De todas formas sus manifestaciones extraintestinales pueden llegar a afectar a cualquier órgano y pueden aparecer tanto antes como después de la EI. La afectación más frecuente se ha descrito en el aparato musculoesquelético, la piel, el sistema hepatobiliar y el sistema ocular^{1,2}. En concreto, las manifestaciones más frecuentes son la anemia, el eritema nudoso, la artritis y la uveítis². Las manifestaciones que afectan al aparato respiratorio son poco frecuentes. De todas formas, no se conocen la incidencia y prevalencia exactas de estas complicaciones¹. A este nivel las más frecuentes se encuentran en el tracto respiratorio bajo y pulmonar, siendo las bronquiectasias y la bronquitis crónica las afectaciones más habituales^{4,6}. Se han descrito también presentaciones en forma de traqueobronquitis, bronquiolitis obliterante, fibrosis intersticial localizada o difusa, pleuritis y alveolitis. Hay que tener en cuenta que algunos tratamientos como la mesalazina y los fármacos anti-TNF pueden causar también alteraciones a este nivel³.

Aquellas que afectan a la vía aérea superior son aún más raras. Pueden encontrarse alteraciones a nivel de la faringe, laringe, tráquea y los bronquios principales. Han sido descritas tanto en pacientes con CU como con EC⁷. En general se han descrito con mayor frecuencia asociadas a la CU, sin una clara relación con la actividad y gravedad de la enfermedad intestinal^{7,8}. En una proporción importante de casos se ha descrito su aparición incluso tras realizar una colectomía⁷⁻⁹.

Aún desconocemos los mecanismos fisiopatológicos por los que se desarrolla esta afectación de la vía aérea en la EI. La hipótesis más apoyada atribuye los cambios inflamatorios al origen embrionario común del árbol bronquial y el tracto gastrointestinal, presentando un sistema inmune de características similares en ambos. Existe la hipótesis de una interacción del tejido linfoide con diferentes complejos inmunológicos y autoanticuerpos que podrían migrar desde el intestino al árbol bronquial y epitelio alveolar¹⁰.

Los síntomas más frecuentes son ronquera y estridor con dificultad respiratoria. De todas formas, también puede presentarse con tos, expectoración y disnea^{9,11}. Muchos de estos síntomas son inespecíficos y se asocian a enfermedades con una prevalencia muy alta como infecciones respiratorias altas leves o asma, por lo que con frecuencia pueden interferir en su reconocimiento y conllevar un retraso en el diagnóstico si no se sospecha a tiempo.

El diagnóstico se realiza con la fibroendoscopia, siendo esta la prueba de elección. Los hallazgos endoscópicos muestran inflamación de la mucosa de la vía respiratoria con presencia de lesiones pseudotumorales, además de alteraciones anatómicas como estenosis subglótica y paresia de las cuerdas vocales⁷. No está definida la necesidad de la

toma de biopsias para el diagnóstico definitivo, pero puede ser de gran ayuda para el diagnóstico diferencial. Tampoco se han descrito características específicas anatomopatológicas para la afectación de la vía respiratoria^{12,13}. En el estudio histológico de las lesiones, los pacientes con CU muestran un aumento de células y eosinofilia en la lámina propia, plasmocitosis, y agregados linfoides en la membrana basal. Sin embargo, en la EC se pueden visualizar cambios de metaplasia celular e infiltración granulomatosa con células inflamatorias y ulceraciones en la mucosa¹¹⁻¹⁴. El diagnóstico diferencial de estas lesiones debe realizarse con la sarcoidosis, tuberculosis, amiloidosis y la granulomatosis de Wegener¹⁵.

El tratamiento de primera elección es la terapia corticoidea sistémica a dosis altas (prednisona 1 mg/kg/día oral o metilprednisolona 60-80 mg intravenosos)⁷. Habitualmente este debe prolongarse durante semanas, y en ocasiones ha sido necesario mantenerlo de forma indefinida¹⁵. Se han descrito buenos resultados con esteroides inhalados (beclometasona 2.500 µg/día o budesonida 2.000 µg/día)¹⁵. Se ha descrito solo un caso refractario al tratamiento esteroideo que precisó procedimientos intervencionistas mediante broncoscopia para dilatación o colocación de stent¹⁶.

Conclusiones

La afectación de la vía aérea superior es una manifestación infrecuente de la EII, que puede suponer una importante morbilidad. Es esencial conocer sus formas de presentación más habituales en estos pacientes y un rápido manejo, siendo los corticoides sistémicos el tratamiento inicial.

Responsabilidades éticas

Protección de personas y animales. Los autores declaran que para esta investigación no se han realizado experimentos en seres humanos ni en animales.

Confidencialidad de los datos. Los autores declaran que han seguido los protocolos de su centro de trabajo sobre la publicación de datos de pacientes.

Derecho a la privacidad y consentimiento informado. Los autores declaran que en este artículo no aparecen datos de pacientes.

Conflicto de intereses

Los autores declaran no tener conflictos de interés relacionados con esta publicación.

Bibliografía

1. Harbord M, Annese V, Vavricka SR, Allez M, Barreiro-de Acosta M, Boberg KM, et al. The first European evidence-based consensus on extra-intestinal manifestations in inflammatory bowel disease. *J Crohns Colitis*. 2016;10:239-54.
2. Vavricka SR, Schoepfer A, Scharl M, Lakatos PL, Navarini A, Rogler G. Extraintestinal manifestations of inflammatory bowel disease. *Inflamm Bowel Dis*. 2015;21:1982-92.
3. Schleiermacher D, Hoffmann JC. Pulmonary abnormalities in inflammatory bowel disease. *J Crohns Colitis*. 2007;1:61-9.
4. Black H, Mendoza M, Murin S. Thoracic manifestations of inflammatory bowel disease. *Chest*. 2007;131:524-32.
5. Camus P, Piard F, Ashcroft T, Gal AA, Colby TV. The lung in inflammatory bowel disease. *Medicine (Baltimore)*. 1993;72:151-83.
6. Storch I, Sachar D, Katz S. Pulmonary manifestations of inflammatory bowel disease. *Inflamm Bowel Dis*. 2003;9:104-15.
7. Papanikolaou I, Kagouridis K, Papis SA. Patterns of airway involvement in inflammatory bowel diseases. *World J Gastrointest Pathophysiol*. 2014;5:560-9.
8. Henry MT, Davidson LA, Cooke NJ. Tracheobronchial involvement with Crohn's disease. *Eur J Gastroenterol Hepatol*. 2001;13:1495-7.
9. Kuzniar T, Sleiman C, Brugiere O, Groussard O, Mal H, Mellot F, et al. Severe tracheobronchial stenosis in a patient with Crohn's disease. *Eur Respir J*. 2000;15:209-12.
10. Wen Z, Fiocchi C. Inflammatory bowel disease: Autoimmune or immune-mediated pathogenesis. *Clin Dev Immunol*. 2004;11:195-204.
11. Lamblin C, Copin MC, Billaut C, Marti R, Tacq V, Riviere O, et al. Acute respiratory failure due to tracheobronchial involvement in Crohn's disease. *Eur Respir J*. 1996;9:2176-8.
12. Rickli H, Fretz C, Hoffman M, Walser A, Knoblauch A. Severe inflammatory upper airway stenosis in ulcerative colitis. *Eur Respir J*. 1994;7:1899-902.
13. Wilcox P, Miller R, Miller G, Heath J, Nelems B, Muller N, et al. Airway involvement in ulcerative colitis. *Chest*. 1987;92:18-22.
14. Lemann M, Messing B, d'Agay F, Modigliani R. Crohn's disease with respiratory tract involvement. *Gut*. 1987;28:1669-72.
15. Camus P, Colby TV. The lung in inflammatory bowel disease. *Eur Respir J*. 2000;15:5-10.
16. Plataki M, Tzortzaki E, Lambiri I, Giannikaki E, Ernst A, Siafakas NM. Severe airway stenosis associated with Crohn's disease: Case report. *BMC Pulm Med*. 2006;6:7.