




# REVISTA DEL PIE Y TOBILLO

www.elsevier.es/rptob



## NOTAS CLÍNICAS

### Tuberculosis ósea en el pie. Caso clínico

Alicia Lasalle Vignolo

*Servicio de Ortopedia y Traumatología del Centro de Asistencia del Sindicato Médico del Uruguay-Institución de Asistencia Médica Privada de Profesionales, Montevideo, Uruguay*

Recibido el 16 de septiembre de 2013; aceptado el 24 de marzo de 2015

#### PALABRAS CLAVE

Tuberculosis ósea;  
Pie;  
Mycobacterium

**Resumen** La tuberculosis (TBC) ósea es una afección poco común que solo afecta al 1 a 3% de los pacientes con TBC extrapulmonar. Su localización en el pie es todavía menos frecuente. Por dicha razón, los retardos en el diagnóstico y la confusión con otros procesos son altamente frecuentes.

La evolución es favorable si se diagnostica precozmente y se trata adecuadamente con medicación tuberculostática. La enfermedad avanza, se torna debilitante y provoca mayor destrucción y secuelas que requieren tratamientos específicos y más complejos.

La razón de la presentación de este caso clínico es la reaparición de esta enfermedad debido al aumento de poblaciones de riesgo. Se exponen sus características clínicas, las imágenes que proporciona y sus principales diagnósticos diferenciales en el pie, así como su abordaje diagnóstico y terapéutico.

© 2015, SEMCPT. Publicado por Elsevier España, S.L.U. Este es un artículo Open Acces distribuido bajo los términos de la licencia CC BY-NC-ND (<http://creativecommons.org/licenses/by-nc-nd/4.0/>).

#### KEYWORDS

Osseous tuberculosis;  
Foot;  
Mycobacterium

#### Osseous tuberculosis of the foot. Case report

**Abstract** Skeletal tuberculosis is an uncommon disease. It occurs in only 1 to 3% of the patients with TBC (tuberculosis). The foot is an unusual localization. Diagnosis may be delayed and, frequently, there is a tendency of osseous TBC to mimic other known diseases leading to therapeutic delays that result in poor functional outcomes.

Early diagnosis and prompt treatment are mandatory to prevent destruction of joints and skeletal deformity. Usually, antitubercular drugs may be sufficient to heal lesions. If the disease follows, more destruction, residual deformity, pain and disability could happen and specific and complex treatments may be necessary.

In this manuscript we review the clinical and imaging features, the diagnostic algorithm and recommended treatment.

© 2015, SEMCPT. Published by Elsevier España, S.L.U. This is an open access article under the CC BY-NC-ND license (<http://creativecommons.org/licenses/by-nc-nd/4.0/>).

## Caso clínico

Paciente de sexo femenino, de 52 años de edad, que se desempeña como operaria en una fábrica de artículos plásticos.

Sufrió un traumatismo en su pie izquierdo. Inicialmente se descartaron lesiones osteo-articulares agudas por las radiografías simples, por lo que se interpretó como un esguince de cuello de pie.

De los antecedentes personales se destaca que, 8 meses previos al traumatismo del pie, fue estudiada por dolor torácico secundario a un traumatismo costal leve; en la radiografía se diagnosticó derrame pleural. La paciente cursó con buen estado general, sin fiebre y sin otros síntomas respiratorios, con función renal y hepática normales, por lo que el derrame pleural se interpretó como de causa inflamatoria. El mismo remitió con reposo, antiinflamatorios y tratamiento antibiótico y, dado que en la tomografía computarizada (TC) de tórax se comprobó la desaparición del derrame y la sintomatología pulmonar remitió, no se continuó el estudio del caso. No obstante, la paciente refiere que desde entonces presentaba dolor y tumefacción en su pie izquierdo, por lo que consultó a los médicos en varias ocasiones.

A los 5 meses del primer traumatismo la paciente presenta un nuevo traumatismo del pie izquierdo. En este caso, la radiografía simple evidencia una lesión que se interpreta

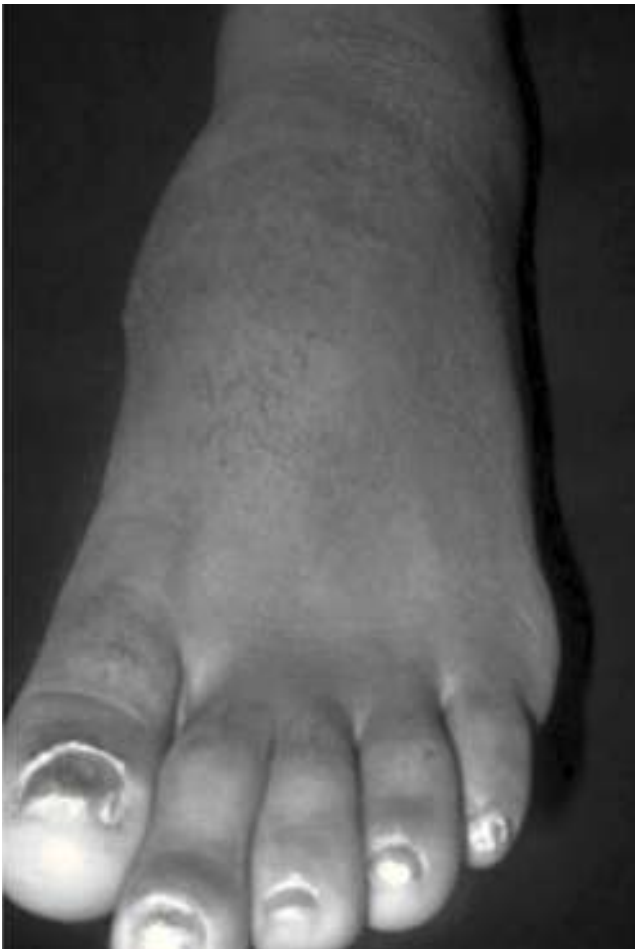como fractura y se inmoviliza con yeso durante un mes; retirado el mismo, se aprecia edema y deformación en el borde medial del mediopié, frío, sin fluctuación y discretamente doloroso (fig. 1).

En esa oportunidad se reevalúa con radiología simple, hallándose una lesión osteolítica en la base del primer metatarsiano con extensión a la articulación cuneometatarsiana (fig. 2). La TC permite evidenciar con mejor detalle la alteración estructural (fig. 3).

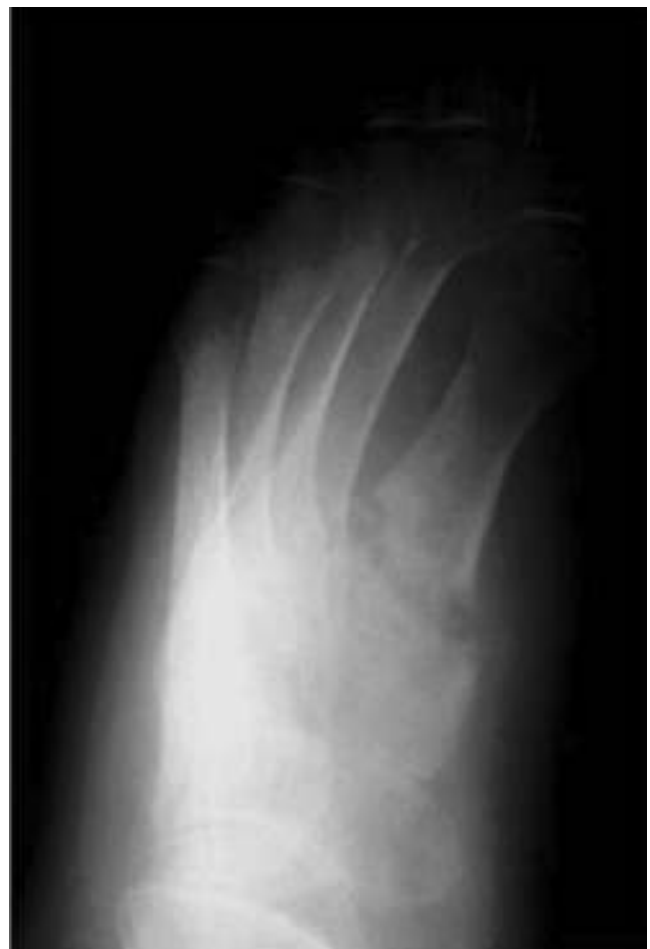Siete días después, coincidiendo con la localización de la lesión radiológica, aparece una fístula en la zona medial del pie drenando material blanquecino espeso (fig. 4).

Durante toda la evolución, la paciente permaneció en apirexia y con buen estado general, sin linfadenopatías ni visceromegalias; en la analítica destacaba una VSG elevada, PCR normal y hemograma normal. La radiografía de tórax también fue normal, negando contactos con pacientes con infección tuberculosa activa; la función renal y hepática, así como la TC de tórax y abdomen y el análisis de esputo fueron normales. Solamente la prueba cutánea a la tuberculina mostró una reacción positiva de 3 por 4 centímetros de aspecto flictenular.

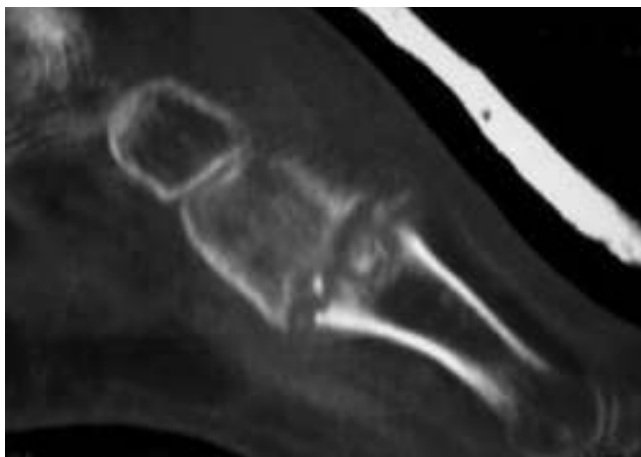El tratamiento consistió, inicialmente, en la cura quirúrgica de la zona fistulizada drenándose material blanquecino de aspecto caseoso; se efectuó el estudio histopatológico y bac-



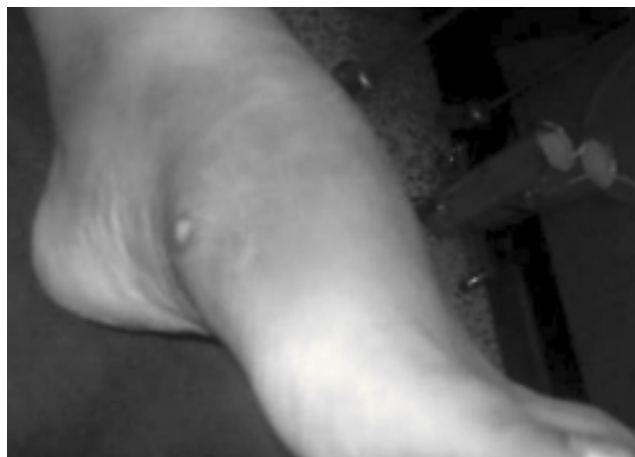**Figura 1** Deformidad en región dorso-medial del pie izquierdo, a nivel de primera articulación cuneometatarsiana.



**Figura 2** En la radiografía se observa la alteración estructural entre la primera cuña y el primer metatarsiano.



**Figura 3** La TC muestra en su corte sagital la evidente alteración estructural de la base de primer metatarsiano con extensión a la articulación con la primera cuña.



**Figura 4** Fístula en cara medial del pie con drenaje de material blanquecino espeso.

teriológico (cultivo para gérmenes específicos, inespecíficos y hongos), siendo los resultados negativos para gérmenes inespecíficos y positivo para *Mycobacterium tuberculosis*. La histopatología mostró necrosis fibrinoide, células histiocíticas en empalizada, células multinucleadas y proceso granulomatoso necrotizante compatible con granuloma tuberculoide. Frente a este resultado se inició tratamiento antibiótico específico con cuádruple plan en base a isoniacida, rifampicina, piracinamida y etambutol por dos meses, continuando con los primeros dos fármacos por 10 meses más.

Durante el seguimiento la herida quirúrgica evolucionó satisfactoriamente, remitiendo el dolor en forma progresiva.

Al año y 9 meses, la paciente se encuentra sin dolor y calza zapato anatómico con buena tolerancia. No han aparecido recidivas infecciosas locales ni generales (fig. 5) y la paciente se ha reintegrado a sus actividades de vida diaria y laborales de forma completa.

La radiología del final del seguimiento muestra relleno parcial del área lítica, con fusión de la primera articulación cuneometatarsiana (figs. 6A y 6B).

## Discusión

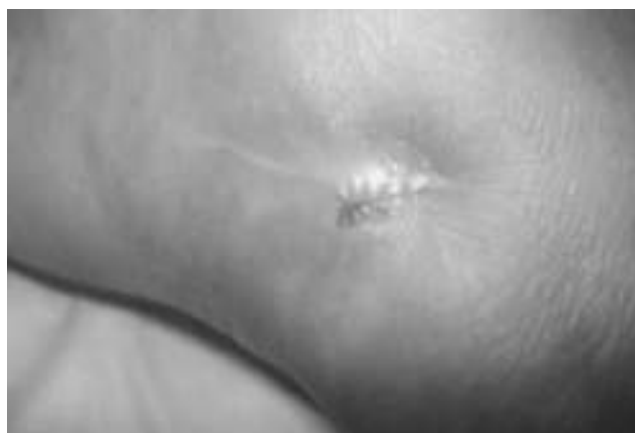La tuberculosis (TBC) es un problema de salud pública internacional, siendo su incidencia de 8 millones de casos al año. Dicha incidencia ha aumentado debido al incremento en el número de pacientes inmunosuprimidos (por ejemplo, portadores de virus de inmunodeficiencia humana), por la inmigración de poblaciones desde países donde la TBC tiene alta prevalencia y por el envejecimiento de la población que presenta, a su vez, otras patologías asociadas como diabetes mellitus, insuficiencia renal crónica, EPOC, cirrosis y malnutrición. También influyen factores socioeconómicos desfavorables, abuso de alcohol y drogas, pobreza, hacinamiento y escasa asistencia sanitaria<sup>1-6</sup> y el aumento de micobacterias resistentes al tratamiento antituberculoso convencional.

El diagnóstico precoz depende, en gran medida, de que el médico conozca la enfermedad y busque despistarla en poblaciones de riesgo. El pronóstico es bueno con tratamiento médico precoz y prolongado<sup>7</sup>.

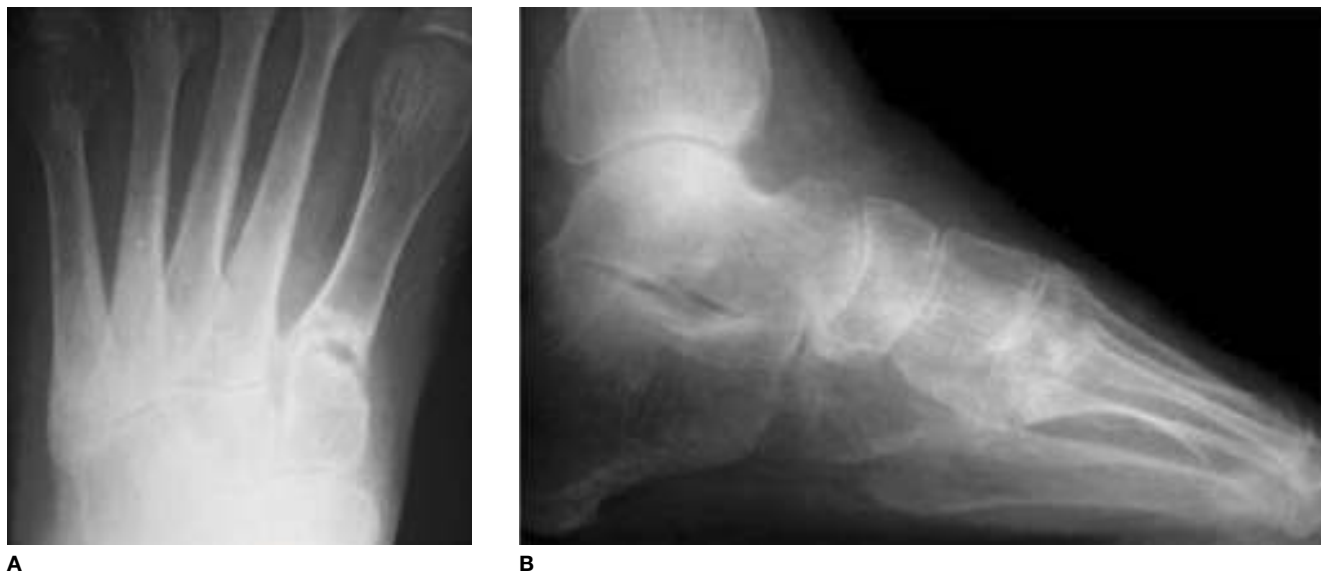Recientemente, se han publicado casos de tuberculosis extra pulmonar en pacientes sanos, sin antecedentes personales ni contactos evidentes de tuberculosis, por lo que es necesario en ellos su precoz reconocimiento y tratamiento para disminuir la morbimortalidad a largo plazo. Dicha TBC extra pulmonar representa el 15-20% de todos los casos de TBC en pacientes sanos, pero en los inmunosuprimidos puede llegar al 50%, manifestándose como derrame pleural, meníngeo o pericárdico, nódulos extra pulmonares o compromiso óseo.

La TBC osteoarticular representa menos del 3% de los casos de TBC extra pulmonar, siendo lo más frecuente el compromiso del raquis, cadera o rodilla. Es rara la afectación del pie<sup>8</sup>; en la literatura solo hay publicadas dos series numerosas de TBC en el pie, la de Dhillon Mandeep de 74 casos<sup>9,10</sup> y la de Tulli<sup>11</sup>.

La TBC en el pie no siempre se manifiesta de la forma típica con la que lo hace en otras localizaciones óseas, por lo que en muchas ocasiones, se confunde inicialmente con otras afecciones osteoarticulares. Este retraso diagnóstico lleva a que el tratamiento se inicie tardíamente, con riesgo de que la lesión se extienda a la articulación vecina, la destrucción sea mayor y las posibles secuelas más invalidantes.



**Figura 5** Cara medial del pie izquierdo. Herida cerrada a los 2 meses de iniciado el tratamiento.



**Figura 6** A) Radiografía dorsoplantar: imagen de coalición de la lesión, con densificación y esclerosis. Se observan cavidades, sin clara imagen de secuestros. B) La radiografía de perfil muestra conservación de la morfología del pie, sin colapso del arco y mejoría de la osteopenia.

El caso clínico que se expone es un ejemplo de error diagnóstico inicial, interpretándose como una simple lesión fracturaria. Afortunadamente, el error se subsanó y se aplicó el tratamiento adecuado de modo que el paciente evolucionó satisfactoriamente.

El compromiso de pie y tobillo es alrededor de un 10% de los casos de tuberculosis ósea, siendo la sintomatología a menudo atípica y la localización variable: es más frecuente en el tarso, sobre todo en calcáneo y articulaciones tibiotarsiana, Lisfranc y Chopart<sup>12,13</sup>.

La tuberculosis extrapulmonar es menos contagiosa que la forma pulmonar, es paucibacilar y los gérmenes son difíciles de aislar. El aislamiento aumenta en cultivos de líquido sinovial o tejido recogido quirúrgicamente, que es lo que se aconseja frente a la sospecha clínica.

La diseminación se hace por vía hematógena desde un foco pulmonar activo o latente, o desde los ganglios o vísceras. La presentación articular puede originarse directamente desde el hueso adyacente, pudiendo ocurrir inmediatamente después de la infección primaria o años más tarde como reactivación<sup>14</sup>. El germen más frecuente es el *Mycobacterium tuberculosis*, pero se han aislado otros gérmenes mucho menos frecuentes: *bovis*, *kansasii*, *scrofulaceum* y *avium*.

Es preciso recordar que los criterios de diagnóstico de la tuberculosis se basan en la clínica, epidemiología, prueba cutánea a la tuberculina, imagen radiográfica, baciloscopia, cultivo y anatomía patológica<sup>15</sup>. No obstante, en países donde la tuberculosis es endémica, la clínica y la radiología pueden ser suficientes para el diagnóstico e inicio del tratamiento.

Con relación a la prueba cutánea a la tuberculina, es positiva si el paciente estuvo en contacto con alguien que tiene la enfermedad activa, si el paciente tiene en ese momento la enfermedad activa o si está vacunado con BCG<sup>16</sup>. Habitualmente, es positiva salvo en casos de anergia, inmunosupresión o ingesta de corticoides, en que puede ser negativa. Recordemos que en el paciente que reportamos fue positiva con

reacción flictenular. Sin embargo, el resultado positivo de esta prueba de forma aislada no es suficiente para establecer el diagnóstico de enfermedad activa, por lo que deben realizarse los demás estudios.

La microbiología es fundamental. Además de identificar el bacilo, se pueden realizar pruebas de sensibilidad in vitro a los tuberculostáticos, lo cual es muy importante para conducir el tratamiento debido a la aparición de cepas resistentes a los fármacos: 7% de resistencia a la estreptomina, 4 a 10% a pirazinamida, 8 a 10% a la isoniacida, 2 a 9% al etambutol y 2% a la rifampicina. La resistencia a las drogas depende de la carga bacteriana; dado que en la TBC ósea la carga suele ser baja, dicha resistencia no es tan alta como lo es en la forma pulmonar<sup>17</sup>.

En cuanto a la histopatología de la tuberculosis en el pie, existen 4 formas: tuberculosis sinovial, granuloma central u osteomielitis tuberculosa, formas tenosinoviales o bursales<sup>18</sup> y miositis tuberculosa.

Los cambios radiológicos son de aparición tardía, más allá de la cuarta semana: la erosión cortical de los márgenes óseos cerca de la superficie articular, la osteopenia difusa periarticular y el pinzamiento articular son características de la TBC ósea y constituyen la Triada de Phemister<sup>18,19</sup>. Obsérvese la figura 2, perteneciente a la radiología inicial de la paciente: la reacción perióstica no se ve inicialmente y, en cambio, la osteopenia difusa desborda los límites de la lesión.

En el pie, la TBC a menudo se confunde con poliartritis reumatoidea, osteomielitis piógena, tumores, sarcomas, sinovitis vellonodular, osteomielitis fúngica o actinomicosis por su dolor de inicio insidioso, extensión lenta y compromiso de múltiples huesos. En el estudio de Choi<sup>13</sup> de 15 casos solo 7 tuvieron diagnóstico positivo de TBC en base a la clínica y radiología; los restantes se diagnosticaron erróneamente como necrosis avascular de astrágalo, amiloidosis, sinovitis vellonodular pigmentada e infección piógena.

Mittal y cols. describieron 5 tipos de imágenes radiológicas<sup>18</sup>: quística, reumatoide, subperióstica, en beso y espina

ventosa, pero siempre se trata de imágenes tardías. Así mismo, la RM permite ver defectos o erosiones óseas subcondrales más precozmente y sería de valor en los pacientes inmucomprometidos, donde la incidencia de la enfermedad es mayor, para que el diagnóstico no se retarde<sup>20-23</sup>.

El tratamiento de elección de la tuberculosis ósea se basa en drogas antituberculosas durante más de 9 meses, pero cada paciente debe ser evaluado individualmente. La cirugía se asocia solo para desbridamiento, drenaje o limpieza quirúrgica, biopsia o en casos de secuelas si se requiere tratar una deformidad.

Se recomienda que el tratamiento de la tuberculosis ósea se prolongue un mínimo de 12 meses por la alta tasa de recurrencia que se observa con planes de tratamiento más cortos. Ello se debe a que, al ser paucibacilar, muchos microorganismos permanecen en estado quiescente siendo más resistentes a las drogas.

## Bibliografía

- Vergara-Amador E, Galván-Villamarin F, Piña-Quintero M. [Primary osteoarticular tuberculosis: the reappearance of a forgotten pathology]. *Rev Salud Publica (Bogota)* 2007;9(3):465-70.
- Cooper DG, Fazal MA. Isolated tuberculosis osteomyelitis of the bones of hind foot. A case report and review of the literature. *F Ankle Surg.* 2001;(7):181-5.
- Arciniegas W, Orjuela D. Tuberculosis extrapulmonar. Revisión de 102 casos en el Hospital Universitario San Jorge de Pereira. 2000-2004. *Biomédica.* 2006;26(1):71-80.
- Sharma SK, Mohan A. Extrapulmonary tuberculosis. *Indian J Med Res.* 2004;120(4):316-53.
- Arora VK, Chopra KK. Extra pulmonary tuberculosis. *Indian J Tuberc.* 2007;54(4):165-7.
- Vohra R, Kang HS, Dogra S, Saggarr RR, Sharma R. Tuberculous osteomyelitis. *J Bone Joint Surg Br.* 1997;79(4):562-6.
- Rico A, Paño JR, Cruz A. Osteomielitis crónica del pie. *Enferm Infecc Microbiol Clin.* 2010;28(3):200-2.
- De Vuyst D, Vanhoenacker F, Gielen J, Bernaerts A, De Schepper AM. Imaging features of musculoskeletal tuberculosis. *Eur Radiol.* 2003;13(8):1809-19.
- Dhillon M, Singh P, Sharma R, Shivinder SG, Nagi O. Tuberculosis of the foot and ankle. *J Foot Ankle Surg.* 2000;39(5):329-35.
- Dhillon MS, Nagi ON. Tuberculosis of the foot and ankle. *Clin Orthop Relat Res.* 2002;(398):107-13
- Tulli SM. Tuberculosis of the skeletal system, bones, joints, spine and bursal sheaths. 2.ª ed. New Delhi: Jaypee Brothers Medical Publishers Ltd; 1991.
- Shantaram Shetty M, Ajith Kumar M, Jagadish Prabhu. Tuberculosis of the midtarsal joints. A diagnostic challenge. *JIMSA.* 2011;24(1):39.
- Choi WJ, Han SH, Joo JH, Kim BS, Lee JW. Diagnostic dilemma of tuberculosis in the foot and ankle. *Foot Ankle Int.* 2008;29(7):711-5.
- Fernandez Pozuelo C, Sanchez Garcia Ortega A, Sanchez JL. Tuberculosis osteoarticular. Presentación de dos casos. *Rev Lab Clin.* 2013;180(6):285-8.
- Watts HG, Lifeso RM. Tuberculosis of bones and joints. *J Bone Joint Surg Am.* 1996;78(2):288-98.
- Rekha B, Parveen K, Sharma. Exaggerated Mantoux reaction in a case of latent Tuberculosis infection (LTBI). *Indian J Tuberc.* 2012;(59):171-3.
- Gupta PP, Dipti Agarwal. Drug resistant tuberculous osteomyelitis of small bones of foot. *JAPI.* 2005;(53):725-7.
- Mittal R, Gupta V, Rastogi S. Tuberculosis of the foot. *J Bone Joint Surg Br.* 1999;81(6):997-1000.
- Ocguder A, Tosun O, Akkurt O, Oguz T, Colakoglu T. Tuberculosis of the foot: a rare involvement in osteoarticular tuberculosis. *J Clin Rheumatol.* 2006;12(6):304-5.
- Dhillon MS, Aggarwal S, Prabhakar S, Bachhal V. Tuberculosis of the foot: an osteolytic variety. *Indian J Orthop.* 2012;46(2):206-11.
- De Backer AI, Vanhoenacker FM, Sanghvi DA, De Shepper AM. Imaging features of extraaxial musculoskeletal tuberculosis. *Indian J Radiol Imaging.* 2009;19(3):176-86.
- Hong SH, Kim SM, Ahn JM, Chung HW, Shin MJ, Kang HS. Tuberculous versus pyogenic arthritis: MR imaging evaluation. *Radiology.* 2001;218(3):848-53.
- Dhillon MS, Tuli SM. Osteoarticular tuberculosis of the foot and ankle. *Foot Ankle Int.* 2001;22(8):679-86.