

# RECIDIVAS DE LESIONES OSTEOCONDRALES DE ASTRÁGALO. UN RETO

**E. López Capdevila<sup>1</sup>, A. Santamaría Fumas<sup>1</sup>, X. Martín Oliva<sup>2</sup>, J. Muriano Royo<sup>1</sup>, A. Domínguez Sevilla<sup>1</sup>, J. Giros Torres<sup>1</sup>**

<sup>1</sup> Hospital General de Hospitalet. Consorci Sanitari Integral. L'Hospitalet de Llobregat

<sup>2</sup> Clínica Nostra Senyora del Remei. Barcelona

Se presenta una revisión de 11 casos de lesiones osteocondrales de astrágalo recidivadas, tratadas con injerto de hueso esponjoso autólogo y periostio invertido de meseta tibial interna. Todos ellos habían sido intervenidos previamente, mediante artroscopia o cirugía abierta.

El objetivo del estudio fue analizar los resultados de realizar, tras una osteotomía del maléolo tibial, desbridamiento y microfracturas, relleno del lecho con injerto de hueso esponjoso, cubriendo el defecto con periostio invertido, sintetizando finalmente el maléolo tibial con dos tornillos de esponjosa. Inmovilización durante 3 semanas y descarga hasta 6-8 semanas.

Se analizaron los resultados mediante las escalas EVA y AOFAS. Seguimiento medio de 9 meses con controles clínicos y radiográficos (Rx, TAC y RMN).

Subjetivamente, todos los pacientes mejoraron tras ser intervenidos, siendo la puntuación de la escala EVA del dolor la mitad respecto al preoperatorio al sexto mes (EVA 3). La escala AOFAS mejoró de 33 puntos antes de la operación hasta 71 puntos a los 6 meses sobre un total de 90. La elevada tasa de fracasos y recidivas en el tratamiento de las lesiones osteocondrales supone un reto para el cirujano de pie y tobillo. Según nuestros resultados, consideramos esta técnica una opción válida para esta patología.

**PALABRAS CLAVE:** Recidivas. Osteocondritis del astrágalo. Periostio invertido.

## THE CHALLENGE OF THE TREATMENT OF RECURRENT OSTEOCHONDRAL LESIONS OF THE TALUS

A review of 11 cases of recurrent talar osteochondral lesions, which were previously operated by arthroscopy and by open surgery.

A medial malleolus osteotomy was performed in order to inject cancellous bonegraft into the area of the defect, previously debridement and drilling-microfractures. The defect was covered with periosteal flap taken from the proximal medial tibia. Finally, the medial malleolus was fixed with 2 cancellous screws.

They were immobilized with a cast during 3 weeks and nonweight-bearing until 6 weeks postoperatively.

We assessed pain and function with VAS and AOFAS scores, both preoperative and postoperative. Mean follow up was 6 month with clinical and radiographic controls. (RX, CT scan and NMR).

Subjectively, all patients improved after surgery. At 6th postoperative month, the VAS score was half the preoperative. Functionally, the AOFAS score improved from 33 points preoperatively to 71 points at 6th month postoperative. Postoperatively, we did not observe any complications. The high rate of failures in the treatment of osteochondral lesions of the talus remains a challenge for the foot and ankle surgeons. With the results obtained in our study, we can conclude that this technique is an option for the treatment of these recurrences.

**KEY WORDS:** Incision. Surgical approach. Weil osteotomy. Forefoot.

## INTRODUCCIÓN

El incremento de la incidencia actual de pacientes jóvenes con dolor crónico en el tobillo secundario a lesiones

### Correspondencia:

María Eulalia López Capdevila  
Hospital General de Hospitalet  
Avda. Josep Molins, 29-41  
08906 L'Hospitalet de Llobregat (Barcelona)  
e-mail: elopezcapdevila@gmail.com

**Fecha de recepción:** 21/04/2013

osteocondrales de astrágalo (2-6% de los esguince de tobillo) ha convertido esta patología en una problemática no infrecuente en nuestras consultas. El algoritmo terapéutico sigue siendo controvertido dado sus resultados variables y su alto índice de fracasos.

Es una entidad que predomina en los hombres jóvenes de 20-30 años, siendo su etiopatogenia fruto de controversia, considerándose como principales causas la traumática y la idiopática. Las localizaciones más frecuentes son la centromedial y centrolateral, seguida de la posteromedial y anterolateral.

Las lesiones osteocondrales fueron clasificadas por Berndt y Harty en 1959 (radiológica)<sup>(1)</sup>, modificándose por Loomer

\* Presentado en: 34 Congreso Nacional SEMCPT. 14-15 junio 2012 León. 9<sup>th</sup> EFAS International Congress. 6-8 septiembre 2012. Noordwijk Aan Zee. The Netherlands. VI Congreso FLAMECIPP. 1.<sup>er</sup> encuentro Luso-Castellano de Pie y Tobillo. 11-14 noviembre 2012. Praia do Norte (Brasil). XXVI Congreso SCCOT (Societat Catalana de Cirurgia Ortopèdica i Traumatologia). El Vendrell (Tarragona). 16-17 mayo 2013.

en 1993 y Ferkel<sup>(2)</sup> en 1996 (basándose en las imágenes de la tomografía axial computarizada –TAC–) y apareciendo posteriormente multitud de variantes, incluida la clasificación descrita por Hepple *et al.*<sup>(3)</sup> (1999), que se basa en las imágenes de la resonancia magnética y, finalmente, la artroscópica descrita por Pritsch<sup>(4)</sup> y Cheng<sup>(5)</sup>.

Según la bibliografía, las lesiones agudas no desplazadas, estadios I y II de Berndt y Harty, podrían ser tributarias de tratamiento conservador, dejando el tratamiento quirúrgico para las lesiones desplazadas (estadios III y IV de Berndt y Harty) o el fracaso del tratamiento conservador.

El tratamiento quirúrgico de estas lesiones se inicia, siempre que sea posible, mediante artroscopia (abrasión, exéresis, perforaciones y microfracturas), dejando la técnica con el uso de implantes (injertos de periostio, injertos de pericondrio, trasplante osteocondral autólogo o mosaicoplastia, cultivos de condrocitos, matrices artificiales, etc.) como última alternativa tras el fracaso de la artroscopia o la recidiva de la lesión. Estas últimas técnicas se basan en la pobre capacidad de reparación intrínseca del cartílago articular, siendo su objetivo corregir el defecto con tejido que tenga las mismas propiedades biomecánicas, para lograr la integración al tejido articular primario.

Multitud de técnicas quirúrgicas son mencionadas, pero poca es la bibliografía sobre el índice de recidivas y fracasos de éstas.

Angermann y Jensen<sup>(6)</sup> describen una serie con pacientes tratados con perforaciones múltiples y extirpación de cuerpos libres, mencionando hasta un 85% de resultados satisfactorios a corto plazo, pero a largo plazo más del 50% padecían algún grado de dolor con las actividades diarias, con algún caso de bloqueo articular. Olgvie-Harris<sup>(7)</sup> describen que hasta un 24% de pacientes intervenidos mediante extracción del fragmento, desbridamiento y abrasión por artroscopia referían dolor persistente del tobillo a largo plazo.

Choi *et al.*<sup>(8)</sup>, en el año 2009, trataron 120 tobillos mediante artroscopia (microfracturas-condroplastia) y definieron como fracaso o recidiva si el paciente requería de un trasplante osteocondral posteriormente o el resultado de la escala AOFAS era menor de 80 puntos. La media de fracasos descrita fue del 25%; concluyendo que el tamaño de la lesión era un factor pronóstico de recidiva, con un 10% de fracasos o recidivas en las lesiones menores a 150 mm<sup>2</sup> y llegando al 80% de fracasos (20/25) en lesiones mayores de 150 mm<sup>2</sup> ( $p < 0,001$ ). Sin embargo, no encontraron relación entre los resultados y la edad, la duración de los síntomas, lesiones asociadas o localización de la lesión ( $p \geq 0,05$ ).

Magnan *et al.*<sup>(9)</sup> (2012) describen hasta un 13,3% de fallos de injerto de matrices inducidas para el trasplante autólogo de condrocitos (MACI), con recidivas posteriores.

La literatura menciona que más del 75% de los fracasos aparecen en los 2 primeros años y éstos generan, en muchas

ocasiones, “frustración” tanto del paciente como del cirujano, dado que las opciones quirúrgicas se ven muy limitadas. El objetivo de este estudio es describir los resultados a medio plazo del tratamiento de las lesiones osteocondrales recidivadas en una serie de 11 pacientes. Todas ellas fueron tratadas inicialmente de forma quirúrgica, mejorando postoperatoriamente, pero recidivando a los 2,5 años de promedio. Para ello, planteamos el uso de injerto de hueso esponjoso autólogo y un *flap* de periostio invertido para recubrir el defecto, colocando la capa más profunda hacia la articulación fijada con adhesivo de fibrina. El periostio es un tejido dotado de potencial osteocondrogénico en su capa profunda, demostrado en varias ocasiones por diversos autores en estudios experimentales<sup>(13,14,17)</sup>.

La utilización del adhesivo de fibrina (Tissucol®) en la unión de injertos de periostio, como por ejemplo en el tratamiento de osteocondritis disecante de la rodilla, fue realizado por primera vez por Niedermann<sup>(10)</sup> (1985). Los resultados fueron similares a los obtenidos en el campo experimental con el uso de este injerto sin adhesivo de fibrina. Posteriormente ha sido utilizado de manera experimental en la reparación de defectos condrales y osteocondrales, empleado como elemento de fijación de injertos de periostio (Vachon *et al.*<sup>(11)</sup> en 1991), con resultados variables que pueden deberse a las características propias del injerto y no al efecto del adhesivo.

## MATERIAL Y MÉTODOS

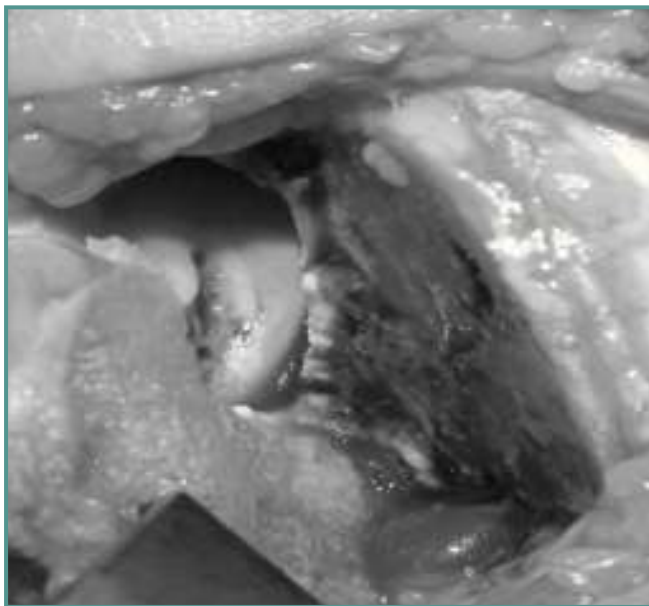
Presentamos un estudio descriptivo de 11 pacientes (**Tabla 1**) diagnosticados entre 2010 y 2011 de lesiones osteocondrales crónicas de astrágalo, recidivadas clínicamente, todos ellos tratados previamente de manera quirúrgica (11 casos por vía artroscópica y 2 de ellos posteriormente con cirugía abierta), realizándose perforaciones y microfracturas. Recidivaron a los 2,5 años de la intervención de media (rango 1,5-4,5 años). De los 11 casos, 9 eran hombres con un promedio de edad de 42 años (rango de 30-55 años) y el 73% fueron intervenidos del tobillo derecho. La causa inicial de la lesión fue en el 54% traumática ( $n=6$ ) y el resto idiopática, coincidiendo con la casuística bibliográfica. Todos los casos fueron clasificados en grado III-IV según Berndt-Harty y Hepple. Todas las lesiones se localizaron en posición centromedial o posteromedial de la cúpula astragalina, con una lesión mayor de 1,5 cm y menor de 4 cm (de promedio 17 mm). Los criterios de exclusión fueron: pacientes con trastornos del eje de las extremidades inferiores al considerar ésta la causa de la recidiva, pacientes con lesiones osteocondrales laterales (anterolaterales o centrolaterales por considerar la osteotomía medial la principal vía de acceso) y defectos osteocondrales menores de 1,5 cm.

La vía de acceso fue anterior al maléolo tibial, diseccionando la vena safena magna y el tendón tibial posterior, para evitar

Tabla 1. Tabla de resultados

P nº	Edad	Sexo	Lateralidad	Grado	Localización	Intervención quirúrgica previa
1	47	Varón	Izquierdo	III	Posteromedial	Artroscopia (exéresis, microfracturas)
2	30	Varón	Derecho	IV	Posteromedial	Artroscopia (microfracturas)
3	45	Varón	Izquierdo	IV	Posteromedial	Artroscopia y posteriormente osteotomía tibial (microfracturas)
4	58	Varón	Derecho	IV	Posteromedial	Artroscopia (microfracturas)
5	52	Varón	Derecho	IV	Centromedial	Artroscopia (perforaciones)
6	54	Varón	Derecho	IV	Posteromedial	Artroscopia (microfracturas)
7	32	Mujer	Derecho	III	Centromedial	Artroscopia (perforaciones-microfracturas)
8	56	Varón	Izquierdo	IV	Posteromedial	Artroscopia y posteriormente osteotomía tibial (mosaicoplastia)
9	34	Mujer	Derecho	IV	Posteromedial	Artroscopia (exéresis, microfracturas)
10	31	Varón	Derecho	III	Posteromedial	Artroscopia (microfracturas)
11	27	Varón	Derecho	IV	Posteromedial	Artroscopia (microfracturas)

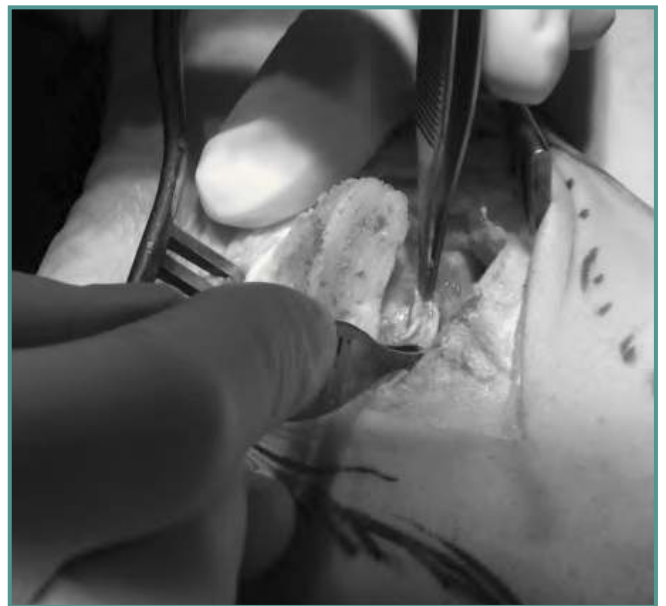Se analizaron los resultados del tratamiento de 11 lesiones osteocondrales de astrágalo recidivadas, todas ellas intervenidas quirúrgicamente previamente.



**Figura 1.** Curetaje y perforaciones del defecto astragalino.  
*Figure 1.* Curettage and drilling of the talar defect.

posibles lesiones de estas estructuras al realizar la osteotomía. Se realizó preoperatoriamente una planificación minuciosa, dado que la osteotomía debe ser precisa para llegar a la localización de la lesión y evitar incluir el maléolo posterior.

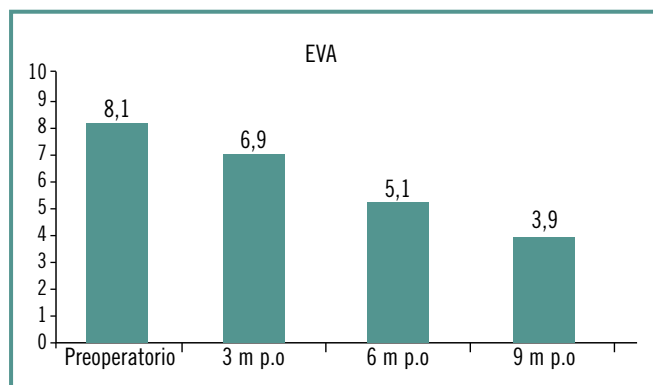
Una vez realizada, se prepara el lecho para el injerto, curetando todo el defecto articular del astrágalo, seguido de varias microperforaciones, procurando un espacio entre ellas de 1-2 mm (Figura 1).



**Figura 2.** Recubrimiento del defecto astragalino, una vez colocado el injerto de hueso esponjoso, con un flap de periostio.  
*Figure 2.* Covering the talar defect with a periosteal flap, once filled with cancellous bone grafting.

Extraemos cuidadosamente el injerto de hueso esponjoso de la cara medial de la meseta tibial y lo aplicamos sobre la lesión.

Finalmente, se recubre con un flap de periostio autógeno, obtenido de la misma zona dadora, invirtiendo el flap con la parte más profunda hacia la articulación y fijándolo con adhesivo de fibrina (Figura 2).



**Figura 3.** La puntuación del dolor mejoró de 8,1 puntos en el preoperatorio a 3,9 a los 9 meses postoperatorios.

**Figure 3.** Pain score improved from 8,1 points preoperatively to 3,9 points at 9 months postoperatively.

Todos los pacientes fueron intervenidos bajo anestesia raquídea y por el mismo cirujano.

El seguimiento medio fue de 9 meses, con un rango mínimo de 6 meses y máximo de 1,5 años, con controles clínicos, radiográficos y tomográficos (TAC a los 3 meses y resonancia magnética a los 6 meses).

Se evaluaron con la escala analógica visual (EVA) y la escala de la American Orthopaedic Foot and Ankle Surgery (AOFAS) para tobillo y retropié a los 3, 6, 9 y 12 meses postoperatorio.

Se consideraron, según el sistema de valoración Kitaoka-AOFAS<sup>(12)</sup>, resultados excelentes la puntuación superior a 80; buenos entre 61-80 puntos; e insuficientes menos de 60 puntos.

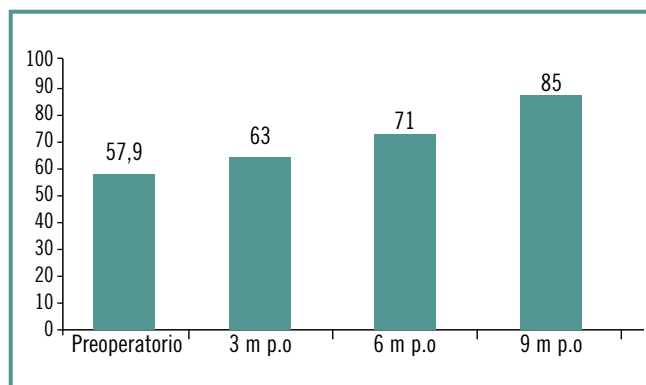
Se valoró la satisfacción subjetiva del paciente según el método propuesto por Coughlin y Mann<sup>(13)</sup> y la información sobre el retorno al trabajo o deporte al final del seguimiento.

Los pacientes siguieron una pauta de inmovilización de 3 semanas con botina de yeso u ortesis de tipo Walker y 6 semanas en descarga, iniciando posteriormente una pauta de rehabilitación específica.

## RESULTADOS

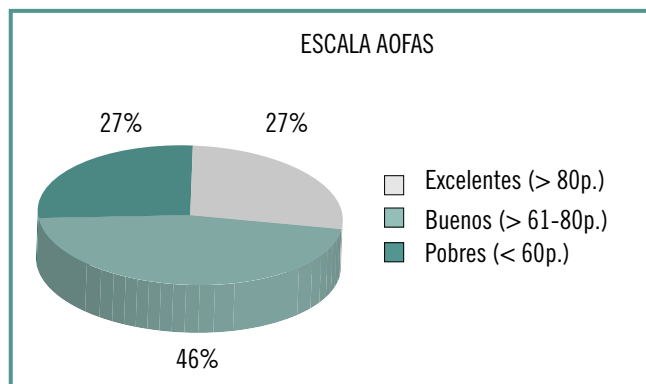
Según la escala EVA, la puntuación del dolor mejoró de 8,1 puntos en el preoperatorio a 3,9 a los 9 meses postoperatorio (**Figura 3**).

La puntuación promedio de la escala AOFAS en el preoperatorio fue de 57,9 puntos (rango de 50-68 puntos), aumentando progresivamente a partir de los 3 meses postoperatorios hasta 85 puntos (rango de 83-87) a los 9 meses postoperatorios (**Figura 4**), siendo en 3 pacientes (27%) un resultado funcional excelente, bueno en 5 pacientes (46%) y pobre en 3 casos (27%) (**Figura 5**).



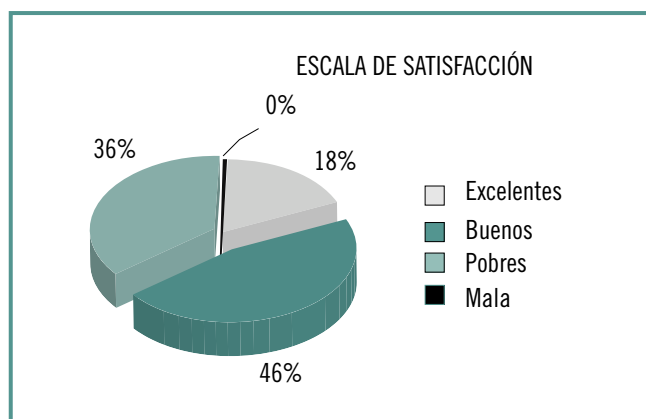
**Figura 4.** La AOFAS mejoró de 57,9 puntos en el preoperatorio a 85 puntos a los 9 meses postoperatorios.

**Figure 4.** AOFAS score improved from 57,9 points preoperatively to 85 points at 9 months postoperatively.



**Figura 5.** El 73% de los pacientes presentaron un resultado funcional bueno o excelente a los 9 meses.

**Figure 5.** 73% of patients had a functional outcome as good or excellent at 9 months postoperatively.



**Figura 6.** El 64% de los pacientes (7 pacientes) puntuaron a los 9 meses su grado de satisfacción respecto el preoperatorio como bueno o excelente.

**Figure 6.** 64% of patients rated their degree of satisfaction as good or excellent at 9 months postoperatively.

La escala subjetiva de satisfacción descrita por Coughlin a los 9 meses fue puntuada como excelente en 2 pacientes (18%), buena en 5 pacientes (46%), regular en ningún paciente y pobre en 4 pacientes (36%) (Figura 6).

A los 9 meses postoperatorios el 72% de los pacientes (n=8) hacían vida normal, volviendo a su actividad laboral y deportiva, y sin dolor nocturno (EVA nocturno de 0 puntos). El resto (n=3) evolucionó con dolor residual leve-moderado (EVA 3 puntos) y limitación de la actividad deportiva.

No registramos ninguna complicación postoperatoria (infección, problemas cutáneos ni necrosis avascular del astrágalo). Sólo se presentó una complicación intraoperatoria, en el primer caso intervenido, por sección del tendón tibial posterior secundaria a la osteotomía del maléolo medial, que se resolvió con una sutura término-terminal y buena evolución postoperatoria clínica y funcional.

Los controles radiográficos evidenciaron consolidación de la osteotomía tibial en 10 pacientes a los 6 meses, con un caso de retraso de consolidación radiológica, clínicamente asintomático. No se observó ningún caso de pseudoartrosis y no se requirió retirada del material de osteosíntesis.

En el control tomográfico a los 3 meses se observó cubrimiento parcial (75% del defecto articular) en 9 pacientes (81%), que se confirmó con la resonancia magnética a los 6 meses.

## DISCUSIÓN

El tratamiento de las lesiones osteocondrales sintomáticas del astrágalo es a día de hoy difícil, probablemente por la pobre capacidad regenerativa del cartílago articular.

Varias son las técnicas descritas, pero cuando se trata de una segunda intervención, en un paciente joven, bien por el fracaso de la primera cirugía o por recidiva de la sintomatología, este abanico de posibilidades se limita.

Dado que nuestro estudio sólo incluía a pacientes con lesiones mayores de 1,5 cm ya intervenidos previamente mediante artroscopia (curetaje, perforaciones, microfracturas, lavado...) deben considerarse directamente técnicas de reparación del cartílago: trasplante osteocondral, injertos de pericondrio o periostio, o bien trasplantes autólogos de condrocitos.

Esta última técnica parece ser la tendencia actual, pero con ciertas limitaciones, ya que es muy costosa y precisa de matrices para el trasplante de condrocitos, cierta infraestructura de laboratorio y personal altamente especializado, así como de un tiempo de espera para el cultivo y de dos actos quirúrgicos.

Son múltiples los estudios experimentales del proceso de reparación de los defectos osteocondrales mediante empleo de un injerto de periostio, basándose en su capacidad neocondrogénica de la capa profunda de éste.

Esta técnica, con ligeras variaciones, ha sido utilizada por diversos autores. La primera mención aparece con Rubak<sup>(14)</sup> (1982), que implantó un injerto de periostio invertido procedente de la metafisis proximal de tibia dentro de la cavidad articular de la rodilla. El estudio histológico a la segunda semana corroboró la presencia de células semejantes a condroblastos y abundante tejido neoformado, siendo al año similar al cartílago vecino.

O'Driscoll<sup>(15,16)</sup> (1986) creó un defecto óseo, reemplazándolo por injerto óseo recubierto por periostio invertido y dividiéndolo en tres grupos: inmovilización, movilización activa libre intermitente y movilización continua pasiva (durante 2-4 semanas), evidenciando una franca superioridad de tejido neoformado en el grupo sometido a movilización continua pasiva.

Delaney<sup>(17)</sup> (1989) sugirió que el potencial condrogénico de las células periósticas de la capa profunda puede ser influenciado por el medio sinovial articular y no exclusivamente por el movimiento.

Cebamanos<sup>(18)</sup> (1993) rellenó los defectos con un biomaterial biodegradable y los cubrió con autoinjerto de periostio, observando un 63% de tejido semejante al cartílago articular.

Martín Hernández<sup>(19)</sup> (2001) concluye que la movilización continua pasiva ejerce un efecto protector sobre el tejido de reparación a largo plazo.

A partir de estos estudios experimentales, varios han sido las series de lesiones osteocondrales femoropatelaes tratadas con periostio invertido, obteniendo buenos resultados sintomáticos a largo plazo. Cebamanos intervino 12 pacientes afectados de artrosis femoropatelar, osteocondritis y osteonecrosis condílea con injerto de hueso esponjoso y periostio libre fijado con adhesivo de fibrina. A pesar de que el estudio artroscópico e histológico posterior mostró un tejido deflecado y una estructura histológica alterada, el 75% de los pacientes se encontraban satisfechos con una elevada puntuación en la escala AKS (American Knee Society).

Tal como mencionan Pérez-Tinao<sup>(20)</sup> y Carranza<sup>(21)</sup>, la base de los defectos se rellena con tejido óseo, con función de soporte de la capa articular superficial, para que el cartílago regenerado intente alcanzar el grosor del cartílago inicial.

Asimismo, es discutible la inmovilización postoperatoria de la articulación. Flick y Gould<sup>(22)</sup> establecieron que micromovimientos durante la fase de integración del injerto podrían dañar los microcapilares en crecimiento y detener el proceso de reparación, por lo que aconsejan estabilidad absoluta en el lecho subcondral.

Actualmente, a pesar de existir estudios experimentales a favor de la neocondrogénesis del periostio que avalan esta misma técnica en lesiones osteocondrales de rodilla con resultados favorables a corto y largo plazo, es escasa la bibliografía sobre el tratamiento de las lesiones osteocondrales de astrágalo con esta técnica.



## CONCLUSIONES

El tratamiento de las lesiones osteocondrales de astrágalo sigue siendo un reto para el cirujano de pie y tobillo. El rescate de esta problemática no tiene un algoritmo estandarizado, describiendo la poca literatura existente diversas opciones quirúrgicas, con una alta variabilidad en el porcentaje de éxito.

La elevada tasa de fracasos y recidivas a largo plazo mencionadas en la bibliografía nos demuestra que son necesarios trabajos con un seguimiento mínimo de 2 años.

El presente estudio muestra unos resultados preliminares favorables, considerando que se trata de una segunda y, en algunos casos, tercera intervención. Tanto desde el punto de vista clínico como funcional, observamos una mejoría en las variables a medio plazo, de manera que podemos concluir que la utilización de injerto autólogo de hueso esponjoso y periostio invertido es una alternativa al tratamiento de rescate de esta patología.

## Agradecimientos

A Alberto Costa por la realización de toda la fotografía e ilustración médica de este trabajo.

## BIBLIOGRAFÍA

- Berndt AL, Harty M. Transchondral fractures (Osteochondritis dissecans) of the talus. *J Bone Joint Surg Am* 1989; 71: 1143-52.
- Ferkel RD, Flannigan BD, Elkins BS. Magnetic resonance imaging of the foot and ankle: correlation of normal anatomy with pathologic conditions. *Foot Ankle* 1991; 11: 289-305.
- Hepple S, Winson IG, Glew D. Osteochondral lesions of the talus: a revised classification. *Foot Ankle Int* 1999; 20: 789-93.
- Pritsch M, Horoshovski H, Farine I. Arthroscopic treatment of osteochondral lesions of the talus. *J Bone Joint Surg Am* 1986; 68 (6): 862-5.
- Cheng MS, Ferkel RD, Applegate GR. Osteochondral lesion of the talus: A radiologic and surgical comparison. Trabajo presentado en Annual Meeting of the American Academy of Orthopaedic Surgeons. Febrero de 1995. New Orleans, Louisiana.
- Angermann J. Osteochondritis dissecans of the talus: long-term results of surgical treatment. *Foot Ankle* 1989; 10 (3): 161-3.
- Ogilvie-Harris. Arthroscopic treatment after previous failed open surgery for osteochondritis dissecans of the talus. *Arthroscopy* 1999; 15 (8): 809-12.
- Choi WJ, Park KK, Kim BS, Lee JW. Osteochondral lesion of the talus: is there a critical defect size for poor outcome? *Am J Sports Med* 2009; 37 (10): 1974-80.
- Magnan B, Samaila E, Bondi M, Vecchini E, Micheloni GM, Bartolozzi P. Three-dimensional matrix-induced autologous chondrocytes implantation for osteochondral lesions of the talus: midterm results. *Adv Orthop* 2012; 2012: 942174.
- Niedermann B, Boe S, Lauritzen J, Rubak JM. Glued periosteal grafts in the knee. *Acta Orthop Scand* 1985; 56 (6): 457-60.
- Vachon AM, McIlwraith CW, Trotter GW, Norrdin RW, Powers BE. Morphologic study of induced osteochondral defects of the distal portion of the radial carpal bone in horses by use of glued periosteal autografts. *Am J Vet Res* 1991; 52 (2): 317-27.
- Kitaoka HB, Alexander IJ, Adelaar RS, Nunley JA, Myerson S, Sanders M. Clinical rating systems for the ankle-hind-foot, midfoot, hallux, and lesser toes. *Foot Ankle Int* 1994; 15: 349-53.
- Coughlin MJ. Treatment of bunionette deformity with longitudinal diaphyseal osteotomy with distal soft tissue repair. *Foot Ankle* 1991; 11: 195-203.
- Rubak JM. Reconstruction of articular cartilage defects with free periosteal grafts. *Acta Orthop Scand* 1982; 53: 175-80. (a)
- O'Driscoll SW, Salter RB. The repair of major osteochondral defects in joints surfaces by neochondrogenesis with autogenous osteoperiosteal grafts stimulated by continuous passive motion. *Clin Orthop* 1986; 208: 131-40. (a)
- O'Driscoll SW, Salter RB. The chondrogenic potential of free autogenous periosteal grafts for biological resurfacing of major full-thickness defects in joints surfaces under the influence of continuous passive motion. An experimental investigation in the rabbit. *J Bone Joint Surg Am* 1986; 68: 1017-34. (b)
- Delaney JP, O'Driscoll SW, Salter RB. Neochondrogenesis in free intra-articular periosteal autograft in an immobilised and paralysed limb. An experimental investigation in the rabbit. *Clin Orthop* 1989; 248: 278-81.
- Cebamanos Celma J. Estudio experimental en el conejo del proceso de reparación de los defectos osteocondrales mediante el empleo de un injerto de periostio y un biomaterial. Tesis doctoral. Universidad Autónoma de Barcelona; 1992.
- Martín Hernández C. Estudio mecánico, histológico e histomorfométrico del regenerado de cartílago a partir de injertos de periostio invertido. Tesis doctoral. Universidad Autónoma de Barcelona; 2001.
- Pérez-Tinao Gómez de Salazar M, Carranza Bencano A, Armas Padrón JR. Capacidad condrogénica de injertos libres de periostio en la reparación de defectos del cartílago articular. Estudio experimental en conejos. *Revista Española de Cirugía Osteoarticular*, 1996
- Carranza Bencano A, Armas Padrón JR, Jiménez Fernández A, Ballesteros Vázquez P, Flores Gallego FJ. Capacidad

condrogénica de injertos libre de periostio y pericondrio e injertos pediculados de sinovial. Estudio experimental en conejos. Revista de la Sociedad Andaluza de Traumatología y Ortopedia 1989.

22. Flick AB, Gould N. Osteochondritis dissecans of the talus (transcondral fractures of the talus): review of the literature and new surgical approach for medial dome lesions. Foot Ankle 1985; 5: 165-85.