

CORRECCIÓN QUIRÚRGICA DEL *HALLUX VALGUS* CON PLACA INTRAMEDULAR BLOQUEADA V-TEK®

A. Pérez Fernández¹, M.Á. Pérez Fernández²

¹ Servicio de Cirugía Ortopédica y Traumatología. Hospital Universitario de Bellvitge.

L'Hospitalet de Llobregat (Barcelona) ² Centro Médico Trauma Salut. Sabadell (Barcelona)

Para la corrección del *hallux valgus* disponemos de múltiples técnicas quirúrgicas^(1,2). En función de la severidad de la deformidad, la formación del cirujano o los recursos disponibles, podemos emplear una u otra. Queremos presentar un nuevo sistema que utiliza una placa intramedular bloqueada apta para tratamiento de cualquier tipo de *hallux valgus*. Por su gran versatilidad y estabilidad en la corrección de las deformidades, podemos realizar osteotomías del primer metatarsiano distales, diafisarias, proximales e incluso artrodesis de la primera cuneo-metatarsiana (técnica de Lapidus). Permite el apoyo inmediato y ofrece gran confort al paciente en el postoperatorio.

PALABRAS CLAVE: *Hallux valgus*. Corrección quirúrgica. Osteotomía distal del primer metatarsiano. Tratamiento con placa bloqueada endomedular. Placa V-Tek®

SURGICAL CORRECTION OF HALLUX VALGUS WITH V-TEK® ENDOMEDULAR BLOCKED PLATE

Many techniques for hallux valgus correction have been described. Depending on deformity severity, surgeon training or available resources, we can use one or another. We present a new system using an intramedular locking plate which is suitable for treating any type of hallux valgus. Due to its versatility and stability in correcting deformities, we can perform distal, diaphyseal and proximal first metatarsal osteotomies and even cuneo-first metatarsal arthrodesis (Lapidus technique). This system allows immediate weight bearing and provides the patient good comfort during the postoperative period.

KEY WORDS: *Hallux valgus*. Surgical correction. Distal first metatarsal osteotomy. Treatment with intramedular locking plate. V-Tek® plate

INTRODUCCIÓN

El sistema de placa intramedular bloqueada V-Tek®⁽³⁾ está ideado para conseguir una fijación rígida y estable de las osteotomías del primer metatarsiano, sea cual fuere su localización. Con un único instrumental podemos realizar, en función de la severidad de la deformidad, las diferentes osteotomías del primer metatarsiano. También nos permite realizar la artrodesis de la primera cuneo-metatarsiana (procedimiento de Lapidus modificado).

Disponemos de tres tipos de placas (**Figuras 1 y 2**):

- Una pequeña de tres orificios (con un solo tornillo de bloqueo distal para la cabeza del metatarsiano) para osteotomías distales y corrección de deformidades leves o moderadas.
- Una mediana con también dos orificios intramedulares, pero tres distales en forma de T para realizar osteotomías

diafisarias en deformidades moderadas, sin inestabilidad ni artrosis cuneo-metatarsiana.

- Por último, una placa larga con cuatro orificios proximales y tres distales en T, para osteotomía proximal y la artrodesis cuneo-metatarsiana o de Lapidus modificada.

INDICACIONES

Cualquier tipo de *hallux valgus* puede ser tratado con este sistema de placa intramedular bloqueada.

En los *hallux valgus* leves (ángulo intermetatarsal 1-2 igual o inferior a 14°), cuando está indicada una osteotomía del primer metatarsiano, la realizamos a nivel subcapital, y se estabiliza con la placa pequeña. Es posible realizar esta técnica de forma "miniinvasiva" por un abordaje de entre 2 y 3 centímetros.

En los *hallux valgus* moderados (entre 14° y 18° de ángulo intermetatarsal 1-2) empleamos la placa mediana para una osteotomía diafisaria; podemos realizar también, en ciertos casos, una osteotomía distal (subcapital) y utilizar la placa pequeña.

En los *hallux valgus* graves (>18° de intermetatarsal 1-2) y/o con patología en la primera articulación cuneo-metatarsiana (artrosis, dolor, gran inestabilidad), deberemos utilizar la placa grande para realizar osteotomía de la base con artrodesis de Lapidus.

Correspondencia:

Albert Pérez Fernández

Servicio de Cirugía Ortopédica y Traumatología

Hospital Universitario de Bellvitge

Feixa Llarga, s/n. 08908 L'Hospitalet de Llobregat (Barcelona)

e-mail: aperez@bellvitgehospital.cat

Fecha de recepción: 18/10/2013



Figura 1. Las tres placas V-Tek®.

Figure 1. Three different designs of V-Tek® plates.

CONTRAINDICACIONES

La versatilidad y estabilidad de este sistema permite abordar todo tipo de deformidad en varo del primer metatarsiano, para corregir el *hallux valgus*. Por tanto, las contraindicaciones de su utilización pueden ser las de otras técnicas para el tratamiento quirúrgico del *hallux valgus*:

- Artrosis de la primera articulación metatarsofalángica en sus estadios avanzados.
- Mal estado de la piel y alteraciones circulatorias importantes.
- Antecedente séptico reciente en esta región.

VENTAJAS

- Un mismo sistema para corregir todos los grados de *hallux valgus*.
- Puede ser utilizado en pacientes con osteoporosis, al ser un sistema intramedular. Confiere una gran estabilidad, incluso para estos casos.
- Útil en deformidades moderadas, con diáfisis estrechas, donde otras osteotomías diafisarias pueden generarnos problemas de estabilidad al desplazar los fragmentos, para conseguir la reducción de la deformidad.
- Sin apenas acortamiento, podemos corregir la deformidad del primer radio: descender la cabeza, rectificar el ángulo distal de la articulación metatarsofalángica (del inglés DMAA, o también PASA) y valguizar el primer metatarsiano.
- Rescate en *hallux* recidivados con otras técnicas, como el *scarf*.

INCONVENIENTES

- Necesidad de utilizar en deformidades leves y moderadas un sistema de placa y al menos tres tornillos, con un coste que puede superar el de otros implantes quirúrgicos.
- La placa mediana en su parte distal tiene tres agujeros, que a veces, en función del tamaño del metatarsiano, se adapta con dificultad al mismo.



Figura 2. Placa pequeña con la guía de introducción.

Figure 2. Small plate with the introductory guide.

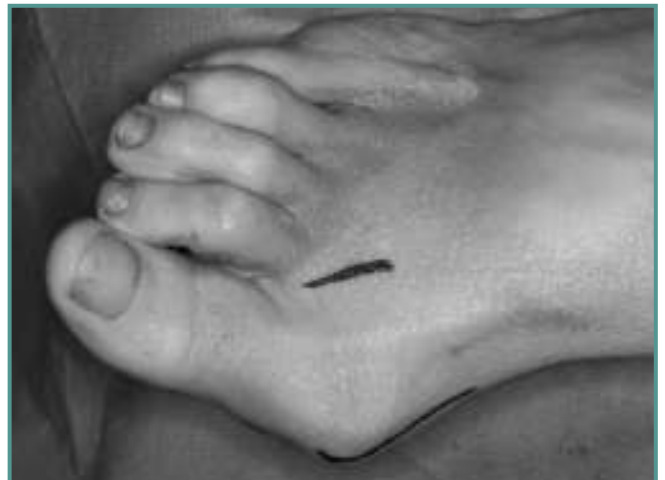

Figura 3. Abordajes quirúrgicos.

Figure 3. Surgical approaches.

TÉCNICA QUIRÚRGICA

Vamos a describir la técnica utilizada en osteotomías distales del metatarsiano, donde empleamos la placa pequeña, indicada en deformidades leves o moderadas. En casos más severos utilizaremos la placa mediana en osteotomías diafisarias, haciendo un abordaje más amplio del primer metatarsiano, pero con la misma filosofía. En el caso de la artrodesis de Lapidus, la placa es la mayor y tanto el abordaje como la técnica serán diferentes; en este artículo no abordaremos este procedimiento.

Realizamos un abordaje medial sobre la exostosis (Figura 3) y tercio distal del primer metatarsiano; es posible realizar la técnica con una incisión pequeña, de 2 a 3 centímetros, en casos leves y cuando se tiene experiencia. Después de la capsulotomía medial (recomendamos no desinsertar el

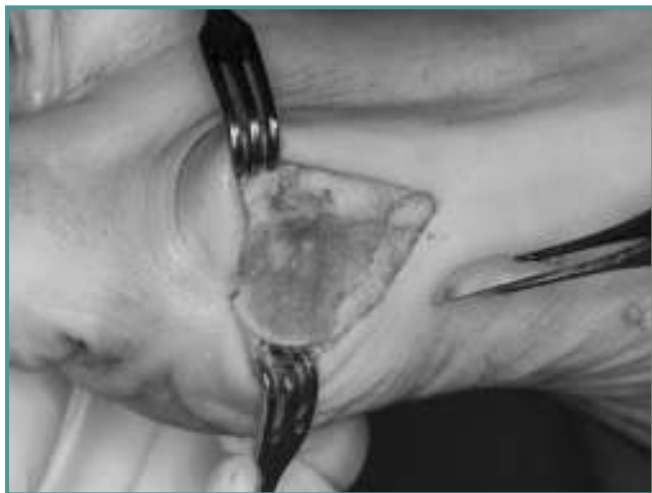

Figura 4 Bunionectomía.

Figure 4. *Bunionectomy.*

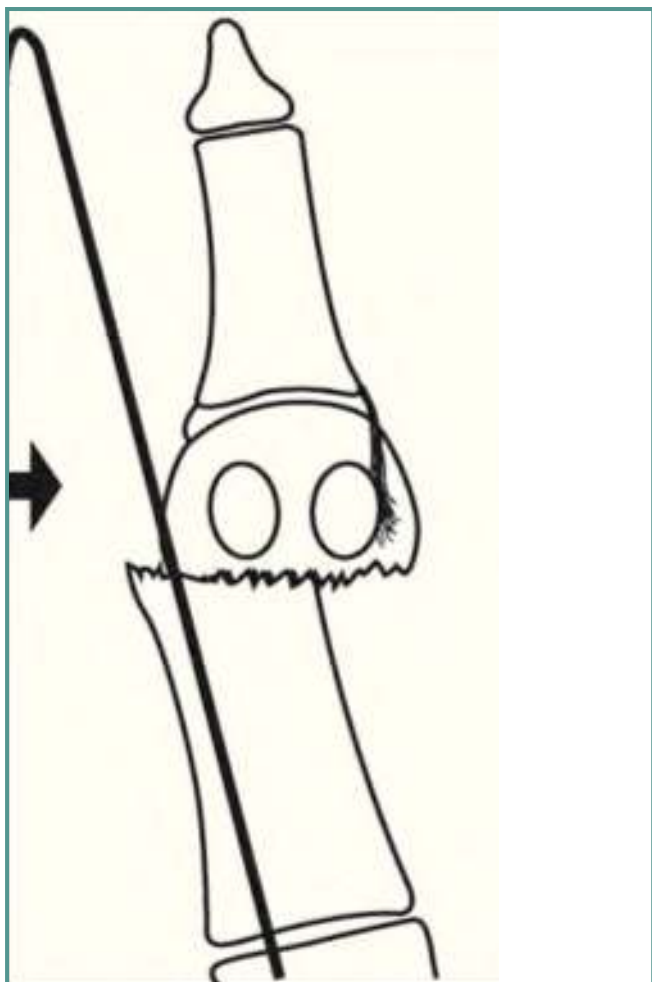


Figura 5. Técnica de Kramer o percutánea según Magnan.

Figure 5. *Kramer or percutaneous technique according Magnan.*

dorso de la cápsula, de la cabeza del metatarsiano) realizamos una bunionectomía “limitada” (Figura 4); es aconsejable realizar una regularización de la exostosis, no una bunionectomía amplia, pues al preservar parte de ella podemos lograr un mayor desplazamiento lateral de la cabeza al colocar la placa V-Tek®. Sería una filosofía similar a la técnica de Kramer o Bösch⁽⁴⁾, popularizada por B. Magnan⁽⁵⁾ en cirugía percutánea, con aguja de Kirschner (Figura 5).

Entonces es aconsejable realizar una liberación lateral. Nosotros la realizamos sistemáticamente a través de un abordaje accesorio intermetatarsal entre el primer y el segundo dedo. También se puede realizar la liberación capsular y del aductor desde dorsal o plantar, a través de la incisión medial inicial (habitualmente en casos leves). El autor que describió la técnica no siempre realiza la liberación lateral.

Tras confirmar la correcta liberación lateral, al poder colocar la cabeza del metatarsiano sobre el complejo sesamoideo, realizamos la osteotomía del primer metatarsiano con sierra (Figura 6); debe ser perpendicular a la cortical externa respecto al eje del primer metatarsiano y dirigida hacia el segundo metatarsiano, también perpendicularmente. En los casos leves-moderados en los que pensamos utilizar la placa pequeña, hacemos una osteotomía subcapital, justo detrás de la exostosis. Si la deformidad es mayor y queremos utilizar la placa mediana, la osteotomía será diafisaria, en la zona media.

Tras la osteotomía, utilizamos un iniciador para posicionar la placa en el canal intramedular del primer metatarsiano (Figuras 7 y 8). La placa que hemos elegido se coloca montada en una guía que dirige el brocado desde fuera, para atravesar los orificios intramedulares, como en un clavo trocantérico de cadera. Una vez posicionada hasta el fondo la placa, realizamos el orificio más distal de los proximales, con la broca de 2 mm (Figura 9). Realizamos el avellanado

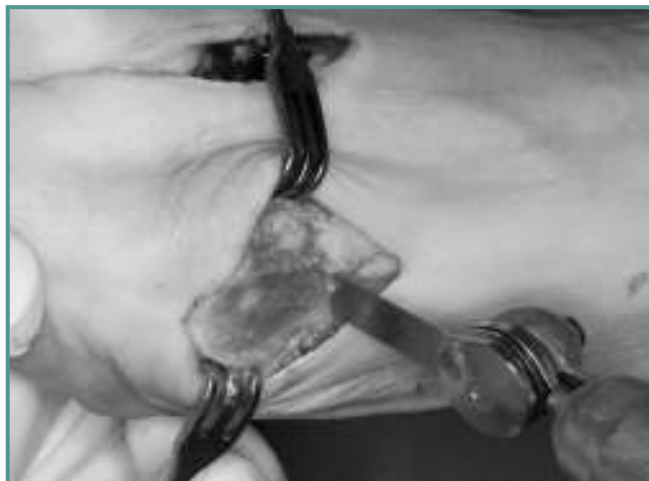
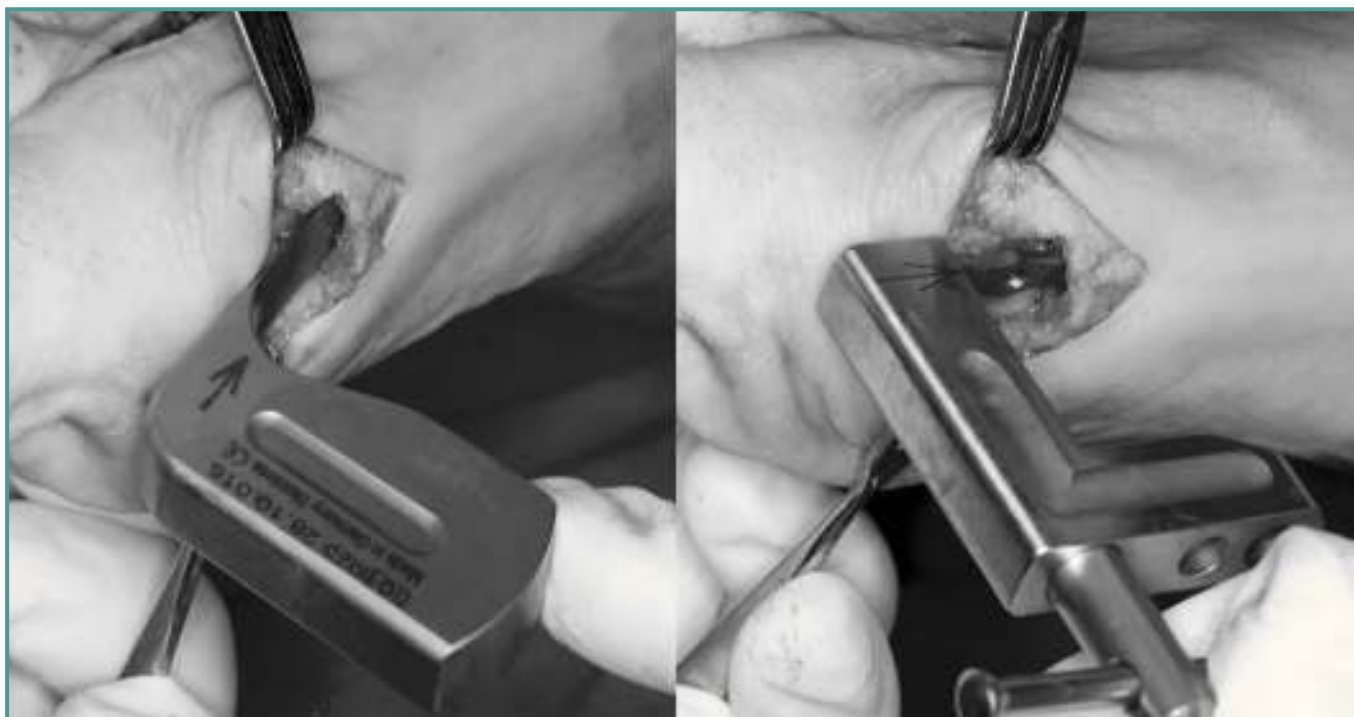
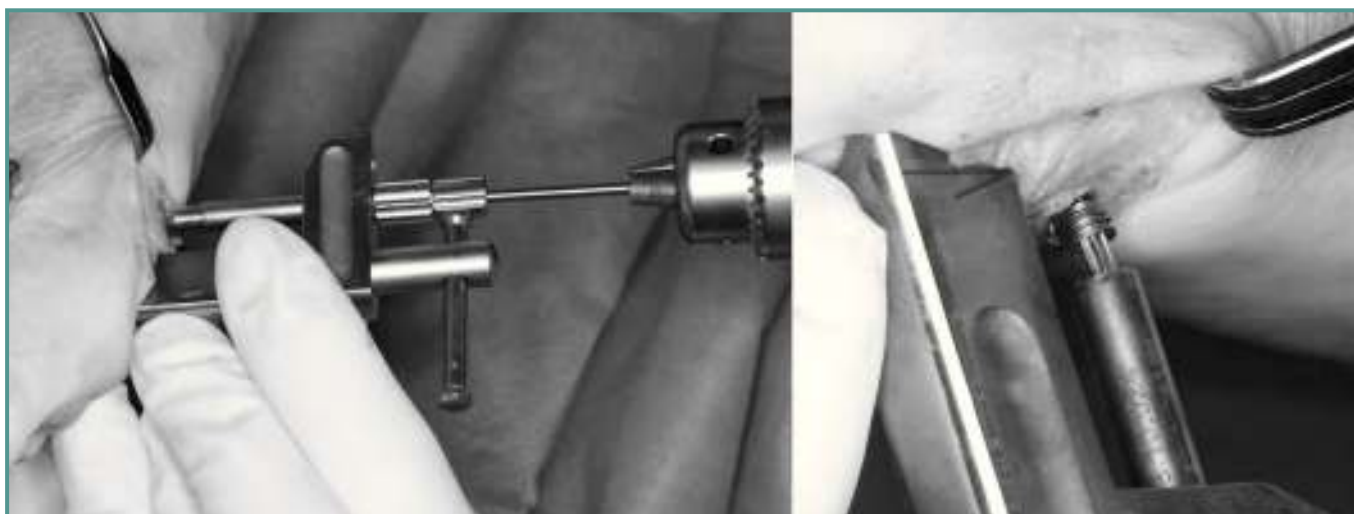
Figura 6. Osteotomía subcapital.

Figure 6. *Subcapital osteotomy.*



Figuras 7 y 8. Iniciador para la placa e introducción de la misma en el canal del metatarsiano.

Figures 7 and 8. Plate initiator and plate intramedular introduction in the metatarsal.



Figuras 9 y 10. Brocado y colocación del primer tornillo, bloqueado (roscado a la cortical).

Figures 9 and 10. Drilling and positioning of the first screw, locked by cortical threading.

de orificio medial para evitar fisurar el metatarsiano y colocamos el primer tornillo (suele ser de 16 o 18 mm); utilizamos sistemáticamente tornillos “de bloqueo” para que tenga más presa en la cortical lateral (**Figura 10**). Luego colocamos el segundo tornillo de los proximales (**Figura 11**), con la guía, que suele medir lo mismo en las placas cortas (16-18 mm).

Una vez colocada la placa con los dos tornillos proximales, tenemos que estabilizar el fragmento distal. Colocamos la cabeza con el descenso que creamos conveniente, para ganar potencia del primer radio. La reducción de DMAA se consigue con la entrada habitualmente oblicuada que suele tener la placa, como ocurre con la técnica de Kramer (con

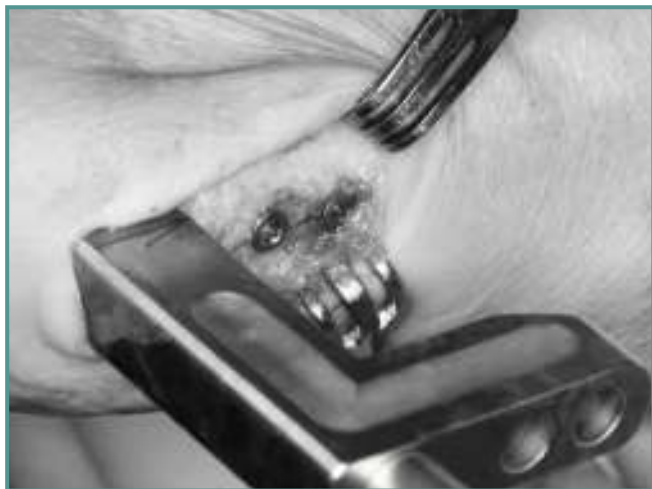

Figura 11. Tornillos proximales.

Figure 11. Proximal screws.

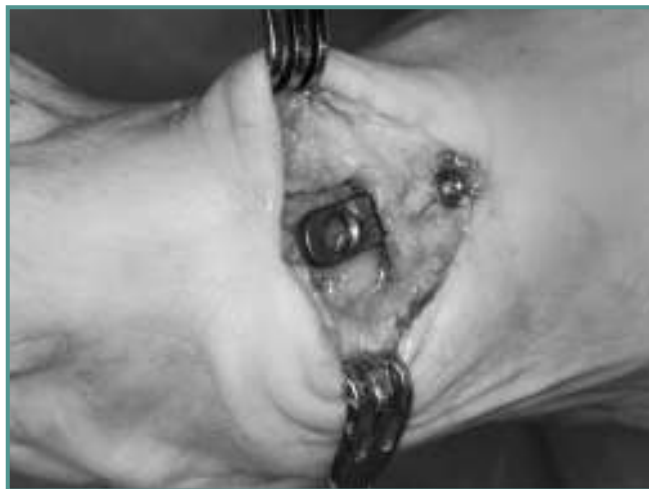

Figura 12. Guía retirada.

Figure 12. Guide removed.

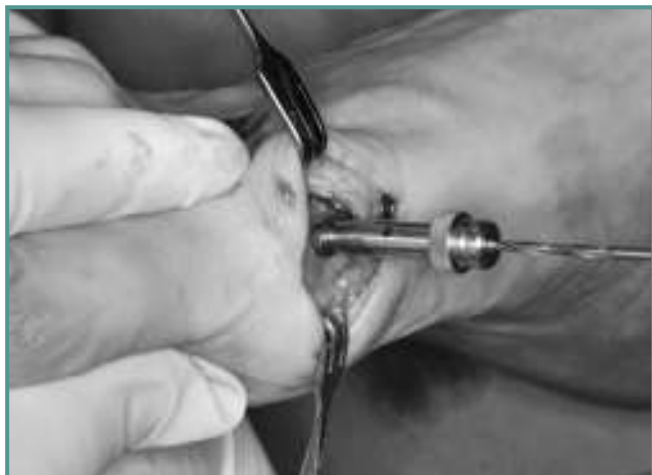

Figura 13. Brocado distal.

Figure 13. Distal drilling.

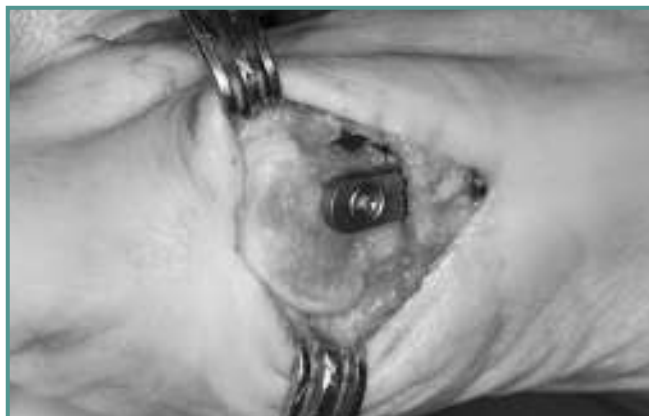

Figura 14. Atornillado bloqueado a placa.

Figure 14. Locking plate screw.

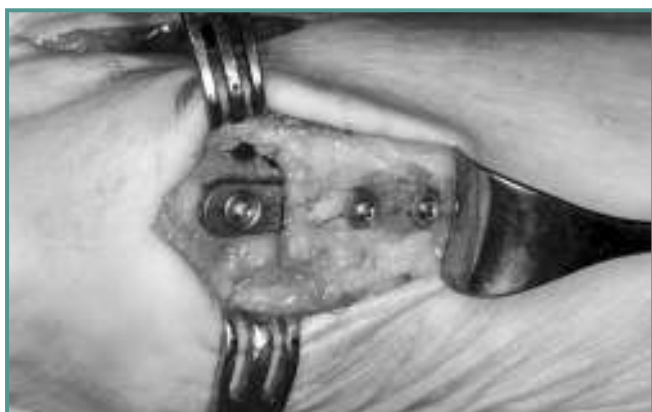

Figura 15. Resultado final con la placa implantada.

Figure 15. Final result with the implanted plate.

la aguja de Kirschner); también se corrige el varo del primer metatarsiano, al desplazar lateralmente la cabeza. De ahí que no se debe realizar una bunionectomía excesiva, para obtener mayor desplazamiento lateral de la cabeza.

Se broca el fragmento distal (cabeza) mediante una “camisa” roscada a placa, que guía el perforado para bloquear después el tornillo a la placa; normalmente utilizamos el del número 20 (**Figuras 13, 14 y 15**).

Entonces realizamos un control radiográfico con escopía, para verificar el correcto posicionamiento de la placa y los tornillos, con la reducción de la deformidad esperada. A continuación realizamos la plicatura capsular, para acabar de conseguir la correcta ubicación de la cabeza del metatarsiano sobre los sesamoideos (**Figura 16**).

Una vez cerrada la articulación, valoramos si es necesaria una osteotomía de la primera falange del *hallux*, para corre-

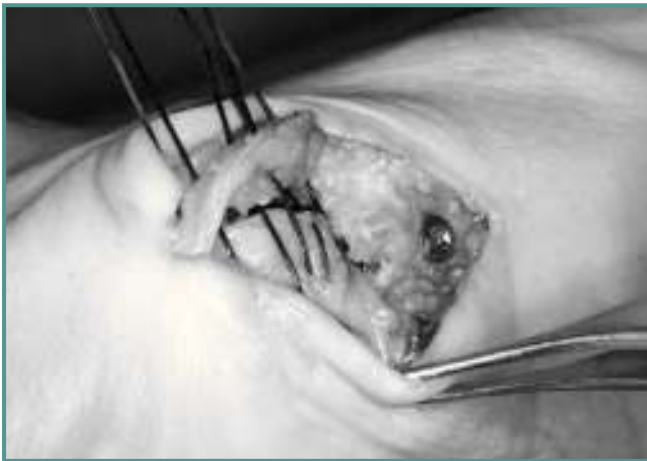

Figura 16. Capsulorrafia medial.
Figure 16. Medial capsulorrhaphy.

gir el ángulo distal articular (DASA), pronación del dedo o acortar el dedo. Este gesto lo realizamos habitualmente de forma percutánea (Akin MIS)⁽⁶⁾.

La piel se cierra con Prolene® del 3/0 (Figura 17), y colocaremos un vendaje elástico con leve separación del *hallux*.

Mostramos el caso de una paciente con *hallux valgus* bilateral, de predominio izquierdo (moderado), tratada secuencialmente con ambas placas V-Tek® pequeñas, con buen resultado funcional y radiográfico (Figuras 18, 19, 20 y 21).

CUIDADOS POSTOPERATORIOS

Esta cirugía se puede practicar de forma ambulatoria, con manguito de isquemia y bloqueo del pie; el paciente puede hacer deambulación inmediata con carga. No es necesario un zapato de tacón invertido, pero se aconseja uno de suela rígida, habitual tras cirugía de *hallux valgus*.

Retiraremos puntos a los 10-14 días e indicaremos al paciente una serie de ejercicios de movilización y correcto posicionamiento del *hallux*. Es útil emplear un separador interdigital durante un par de meses. El zapato rígido suele retirarse al mes. La consolidación de la osteotomía es evidente entre la 4.ª y la 8.ª semana; se produce un remodelado del metatarsiano, que envuelve los tornillos proximales en su parte lateral.

CONCLUSIONES

Se trata de una técnica versátil, eficaz y rápida, con una gran estabilidad mecánica, que conlleva un beneficio inmediato al paciente. Con una misma técnica podemos resolver todas las deformidades del primer radio.

Puede ser muy útil en casos de osteopenia, diáfisis estrechas y recidivas de otras técnicas.

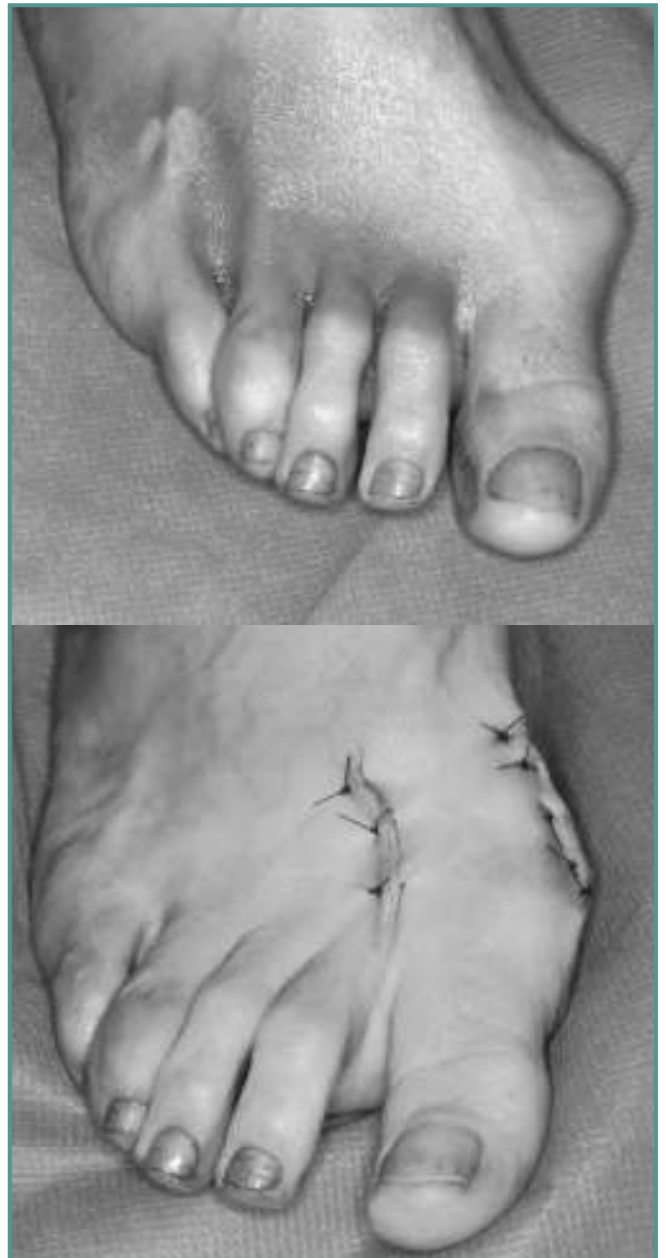
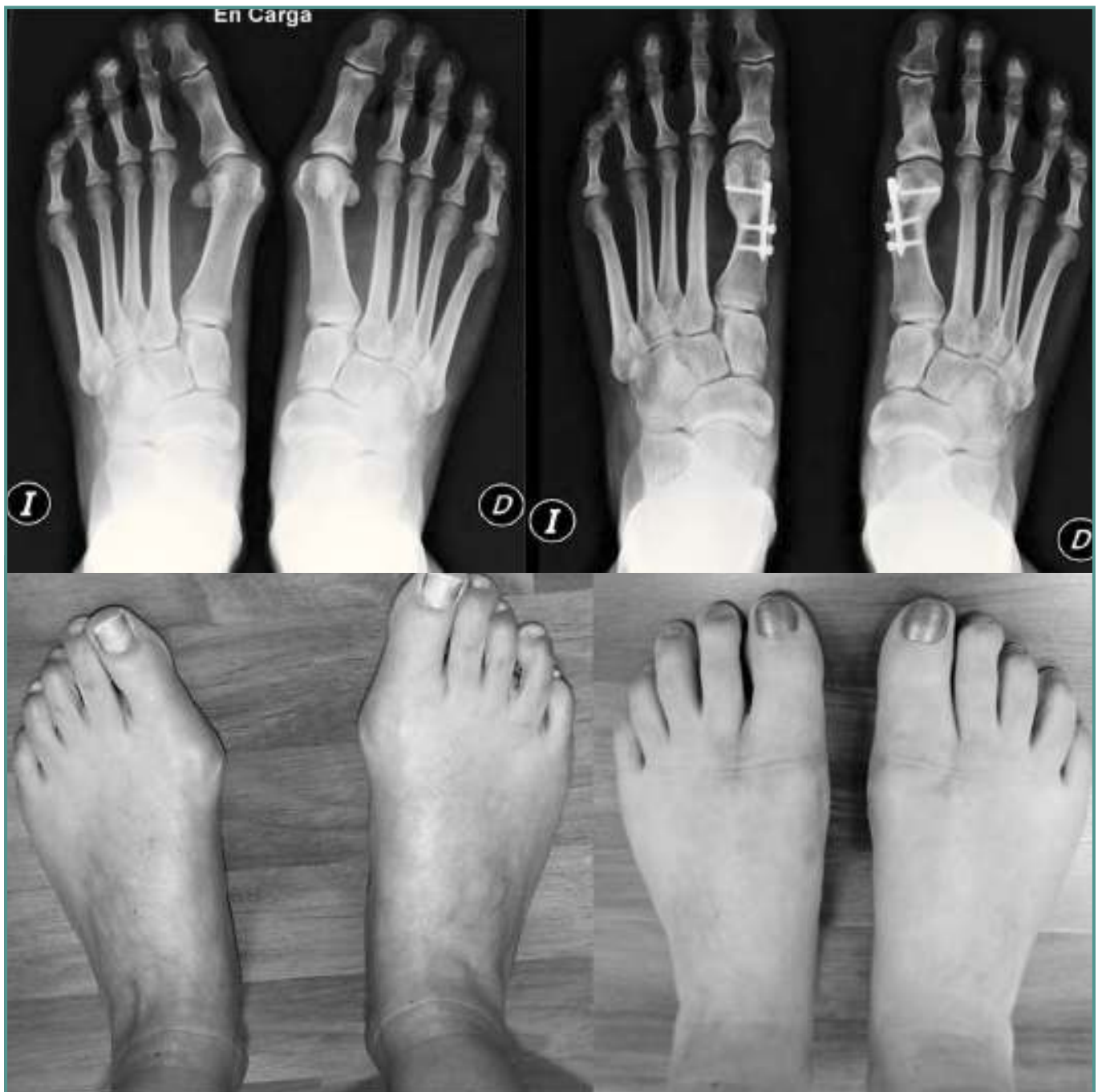
Figura 17. Foto clínica antes y después de la cirugía.
Figure 17. Clinical picture before and after surgery.

BIBLIOGRAFÍA

1. Trnka H. Osteotomies for hallux valgus correction. *Foot Ankle Clin N Am* 2005; 10: 15-33.
2. Barouk LS. *Forefoot reconstruction*. Paris: Springer; 2005.
3. Vitek M, Hlozek T. An intramedullary locking plate for the correction of a moderate and severe hallux valgus deformi-



Figuras 18, 19, 20 y 21. Hallux valgus bilateral tratado con placa V-Tek®. Control radiográfico y visual.

Figures 18, 19, 20 and 21. Bilateral hallux valgus treated with V-Tek® plates. Radiographic and visual controls.

- ty. First experiences with 20 patients. *FuB & Sprunggelenk* 2008; 6: 214-21. Artículo en alemán.
4. Viladot R, et al. Hallux valgus: a modified Kramer osteotomy. *Foot and Ankle Surgery* 2007; 13: 126-31.
 5. Magnan B, Pezzè L, Rossi N, Bartolozzi P. Percutaneous

- distal metatarsal osteotomy for correction of hallux valgus. *J Bone Joint Surg Am* 2005; 87 (6): 1191-9.
6. Bauer T, Biau D, Lortat-Jacob A, Hardy P. Percutaneous hallux valgus correction using the Reverdin-Isham osteotomy. *Orthop Traumatol Surg Res* 2010; 96 (4): 407-16.