

TRATAMIENTO DE LAS LESIONES OSTEOCONDRALES DE ASTRÁGALO MEDIANTE INJERTO OSTEOCONDRALE AUTÓLOGO: ¿INFLUYE LA LOCALIZACIÓN DE LA LESIÓN EN EL RESULTADO?

J.R. Ramazzini, J. Vega, R. Hernández, D. Redó, R. Franco, A. Dalmau
Hospital ASEPEYO. Barcelona

Las lesiones osteocondrales del astrágalo son causa frecuente de dolor crónico del tobillo.

Objetivo: Valorar la influencia de la localización y otros factores intrínsecos y extrínsecos de la lesión con el resultado funcional posquirúrgico.

Material y métodos: Se estudiaron 47 pacientes diagnosticados de lesión osteocondral tratados con injerto osteocondral autólogo. Se evaluó el estado funcional postoperatorio por medio de la puntuación Kitaoka-AOFAS a los 11 meses de la cirugía y al final del seguimiento (mediana: 67 meses).

Resultados: El 45% de las lesiones se localizaron en la zona 4. Las lesiones localizadas en la zona 4, las $\geq 150 \text{ mm}^2$, las de $\geq 10 \text{ mm}$ de profundidad y en las que se utilizaron 3 cilindros presentaron un empeoramiento funcional en la evaluación a los 67 meses comparada con la de los 11 meses ($p < 0,05$). También se observó que un índice de masa corporal (IMC) ≥ 25 se relacionó con un peor resultado funcional.

Conclusiones: Los resultados clínico-funcionales del tratamiento de las lesiones osteocondrales del astrágalo con injerto osteocondral autólogo son satisfactorios. Sin embargo, la localización, el tamaño, la profundidad y el número de cilindros implantados, así como el IMC son factores que influyen negativamente en el resultado a largo plazo.

PALABRAS CLAVE: Injerto osteocondral autólogo. Trasplante osteocondral. Lesión osteocondral. Mosaicoplastia.

OSTEOCHONDRAL LESIONS OF THE TALUS TREATED WITH AUTOLOGOUS OSTEOCHONDRAL GRAFT. DOES IT AFFECT THE LOCATION OF THE LESION IN THE CLINICAL OUTCOME?

Osteochondral lesions of the talus commonly cause chronic ankle pain.

Purpose: To evaluate the influence of location and other factors intrinsic and extrinsic lesions with functional outcome after surgery.

Methods: Forty seven patients were diagnosed with osteochondral lesions of the talus treated with autologous osteochondral graft. Postoperatively functional status was assessed using the Kitaoka-AOFAS score at 11 months of surgery and at follow-up (median: 67 months).

Results: Zone 4 was the most common location (45%). Lesions located in zone 4, $\geq 150 \text{ mm}^2$, $\geq 10 \text{ mm}$ in depth and when 3 cylinders were used had a worse functional outcome at 67 vs. 11 months ($p < 0.05$). Also body mass index (BMI) ≥ 25 was associated with worse functional outcome.

Conclusions: The clinical and functional results of the treatment of osteochondral lesions of the talus with an autologous osteochondral graft are satisfactory. However, the location, size, depth and number of cylinders implanted and the BMI are factors that influence negatively on the long-term outcome.

KEY WORDS: Autologous osteochondral graft. Osteochondral transplantation. Osteochondral injury. Mosaicplasty.

INTRODUCCIÓN

La lesión osteocondral de la cúpula del astrágalo (LOA) es causa frecuente de dolor crónico del tobillo. En Estados Unidos se calcula una incidencia anual de aproximadamente 27/100.000 habitantes⁽¹⁾. El mecanismo traumático está impli-

cado en el 86% de los casos^(2,3), y se estima que el 6,5% de los esguinces de tobillo y el 17%^(4,5) de las fracturas de tobillo asocian una LOA. Por otro lado, el 66,6% de los pacientes con diagnóstico de inestabilidad crónica del tobillo presentan una LOA^(6,7) considerando su etiología multifactorial.

Son lesiones de difícil manejo. Su tratamiento puede ser conservador o quirúrgico, aunque sólo el 45% de los pacientes tratados de forma conservadora logran un resultado satisfactorio⁽⁸⁾.

Para el tratamiento quirúrgico se han desarrollado técnicas de estimulación de la médula ósea (BMS), como las perforaciones y microfracturas, y para la reconstrucción del cartilago hialino nativo se han desarrollado técnicas de restitución de tejidos, como el sistema de transferencia de autoinjerto

Correspondencia:

Dr. J. Rodrigo Ramazzini Castro
Avda. Alcalde Barnils, 54-60.
08174 Sant Cugat del Vallès (Barcelona)
Correo electrónico: rodriramazzini@yahoo.com
Fecha de recepción: 03/09/2012

* Premio Antonio Viladot a la mejor comunicación de la mesa de residentes del XXXIII Congreso Nacional de la Sociedad Española de Medicina y Cirugía del Pie y Tobillo (SEMCP). León; 14 y 15 de junio de 2012

osteocondral (OATS)/mosaicoplastia, el injerto estructural alogénico (OCA) o el implante autólogo de condrocitos (ACI/MACI). Algunas de estas técnicas se pueden realizar tanto por vía artroscópica como por cirugía abierta^(9,10), pero no queda claro cuál es la más adecuada principalmente en lesiones en estadio avanzado y más grandes.

Se han reportado los factores que influyen en el resultado del tratamiento de estas lesiones mediante técnicas BMS⁽¹¹⁻¹³⁾, y se ha demostrado que lesiones $\geq 1,5$ cm² se asocian a un peor resultado. Sin embargo, pocos estudios hacen referencia a los factores que influyen en el resultado clínico funcional de pacientes con LOA tratados mediante técnicas de restitución de tejidos.

El propósito de este trabajo es valorar la influencia en el resultado clínico funcional de la localización de la LOA, en función del esquema descrito por Rakin⁽¹⁴⁾, e identificar factores intrínsecos y extrínsecos de la lesión que se asocian a un empeoramiento funcional tras el tratamiento quirúrgico de las LOA tratadas con OATS.

MATERIAL Y MÉTODOS

Pacientes

Se ha realizado un estudio retrospectivo en el que se han incluido todos los pacientes con diagnóstico de LOA que fueron tratados mediante OATS entre enero de 2001 y marzo de 2010 con un seguimiento mínimo de 24 meses (n = 47). Han sido excluidos 4 pacientes que habían recibido tratamiento quirúrgico previo por luxación o fractura de tobillo y 6 pacientes que no acudieron a la evaluación funcional por causas ajenas al tratamiento de su LOA. Incluimos en el estudio 37 pacientes (31 hombres y 6 mujeres) con una edad mediana al momento de la cirugía de 33 años (rango: 15-55) y un índice de masa corporal (IMC) medio de 25,7 (IC 95%: 24,2 a 27). El tobillo derecho estuvo afectado en 24 pacientes, y el izquierdo en 13. Todos los pacientes practicaban deporte de forma habitual o tenían una vida laboral activa al momento del tratamiento.

En el 95,3% de los pacientes el inicio de los síntomas se relacionó con un suceso traumático, siendo el diagnóstico inicial en 27 pacientes esguince de tobillo, en 1 paciente fractura aislada infrasindesmótica de peroné que se trató de forma conservadora, en 2 pacientes fractura osteocondral y en 7 tendinitis. La mediana de tiempo de duración de los síntomas fue de 8 meses (rango: 4-54). Todos los pacientes recibieron desde el diagnóstico de LOA un mínimo de 4 meses de tratamiento conservador previo a la cirugía (antiinflamatorios no esteroideos, inmovilización, descarga, fisioterapia, infiltraciones) sin presentar mejoría clínica. En 12 pacientes se había realizado un procedimiento quirúrgico primario sobre la lesión osteocondral, en 7 desbridamiento y perforaciones, en 2 resección de fragmento libre, en 1 fijación del fragmento osteocondral, y en 2 casos injerto sintético (TruFit®).

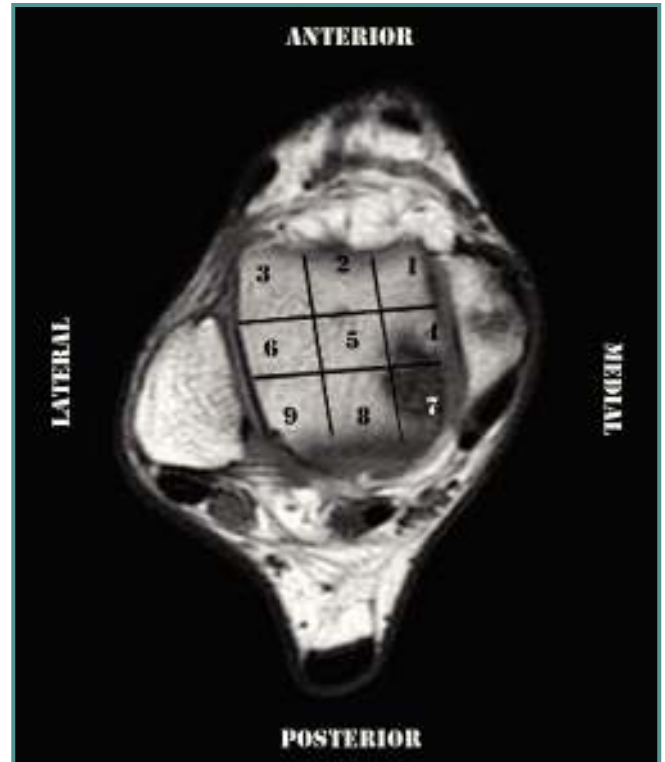


Figura 1. Esquema de 9 zonas de Rakin. Corte sagital de RM que muestra una lesión de la cúpula del astrágalo localizada en la zona 7 (zona posteromedial).

Figure 1. Rakin 9 areas scheme. Sagittal MRI showing a lesion of the talar dome located in zone 7 (posteromedial region).

Se revisaron los registros clínicos para obtener los datos demográficos, IMC, estudios de imagen y complicaciones.

Características de la lesión

En todos los pacientes se realizó un estudio radiográfico preoperatorio del tobillo con radiografía simple en proyección anteroposterior y perfil en carga y en rotación interna, una tomografía computarizada (TC) y resonancia magnética (RM) para valorar la localización, el tamaño y la profundidad de la lesión y la presencia de lesiones asociadas. En las imágenes coronales obtenidas mediante TC o en las imágenes coronales potenciadas en T1 de la RM, se calculó la longitud transversal de la lesión, y en los cortes sagitales, la longitud anteroposterior y la profundidad en milímetros.

El esquema de 9 zonas de la cúpula del astrágalo descrito por Raikin *et al.*⁽¹⁴⁾ fue utilizado para agrupar a los pacientes según la localización de la LOA en el astrágalo. Las zonas 1-3 son las tres zonas anteriores. La zona 1 es la más medial, y la zona 3, la más lateral. Las zonas 4-6 son las tres zonas centrales, y las zonas 7-9 son las tres zonas posteriores (**Figura 1**). Cuando una lesión afecta a

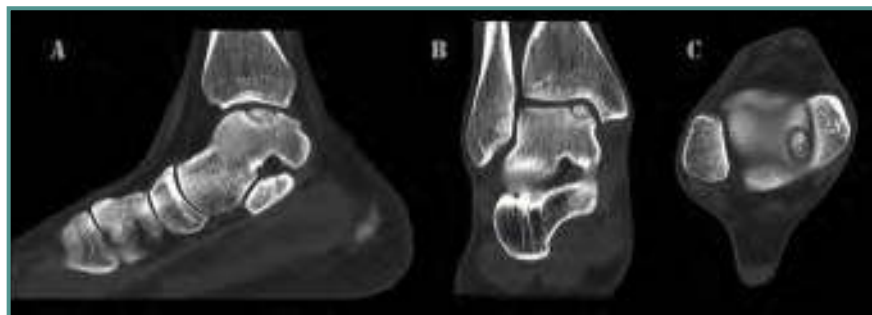

Figura 2. TC que muestra una lesión osteocondral de la cúpula astragalina de grado III de Ferkel.

Figure 2. CT showing an osteochondral lesion of the talar dome Ferkel grade III.

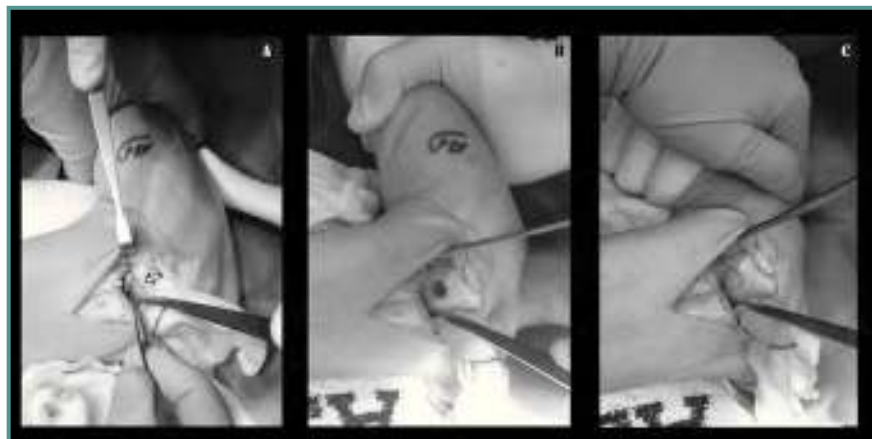


Figura 3. A: Visión de la lesión tras realizar la osteotomía maleolar. B: Preparación del nicho óseo una vez extirpada la lesión. C: Cilindro de injerto osteocondral autólogo implantado por técnica OATS.

Figure 3. A: Vision of the injury after malleolar osteotomy. B: Preparing bone gap once the injury had been removed. C: Cylinder of the autologous osteochondral graft implanted by OATS technique.

2 zonas contiguas, la clasificamos en la zona de mayor predominio.

Para la clasificación de la lesión se utilizó el sistema descrito por Ferkel⁽¹⁵⁾, que, basándose en las imágenes del TC, divide las lesiones en 5 estadios (I, IIA, IIB, III y IV), y la clasificación descrita por Hepple *et al.*⁽¹⁶⁾, que, a partir de las imágenes obtenidas en la RM, diferencia 6 estadios (1, 2a, 2b, 3, 4 y 5) (Figura 2).

Técnica quirúrgica

El paciente se coloca sobre la mesa quirúrgica en posición de decúbito supino, con el manguito de isquemia a nivel del muslo ipsilateral. Se toman todas las medidas de asepsia y antisepsia a lo largo de toda la extremidad preparando la rodilla y el tobillo ipsilateral. La lesión osteocondral se

aborda según su localización, realizando, si fuera necesaria, una osteotomía del maléolo peroneo o del maléolo tibial. Se valora el tamaño de la lesión, se determina el número de cilindros que se utilizarán para cubrir el defecto osteocondral y se procede a la exéresis del tejido osteocondral dañado. Los cilindros se tomaron en todos los casos de la corredera femoral externa de la rodilla ipsilateral, siendo realizada una miniartrotomía para su obtención. Los cilindros del injerto se colocan mediante la técnica OATS (Arthrex, Naples, Florida [EE. UU.]) a presión dentro del nicho, dejando el injerto al mismo nivel del cartílago nativo adyacente o 1 mm por debajo de éste (Figura 3).

Postoperatorio

En el postoperatorio inmediato se coloca un vendaje compresivo que se retira a las 48 horas. Se indica tratamiento anticoagulante con heparina de bajo peso molecular y terapia analgésica. Al segundo día se retira el vendaje compresivo y se coloca un vendaje almohadillado que permita la deambulación asistida con dos muletas en descarga completa. Se retiran los puntos de sutura a los 15 días, iniciando la movilidad articular, excepto en los casos en los que se practicó una reparación ligamentaria, en los que se demoró la movilización hasta las 4 semanas.

A las 6 semanas de la intervención, comprobada la consolidación de la osteotomía mediante control radiológico, se inicia carga parcial. Una vez comprobada la osteointegración del injerto, se indica dejar una muleta e iniciar la carga completa progresiva, dejando las 2 muletas entre la 8.^a y 10.^a semana, y se permite el inicio de actividad deportiva a partir de los 9 meses.

Seguimiento

En el postoperatorio se les realizó a todos los pacientes radiografías simples del tobillo a las 3 y 6 semanas, para valorar la consolidación de la osteotomía y la congruencia de la superficie articular. Se les indicó una TC de control a partir de la 6.^a semana para valorar la osteointegración del injerto. Se consideró osteointegración positiva cuando se observó la desaparición total de la interfase entre el injerto y el tejido óseo adyacente, osteointegración parcial si se observó la des-

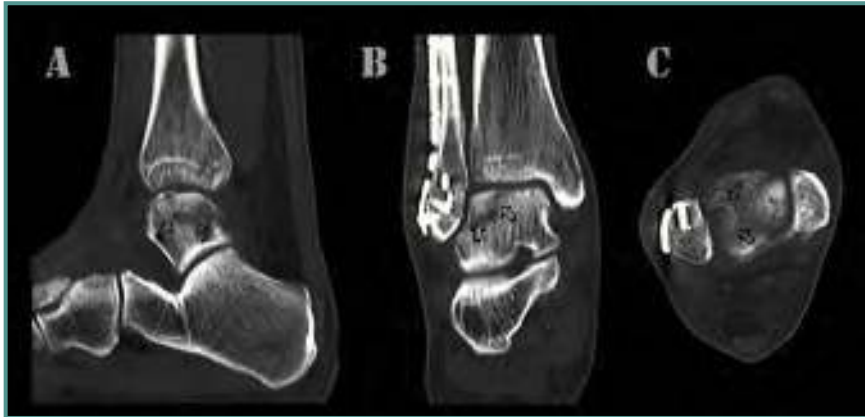

Figura 4. TC de control postoperatorio a las 7 semanas en el que se muestra el inicio de la osteointegración del injerto. **A:** corte sagital; **B:** corte coronal; **C:** corte axial.

Figure 4. 7 weeks postoperative CT scan control showing the graft osseointegration beginning. **A:** sagittal section; **B:** coronal section; **C:** axial section.

Tabla 1. Características de la lesión según la localización

Localización (zona)	Media			
	Longitud anteroposterior (mm)	Longitud transversal (mm)	Área (mm ²)	Profundidad (mm)
1	14,3	12,3	173,2	11,5
3	13,5	12	163	7
4	17,1	14,4	257	10,5
6	16	13,3	213	9,7
7	14,6	14,1	214	9,6
8	12	11	132	10
9	17,5	12	210	7

Zonas 1-3: zonas anteriores; zonas 4-6: zonas centrales; zonas 7-9: zonas posteriores

aparición parcial de esta interfase, osteointegración negativa cuando existe reabsorción del injerto, y osteointegración sin evidencia cuando no se evidenciaron modificaciones entre el injerto y el tejido óseo adyacente (Figura 4).

En 7 casos se realizó una revisión artroscópica en la que se valoró la característica de la superficie articular y su congruencia, y se obtuvo una muestra de la zona del injerto para estudiar las características histológicas del mismo.

Valoración funcional

En una mediana de 11 meses (rango: 4-16) tras la cirugía se hizo la primera evaluación clínico-funcional utilizando la escala Kitaoka-AOFAS (American Orthopaedic Foot and Ankle Society)⁽¹⁷⁾ para el retropié, que con una puntuación de 0

a 100 agrupa los resultados como malos (0-50 puntos), regulares (51-75 puntos), buenos (76-90 puntos) y excelentes (91-100 puntos).

Al final del seguimiento se citó a los pacientes. Se realizó una segunda evaluación funcional con la escala Kitaoka-AOFAS⁽¹⁷⁾ para el retropié y se compararon los resultados con los obtenidos en la primera evaluación funcional postoperatoria.

Análisis de los datos

Para determinar la significación estadística de las variables cuantitativas entre dos grupos se utilizaron los test de la *t* de Student y la *U* de Mann-Whitney-Wilcoxon; para más de dos grupos se utilizó el test ANOVA; y para las comparaciones *post hoc*, el test de

Bonferroni. El test de la χ^2 se utilizó para analizar las variables independientes cualitativas. Las diferencias estadísticamente significativas se definieron por una $p \leq 0,05$.

Todos los análisis estadísticos fueron realizados con el paquete estadístico SPSS versión 15.0 para Windows.

RESULTADOS

La mediana de seguimiento fue de 67 meses (rango: 28-137).

La distribución de la localización de la lesión fue: en la zona centromedial (zona 4): 17 pacientes; en la posteromedial (zona 7): 7 pacientes; en la zona anteromedial (zona 1): 4 pacientes; en la zona centrolateral (zona 6): 3 pacientes; y en las zonas anteroexterna, posteroexterna y postero-central (zonas 3, 9 y 8): 2 pacientes en cada una (Figura 3).

El tamaño medio de la lesión fue de 222,2 mm² (IC 95%: 189,4 a 255), con una profundidad media de 10 mm (IC 95%: 9,3 a 10,6). El 70% de las lesiones tuvieron un tamaño mayor de 150 mm². Las lesiones más grandes se encontraron en la zona 4, y las más profundas, en la zona 1 (Tabla 1).

Tras el estudio de la RM y la TC, 17 pacientes fueron clasificados en estadio 3; 14 pacientes en estadio 4; 4 pacientes en estadio 5; y 2 pacientes en estadio 2b (Figura 2). En 5 pacientes se encontraron lesiones osteocondrales asociadas, en 2 una lesión de la superficie articular de la porción distal de la tibia ipsilateral (lesión en espejo), y en 3 existía una lesión en otra zona no contigua de la cúpula astragalina.

En 10 pacientes la RM mostró una lesión de tipo crónico del ligamento peroneo astragalino anterior, en 2 tendinosis de *flexor hallucis longus*, y en 1 lesión de ligamento tibioperoneo anterior. En 2 pacientes se realizó una reparación del complejo capsuloligamentario lateral (Broström-Gould) por presentar

Tabla 2. Resultados funcionales según la localización de la lesión

Localización (zona)	AOFAS 1 media	AOFAS 2 media	p
1	92,3	86,75	0,45
3	80	81	0,93
4	87,3	83,4	0,027
6	87,3	83,6	0,36
7	87	85,5	0,54
8	85	80	0,24
9	93,5	87,5	0,5

AOFAS 1: realizada en un tiempo medio de 11 meses tras la cirugía; AOFAS 2: realizada en un tiempo medio de 67 meses tras la cirugía

Fuente: tomado de H.B. Kitaoka et al.⁽¹⁷⁾

Tabla 3. Factores que influyen en el resultado funcional

	AOFAS 1 media	AOFAS 2 media	p
Área:			
≥ 150 mm ²	87	83	0,01
≤ 149 mm ²	88	84	0,1
Profundidad:			
≥ 10 mm	87,7	83,8	0,02
≤ 9 mm	87,4	84,6	0,7
IMC kg/m ² :			
≤ 24	91,1	88,6	0,09
≥ 25	83,8	79,3	0,02

AOFAS 1: realizada en un tiempo medio de 11 meses tras la cirugía; AOFAS 2: realizada en un tiempo medio de 67 meses tras la cirugía; IMC: índice de masa corporal

inestabilidad ligamentaria asociada. En el resto de los pacientes se descartó la inestabilidad articular.

Dependiendo del tamaño del defecto osteocondral, se utilizó una mediana de 2 cilindros de injerto osteocondral (rango: 1-3), con un diámetro medio de 9,8 mm (IC 95%: 9,3 a 10,2) y una altura media de 9,9 mm (IC 95%: 9,4 a 10,3). La osteointegración positiva del injerto se logró en 35 pacientes (95%) en una mediana de tiempo de 7 semanas (rango: 5-13).

Presentaron una o más complicaciones postoperatorias 8 pacientes (22%); dolor femoropatelar, 6 (16,2%), que se resolvió en todos los casos con un programa de rehabilitación en los primeros 16 meses tras la cirugía; pinzamiento blando del tobillo, 6 casos (16,2%), a los cuales se les realizó una resección artroscópica del mismo; infección de la herida quirúrgica, 1 paciente (5,4%), que se resolvió con tratamiento antibiótico; en 2 pacientes (5,4%) hubo signos radiológicos de falta de integración; en 1 paciente se apreció una osteointegración parcial; y en 1 paciente, una osteointegración negativa del injerto.

En 13 pacientes (35%) se realizó la extracción del material de osteosíntesis debido a que referían alguna molestia relacionada con el material, principalmente la protrusión de la cabeza de algún tornillo, o por petición del propio paciente.

La valoración artroscópica secundaria se realizó en 7 pacientes, en una mediana de 9 meses (rango: 6-29) después de la cirugía. Se observó la integración del injerto y la congruencia de la superficie articular en 6 pacientes, en 3 de los cuales la zona del injerto estaba más blanda que el cartílago nativo. En uno de los 7 pacientes el injerto no estaba integrado. El informe anatomopatológico de las muestras obtenidas confirmó la presencia de cartílago hialino en los 6 casos.

La primera valoración funcional se realizó en una mediana de tiempo de 11 meses (rango: 4-16) tras la cirugía y se obtuvo una puntuación media según la escala AOFAS de 87,5 (IC 95%: 83,9 a 91,1) puntos. 18 pacientes presentaron resultado excelente, 19 bueno y 6 regular. En la segunda evaluación realizada en una mediana de 67 meses (rango: 28-137) se obtuvo una puntuación media de 84,1 puntos (IC 95%: 79,9 a 88,3), con resultado excelente en 15, bueno en 15 y regular en 7, encontrando en 3 pacientes un empeoramiento funcional ($p = 0,075$).

Las lesiones que se localizaron en la zona 4 presentaron un empeoramiento significativo en la escala funcional al comparar los resultados obtenidos en la primera valoración funcional realizada a los 11 meses (rango: 4-16) con los obtenidos a los 67 meses (rango: 28-137) de la cirugía ($p = 0,027$). En el resto de zonas las diferencias no fueron significativas (Tabla 2).

Otras variables que se relacionaron significativamente con el empeoramiento del resultado en la escala funcional a los 67 meses con respecto a la primera evaluación fueron las lesiones ≥ 150 mm² ($p = 0,01$) y con una profundidad ≥ 10 mm ($p = 0,02$) (Tabla 3).

En aquellas lesiones en las que se utilizaron 3 cilindros de injerto osteocondral se obtuvo una puntuación menor en la escala funcional en comparación con aquellas en las que se utilizaron 1 y 2 cilindros, tanto en la primera evaluación a los 11 meses (AOFAS 1 = 80) como a los 67 meses (AOFAS 2 = 76) ($p = 0,003$).

Los pacientes con un IMC ≥ 25 presentaron una puntuación más baja en la escala AOFAS a los 11 meses ($p = 0,06$) y que empeoró en la evaluación final ($p = 0,02$).

Los pacientes que presentaron síntomas en al menos los 12 meses previos al diagnóstico tuvieron una puntuación media en la primera evaluación funcional más baja (82,8 vs. 89) ($p = 0,08$); sin embargo, a largo plazo no hubo diferencias significativas entre los grupos ($p = 0,2$).

Al comparar los resultados funcionales según la edad y el sexo, no hubo diferencias estadísticamente significativas.

DISCUSIÓN

El manejo de las LOA sigue siendo controvertido. Un número importante de estas lesiones son tratadas quirúrgicamente con técnicas BMS, con resultados funcionales satisfactorios. Gobbi *et al.*⁽¹²⁾ realizaron un estudio prospectivo aleatorizado en el que compararon los resultados funcionales de pacientes con LOA tratados con microfracturas, condroplastia y con técnicas de OATS en lesiones de un tamaño medio de 4 cm², y encontraron que los pacientes tratados con microfracturas presentaron mejor puntuación en la escala AOFAS que los de los otros grupos, aunque las diferencias no fueron estadísticamente significativas a 24 meses de seguimiento. Demostraron que las lesiones más grandes tenían peores resultados, pero no hacen referencia ni a la profundidad de la lesión ni a la localización.

Nosotros hemos evaluado el resultado funcional de 37 pacientes con LOA tratados mediante OATS y hemos obtenido un resultado, según la escala AOFAS, de 84,1 puntos, con un seguimiento medio de 67 meses, encontrando un empeoramiento funcional en comparación con la primera valoración funcional, que se realizó a los 11 meses de la cirugía en 3 pacientes. Nuestros resultados se asemejan a los reportados por otros autores que evalúan los resultados funcionales con esta técnica⁽¹⁸⁻²⁰⁾.

Existen factores indirectos, como la edad, el sexo o el IMC, y directos, como el estadio de la lesión, la localización, el tamaño o la profundidad de la lesión, que pueden influir en el resultado clínico-funcional posquirúrgico de una LOA. Estos factores han sido analizados en LOA tratadas mediante técnicas BMS, y se ha encontrado que las lesiones en estadios iniciales y menores de 1,5 cm² se podrían beneficiar de este tipo de tratamiento con resultados funcionales satisfactorios hasta de 97 puntos en la escala AOFAS en más del 90% de los casos a 2 años de seguimiento⁽²¹⁾, aunque a largo plazo los resultados no son satisfactorios, como lo demuestran Angermann *et al.*⁽²²⁾, que encontraron resultados satisfactorios. Inicialmente pero a largo plazo (9-15 años) el 50% de los pacientes tenían dolor con la actividad, y el 28%, edema importante. De la misma manera, Choi, Gobbi y Cuttica⁽¹¹⁻¹³⁾ encontraron una relación inversamente proporcional entre el tamaño del defecto y el resultado funcional, ya que las lesiones más grandes obtenían peor resultado. Sin embargo, estos autores no encontraron diferencias significativas con respecto a la edad, la duración de los síntomas, las lesiones asociadas y la localización de la lesión, pero otros, como Chuckpainwong *et al.*⁽²³⁾, han encontrado, tras valorar 105 casos, que la mayor edad, un IMC alto y una mayor duración de los síntomas influyen negativamente en el resultado.

Se ha demostrado que con las técnicas BMS se reduce la carga en el área de la lesión y se redistribuyen las fuerzas de carga en el resto del cartílago, pero en defectos grandes esta redistribución no es posible, lo que provoca el incremento de las fuerzas de carga en zonas de cartílago sano, lo que llevaría a un deterioro progresivo del mismo⁽²⁴⁾. Esto se debe a que con técnicas BMS el cartílago hialino es sustituido por fibrocartílago. La placa subcondral es más delgada y presenta áreas de microfracturas⁽²⁵⁾, lo que provoca una superficie articular irregular cubierta por un cartílago más fácilmente deformante, lo que aumenta el área de soporte de carga y disminuye el estrés por unidad de área, persistiendo el aumento intermitente de la presión del flujo subcondral durante la carga⁽²⁶⁾. También se ha demostrado que una presión alta y continua de fluido desde el cartílago hacia el hueso subcondral provoca osteolisis, y puede interferir con la perfusión normal del hueso y conducir a la osteonecrosis, resorción ósea y la formación de áreas líticas^(27,28). Por tanto, el objetivo de las técnicas de transferencia de tejidos (OATS u OCA y ACI/MACI) es llenar el defecto osteocondral y sustituir el cartílago dañado por cartílago hialino para lograr una superficie articular congruente con las mismas o similares características biomecánicas que el cartílago nativo, con el fin de lograr una redistribución homogénea de las fuerzas de carga en toda la superficie articular y eliminar el aumento de flujo de líquido hacia la placa subcondral durante la marcha.

Pocos estudios hacen referencia a la influencia en el resultado funcional a mediano y largo plazo que pueden tener las características propias de la lesión después del tratamiento quirúrgico de LOA con OATS. Al-Shaikh *et al.*⁽²⁹⁾ encontraron peores resultados a 16 meses de seguimiento en pacientes tratados con OATS en aquellas lesiones con un área mayor de 1 cm², pero sin diferencias estadísticas significativas en comparación con las lesiones menores de 1 cm². Asimismo, apreciaron que las lesiones mediales (15 casos) tuvieron mejores resultados, con un AOFAS de 90 puntos en comparación con las lesiones laterales (5 casos), en las que el AOFAS fue de 70 puntos, con diferencias estadísticamente significativas ($p = 0,04$). El resultado no se relacionó con la edad, con la duración de los síntomas ni con el estadio de la lesión. Lee *et al.*⁽³⁰⁾ valoraron los resultados en 17 pacientes con LOA y un tamaño medio de 13,6 mm × 7,2 mm en los que se realizó OATS utilizando múltiples cilindros a un seguimiento medio de 36 meses. Los pacientes con lesión lateral obtuvieron mejores resultados que aquellos con lesión medial (100 y 94,5 puntos, respectivamente); sin embargo, de los 17 tobillos solamente 2 presentaban una lesión lateral.

Gautier *et al.*⁽³¹⁾ reportan peores resultados en pacientes mayores de 45 años y en lesiones en las que fue necesario

utilizar más de 4 cilindros de injerto oateocondral. Considerando el hábito de fumar como una variable de confusión, concluyen que los mejores candidatos para una mosaico-plastia son los pacientes no fumadores y con menos de 45 años; sin embargo, no encuentran datos suficientes para valorar si el tamaño o la localización de la lesión influyen en el resultado. Esto se debe probablemente a que su muestra estaba formada solamente por 11 pacientes. Del mismo modo, Gobbi *et al.*⁽¹²⁾ encontraron mejores resultados en aquellos pacientes en los que utilizaron menos cilindros de injerto. Estos resultados coinciden con los obtenidos en nuestra serie, ya que en aquellas lesiones en que se utilizaron 3 cilindros los resultados fueron más bajos tanto en la primera evaluación funcional como en la segunda al comprarlos con las lesiones en las que se utilizaron 1 y 2 cilindros ($p = 0,003$).

Pocos estudios relacionan directamente la localización exacta de la lesión, el tamaño y la profundidad con el resultado, ni comparan el resultado funcional obtenido a corto y a largo plazo para valorar así la evolución clínica de estos pacientes en el tiempo.

En nuestra serie, al comparar los resultados obtenidos en la primera evaluación funcional, que se obtuvo en una mediana de 11 meses (rango: 4-16), con los obtenidos en la segunda evaluación funcional, que se obtuvo en una mediana de 66 meses (rango: 28-137), apreciamos un empeoramiento estadísticamente significativo en la puntuación de la escala AOFAS en las lesiones que se localizaron en la zona 4. Esto podría estar relacionado con el hecho de que en esta zona se localizaron las lesiones de mayor tamaño y mayor profundidad, ya que en las lesiones ≥ 10 mm el resultado funcional a los 66 meses disminuyó de forma estadísticamente significativa, lo mismo que en las lesiones de un tamaño mayor de $1,5 \text{ cm}^2$.

Creemos que la causa de obtener peores resultados en las lesiones más grandes y más profundas y en las que se han utilizado varios cilindros de injerto osteocondral se debe a que, a pesar de rellenar el defecto osteocondral, persiste en este tipo de lesión un gap microscópico entre los injertos y entre éstos y las paredes del nicho por el que continúa existiendo un flujo continuo que con la carga aumenta su presión de flujo y, por lo tanto, se reactiva el mecanismo fisiopatológico que dio origen a la lesión inicial. Esta teoría se podría demostrar con el estudio de Valderrábano *et al.*⁽³²⁾, que estudian a 21 pacientes con LOA tratados mediante mosaicoplastia a un seguimiento de 72 meses. Estos autores valoraron los cambios del injerto osteocondral mediante RM y tomografía computarizada por emisión de fotón simple (SPECT-CT) a mediano y largo plazo. A pesar de tener un AOFAS medio de 80 puntos, tras la evaluación de la RM observaron que en el 58% de los pacientes la placa de hueso subcondral estaba interrumpida parcialmente y en el 23%

faltaba completamente; asimismo, observaron la formación de quistes subcondrales en 8 pacientes. La evaluación del SPECT-TC mostró una apariencia completamente normal de la articulación del tobillo en 1 paciente, un estrechamiento del espacio articular en 4 pacientes, la disrupción parcial de la placa subcondral en 5, y la interrupción completa subcondral en 6. En 11 se observó la formación de un quiste subcondral. Imhoff *et al.*⁽¹⁸⁾ evaluaron los resultados funcionales y de la RM de 28 pacientes con LOA tratados mediante OATS con un seguimiento medio de 84 meses, y encontraron un AOFAS medio, al final del seguimiento, de 78 puntos. Al evaluar la RM se reveló una buena congruencia de la superficie articular en 6 pacientes, una leve incongruencia en 15 y una incongruencia significativa en 5; asimismo, en 12 pacientes se apreció un quiste subcondral.

Actualmente existen estudios que asocian al tratamiento con OATS métodos coadyuvantes como la asociación de plasma rico en plaquetas⁽³³⁾ con el fin de favorecer la integración del injerto. Asimismo, se reportan resultados satisfactorios en lesiones grandes con ACI/MACI⁽³⁴⁾ y reconstrucción con un OCA⁽³⁵⁾.

Nosotros preferimos que la superficie del injerto quede al mismo nivel o ligeramente en un nivel inferior a la superficie del cartílago nativo. En estudios biomecánicos se ha demostrado que la incongruencia de la superficie articular del astrágalo tras un injerto osteocondral –especialmente cuando éste está más elevado en relación con el cartílago nativo– aumenta el estrés de contacto en la zona del injerto⁽³⁶⁾.

Entre los otros factores que valoramos en nuestros pacientes, solamente se obtuvieron diferencias significativas al final del seguimiento en aquellos pacientes con $\text{IMC} \geq 25$, en los cuales se apreció un empeoramiento en la escala funcional AOFAS entre la primera y la segunda evaluación ($p = 0,02$). No encontramos diferencias significativas en cuanto al sexo, la edad, ni la duración de los síntomas.

Entre las limitaciones de nuestro estudio se incluyen que es un estudio retrospectivo, el tamaño de la muestra es pequeño, la localización de la lesión en el esquema de Rakin no es homogénea en nuestra muestra y la mayoría de nuestros pacientes son del ámbito laboral.

CONCLUSIÓN

Con el tratamiento quirúrgico de las LOA mediante OATS se obtienen resultados clínico-funcionales satisfactorios a corto plazo. Sin embargo, la localización de la lesión, el IMC y, sobre todo, un tamaño $\geq 150 \text{ mm}^2$, una profundidad ≥ 10 mm y el uso de varios cilindros de injerto son factores que se relacionan con un deterioro funcional a mediano y largo plazo. No encontramos diferencias significativas en cuanto a la edad y el sexo.

CONFLICTO DE INTERESES

Los autores no hemos recibido ayuda económica alguna para la realización de este trabajo. Tampoco hemos firmado ningún acuerdo por el que vayamos a recibir beneficios u honorarios por parte de alguna entidad comercial. Por otra parte, ninguna entidad comercial ha pagado ni pagará a fundaciones, instituciones educativas u otras organizaciones sin ánimo de lucro a las que estemos afiliados.

BIBLIOGRAFÍA

- Orr JD, Dawson LK, Garcia EJ, Kirk KL. Incidence of osteochondral lesions of the talus in the united states military. *Foot and Ankle Int* 2011; 32: 948-54.
- Giannini S, Vannini F. operative treatment of osteochondral lesions of the talar dome. *Curr Concepts Rev. Foot Ankle Int* 2004; 25: 168-75.
- Zengerink M, Struijs PA, Tol JL, van Dijk CN. Treatment of osteochondral lesions of the talus: a systematic review. *Knee Surg Sports Traumatol Arthrosc* 2010; 18: 238-46.
- Ferkel RD, Zanotti RM, Komenda GA, Sgaglione NA, Cheng MS. Arthroscopic treatment of chronic osteochondral lesions of the talus: long-term results. *Am J Sports Med* 2008; 36: 1750-63.
- Boraiah S, Paul Omesh, Parker RJ, Miller AN, Hentel KD, Lorich DG. Osteochondral lesions of talus associated with ankle fractures. *Foot and Ankle Int* 2009; 30: 481-5.
- Karlsson J, Sancone M. Management of acute ligament injuries of the ankle. *Foot Ankle Clin* 2006; 11: 521-30.
- Van Dijk CN, Bossuyt PM, Marti RK. Medial ankle pain after lateral ligament rupture. *J Bone Joint Surg* 1996; 78B: 562-7.
- Van Dijk CN, Verhagen RA, Struijs PA, et al. Systematic review of treatments strategies for osteochondral defects of the talar dome. *Foot Ankle Clin* 2002; 7: 635-49.
- Busquets Net R, Teixidor Serra J. Lesiones osteocondrales del astrágalo. Técnicas quirúrgicas por cirugía abierta. *Rev Esp Pie y Tobillo* 2005; 19: 102-6.
- García R, Millán I, Martín C, Vila y Rico J. Tratamiento artroscópico de las lesiones osteocondrales de astrágalo. *Rev Esp Pie y Tobillo* 2008; 22: 31-7.
- Choi WJ, Park KK, Kim BS, Lee JW. Osteochondral lesion of thje talus. Is there a critical defect size for por outcome? *Am J Sposrt Medicine* 2009; 37: 1974-80.
- Gobbi A, Francisco RA, Lubowitz JH, Allegra F, Canata G. Osteochondral lesions of the talus: randomized controlled trial comparing chondroplasty, microfracture and osteochondral autograft transplantation. *Arthroscopy* 2006; 22: 1085-92.
- Cuttica DJ, Smith WB, Hyer CF, et al. Osteochondral lesions of the talus: predictors of clinical outcome. *Foot and Ankle Int* 2011; 32: 1045-51.
- Elias I, Zoga AC, Morrison WB, Besser MP, Schweitzer ME, Raikin SM. Osteochondral lesions of the talus: localization and morphologic data from 424 patients using a novel anatomical grid scheme. *Foot Ankle Int* 2007; 28: 154-61.
- Ferkel RD, Flannigan BD, Elkins BS. Magnetic resonance imaging of the foot and ankle: correlation of normal anatomy with pathologic conditions. *Foot Ankle* 1991; 11: 289-305.
- Hepple S, Winson IG, Glew D. Osteochondral lesions of the talus: a revised classification. *Foot Ankle Int* 1999; 20: 789-93.
- Kitaoka HB, Alexander IJ, Adelaar RS, Nunley JA, Myerson MS, Sanders M. Clinical rating systems for the ankle-hind-foot, midfoot, hallux, and lesser toes. *Foot Ankle Int* 1994; 15: 349-53.
- Imhoff AB, Paul J, Ottinger B, Wörtler K, Lämmle L, Spang J, Hinterwimmer S. Osteochondral transplantation of the talus. Long-term clinical and magnetic resonance imaging evaluation. *Am J Sports Med* 2011; 39: 1487-93.
- Kreuz PC, Steinwachs M, Erggelet C, Lahm A, Henle P, Niemeyer P. Mosaicplasty with autogenous talar autograft for osteochondral lesions of the talus after failed primary arthroscopic management: a prospective study with a 4 year follow up. *Am J Sports Med* 2006; 34: 55-63.
- Hangody L, Füles P. Autologous osteochondral mosaicplasty for the treatment of full-thickness defects of weight bearing joints: ten years of experimental and clinical experience. *J Bone Joint Sur Am* 2003; 85: 25-32.
- Kono M, Takao M, Naito K, Uchio Y, Ochi M. Retrograde drilling for osteochondral lesions of the talar dome. *Am J Sports Med* 2006; 34: 1450-6.
- Angermann P, Jensen P. Osteochondritis dissecans of the talus. Long term results of surgical treatment. *Foot Ankle* 1989; 10: 161-3.
- Chuckpaiwong B, Berkson EM, Theodore GH. Microfracture for osteochondral lesions of the ankle: outcome analysis and outcome predictors of 105 cases. *Arthroscopy* 2008; 24: 106-12.
- Minas T, Nehrer S. Current concepts in the treatment of articular cartilage defects. *Orthopedics* 1997; 20: 525-38.
- Koch S, Kampen WV, Laprell H. Cartilage and bone morphology in osteochondritis dissecans. *Knee Surg Sports Traumatol Arthrosc* 1997; 5: 42-5.
- van Dijk CN, Reilingh ML. Osteochondral defects in the ankle: why painful? *Knee Surg Traumatol Arthrosc* 2010; 18: 570-80.
- Durr HD, Martín H, Pellengahr C, Schlemmer M, Maier M, Jansson V. The cause of subchondral bone cysts in osteoarthritis: a finite element analysis. *Acto Orthop Scand* 2004; 75: 554-8.
- Schachter AK, Akizuki KH, fedenko AN, Mirra J. The role of cases of joint fluid to bone in periarticular osteolysis. A report of four cases. *J Bone Joint Surg Am* 1997; 79: 447-52.

29. Al-Shaikh RA, Chou LB, Mann JA, Dreeben SM, Prieskorn D. Autologous osteochondral grafting for talar cartilage defects. *Foot and Ankle Int* 2002; 23: 381-9.
30. Lee CH, Chao KH, Huang GS, Wu SS. Osteochondral autografts for osteochondritis dissecans of the talus. *Foot Ankle Int* 2003; 24: 815-22.
31. Gautier E, Koller D, Jacob RP. Treatment of cartilage defects of the talus by autologous osteochondral grafts. *J Bone Joint Surg Br* 2002; 84: 237-44.
32. Valderrabano V, Leumann A, Rasch H, Egelhof T, Hitermann B, Pagensert G. Knee to ankle mosaicplasty for the treatment of osteochondral lesion of the ankle joint. *Am J Sports Med* 2009; 37: 105S-11S.
33. Smyth NA, Fansa AM, Murawski CD, Kennedy JG. Platelet-rich plasma as a biological adjunct to the surgical treatment of osteochondral lesions of the talus. *Techniques in Foot & Ankle Surgery* 2012; 11: 18-25.
34. Valderrabano V, Leumann A, Frigg A, Pagensert G, Wiewiorski M. Autologous Matrix-induced chondrogenesis-aided repair of osteochondral lesions of the talus. *Techniques in Foot & Ankle Surgery* 2011; 10: 159-62.
35. Easley ME, Adams SB, DeOrio JK, Nunley JA. Structural allograft reconstruction for large osteochondral lesions of the talus. *Techniques in Foot & Ankle Surgery* 2011; 10: 148-58.
36. Fansa AM, Murawski CD, Imhauser CW, Nguyen JT, Kennedy JG. Autologous osteochondral transplantation of the talus partially restores contact mechanics of the ankle joint. *Am J Sport Med* 2011; 39: 2457-65.