

LIBERACIÓN PROXIMAL DEL GEMELO MEDIAL POR MÍNIMA INCISIÓN

R. De los Santos Real, P. Morales Muñoz, J. Payo Rodríguez, J. Escalera Alonso
*Servicio de Cirugía Ortopédica y Traumatología. Hospital Universitario Infanta Sofía.
 San Sebastián de los Reyes, Madrid*

La liberación proximal de los gemelos se realiza para corregir la retracción de éstos, que puede acompañar a patologías de pie y tobillo en el adulto. En este artículo mostramos una técnica sencilla en la que se libera la cabeza del gemelo medial a través de una mínima incisión.

PALABRAS CLAVE: *Retracción de gemelos. Liberación proximal de gemelos. Metatarsalgia.*

MEDIAL GASTROCNEMIUS RELEASE WITH MINIMAL INCISION

Gastrocnemius release is performed to correct an isolated gastrocnemius tightness that may accompany foot and ankle pathology in the adult. This article shows a simple technique in which the medial head of the gastrocnemius is released through a minimal incision.

KEY WORDS: *Gastrocnemius tightness. Gastrocnemius proximal release. Metatarsalgia.*

INTRODUCCIÓN

Se ha demostrado que la retracción de los gemelos provoca una traslación de la carga desde el retropié al mediopié y al antepié durante la marcha. Esta situación puede aumentar el riesgo de desarrollar patologías que afectan al pie y al tobillo, tales como metatarsalgia, fascitis plantar, tendinopatía aquilea, insuficiencia del tendón tibial posterior y pie plano, inestabilidad de tobillo, dedos en martillo y úlceras del pie diabético⁽¹⁻¹¹⁾.

El rango de movimiento de la articulación del tobillo necesario para realizar una marcha normal es 10° de flexión dorsal y 20° de flexión plantar^(1,12-16). En nuestra práctica clínica, para evaluar la posible retracción del complejo gemelo-sóleo, realizamos el test de Silfverskiöld. Si el test es positivo para la retracción de los gemelos y consideramos que esta retracción puede estar repercutiendo en la patología del paciente, realizamos nuestra técnica miniinvasiva de liberación proximal de la cabeza del gemelo medial⁽¹⁷⁾.

Correspondencia:

*Dr. Raúl De los Santos Real
 Despacho 237, UAS 3, 2.ª planta.
 Hospital Universitario Infanta Sofía.
 Paseo de Europa, 34.
 28702 San Sebastián de Los Reyes. Madrid
 Correo electrónico: raul.delossantos@gmail.com
 Fecha de recepción: 08/03/2011*

Se han descrito un gran número de técnicas para el tratamiento quirúrgico de la retracción aislada de los gemelos, incluyendo técnicas abiertas y endoscópicas, con resultados satisfactorios publicados en la literatura^(15,18-24). Este artículo expone una técnica basada en la descrita en 1924 por Silfverskiöld⁽²¹⁾ y posteriormente mejorada por Barouk⁽²⁵⁾ en 2003, la cual realizamos a través de una pequeña incisión en el hueso poplíteo.

INDICACIONES

Patología de pie y tobillo refractaria al tratamiento conservador y causada por retracción de los gemelos o en cuya etiopatogenia pueda influir dicha retracción, comprobada mediante el test de Silfverskiöld^(4,17,26):

- Metatarsalgia.
- Fascitis plantar.
- Tendinopatía aquilea.
- Insuficiencia del tendón tibial posterior y pie plano.
- Inestabilidad de tobillo.
- Dedos en martillo, dedos en garra, sinovitis metatarsofalángica.
- *Hallux valgus*.
- Úlceras del pie diabético.
- Neuropatía de Charcot.

* Comunicación oral Estrategias y técnica en alargamiento gemelar. *Mecánica clínica y terapéutica de pie y tobillo*. Febrero 2011, Hospital Quirón, Madrid

CONTRAINDICACIONES

Absolutas

Patología de pie y tobillo causada por acortamiento del tríceps sural, comprobado mediante el test de Silverskiöld^(4,17,26).

Relativas

Cirugías previas sobre la articulación de la rodilla, principalmente cirugía reconstructiva, que puedan alterar la anatomía y aumenten el riesgo de complicaciones por lesión vasculonerviosa⁽²⁷⁾.

VENTAJAS⁽²⁸⁾

- Menor riesgo de lesión vascular y nerviosa que otras técnicas descritas en la literatura para alargar el complejo gemelo-sóleo.
- Se realiza como cirugía ambulatoria.
- No precisa de isquemia del miembro.
- Se realiza con anestesia local y sedación.
- Cicatriz estética (**Figura 1**).
- No precisa inmovilización postoperatoria.
- Es una cirugía fácil, reproducible y rápida de realizar (15-20 minutos).
- Curva de aprendizaje corta.
- Rápida incorporación a las actividades cotidianas.

INCONVENIENTES

- En caso de asociar otro gesto quirúrgico en el pie, requiere cambiar de posición al paciente.

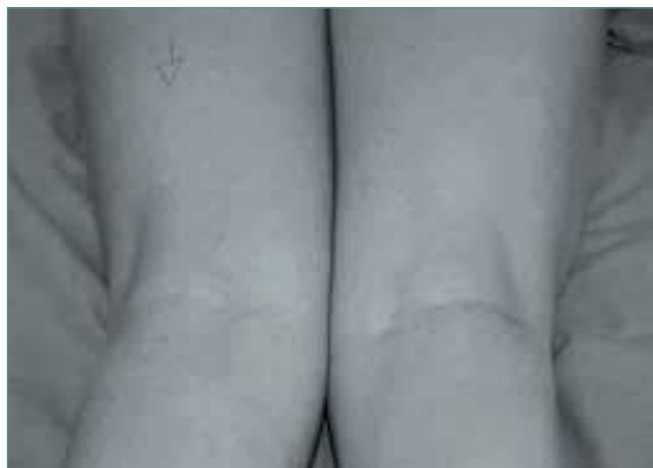

Figura 1. Cicatriz estética en pierna derecha en paciente pendiente de intervenir de miembro inferior izquierdo.

Figure 1. Esthetic scar on the right leg in a patient that is waiting for surgery of the left leg.

TÉCNICA QUIRÚRGICA

El paciente es colocado en decúbito prono en la mesa de quirófano, asegurándose de que los pies quedan por fuera de la parte inferior de la mesa y comprobando que se puede realizar una flexión dorsal del tobillo (**Figura 2**). Como se ha dicho anteriormente, no es necesaria la utilización de isquemia.

Se prepara la extremidad, se aplica povidona yodada y se procede a la colocación del campo quirúrgico manteniendo la esterilidad.

El cirujano debe colocarse en el mismo lado de la mesa que la pierna a intervenir, para así tener mejor visualización de la zona quirúrgica.

Se dibuja la incisión con un rotulador dermatográfico, marcando la fóvea medial del pliegue de flexión de la rodilla y a continuación, 1 cm lateral a ésta, se dibuja una línea transversa hacia lateral de 2-3 cm (**Figura 3A**). Previamente a la incisión, se realiza una ligera flexión de la rodilla para comprobar que la línea marcada corresponde con el pliegue de flexión de la rodilla (**Figura 3B**).

Tras la incisión en piel, se realiza una disección superficial del tejido celular subcutáneo, se abre la fascia superficial y se identifica la cabeza del gemelo medial (**Figura 4**). Se pasa el dedo índice en profundidad, entre la cabeza del gemelo medial y la tibia. Para asegurarse de que no se incluye con el dedo otra estructura próxima (principalmente, el tendón del semimembranoso), mientras se palpa la cabeza del gemelo medial se realiza flexoextensión del tobillo, para comprobar la tensión del músculo (**Figura 5**). Una vez confirmada la localización de la cabeza del gemelo medial, se pasa un disector (**Figura 6**) entre la cabeza del gemelo medial y la tibia y se expone la cabeza del gemelo medial por fuera de la piel

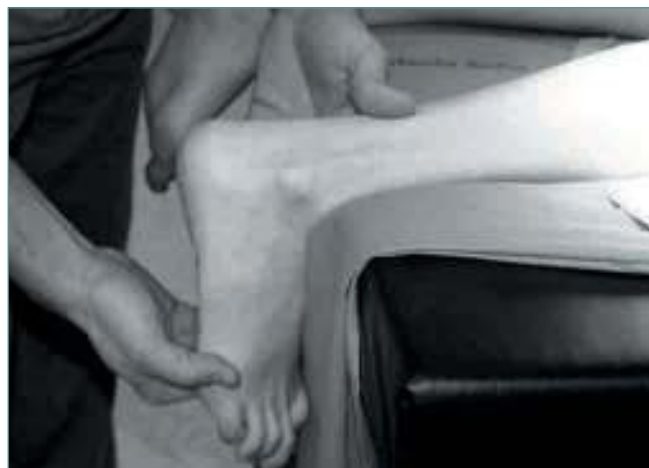

Figura 2. Colocación de paciente en decúbito prono en la mesa de quirófano.

Figure 2. The patient is placed in ventral decubitus on the operating table.

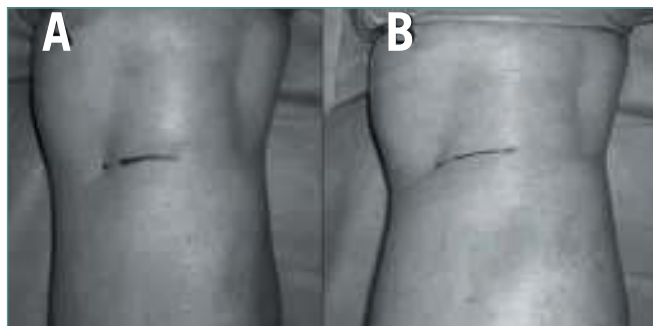


Figura 3. Línea sobre el pliegue de flexión de la rodilla. **A:** con rodilla en extensión. **B:** con rodilla en ligera flexión.

Figure 3. A line is drawn on the flexion cutaneous pleat of the knee. **A:** knee in full extension. **B:** knee with some degrees of flexion.

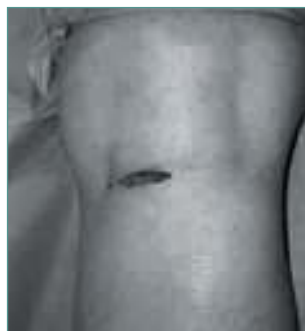

Figura 4. Herida quirúrgica.
Figure 4. Surgical incision.

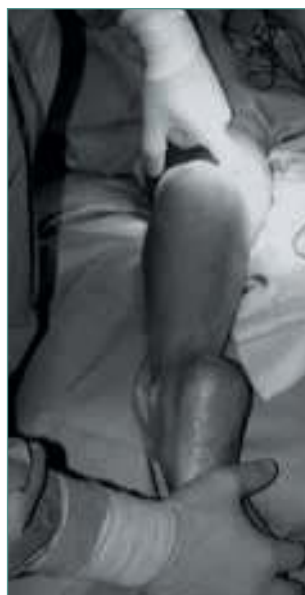

Figura 5. Identificación de gemelo medial.

Figure 5. The medial head of the gastrocnemius is identified.

(**Figura 7**). En este momento es fundamental distinguir entre fibras aponeuróticas (de color blanco) y musculares (de color rojo) y se seccionan con una hoja de bisturí sobre el disector tan sólo las fibras aponeuróticas (**Figuras 8 y 9**).



Figura 6. Disector (modelo O'shaughnessy 150 mm; BJ 120 Aesculap®).

Figure 6. Dissecting forceps (model O'shaughnessy 150 mm; BJ 120 Aesculap®).

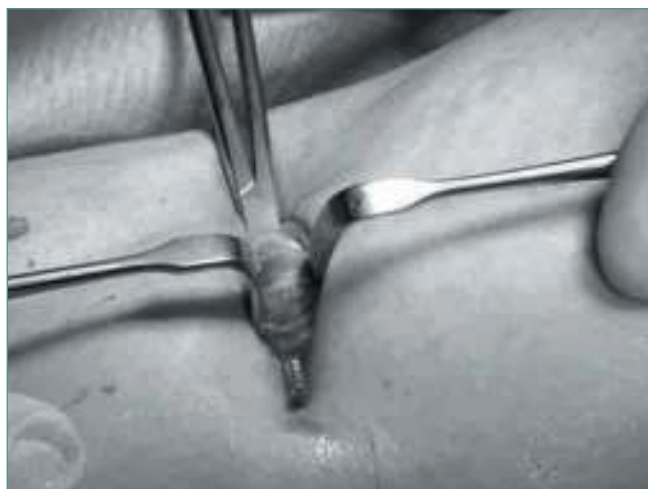

Figura 7. Exposición de gemelo medial.

Figure 7. The medial head of the gastrocnemius is exposed.

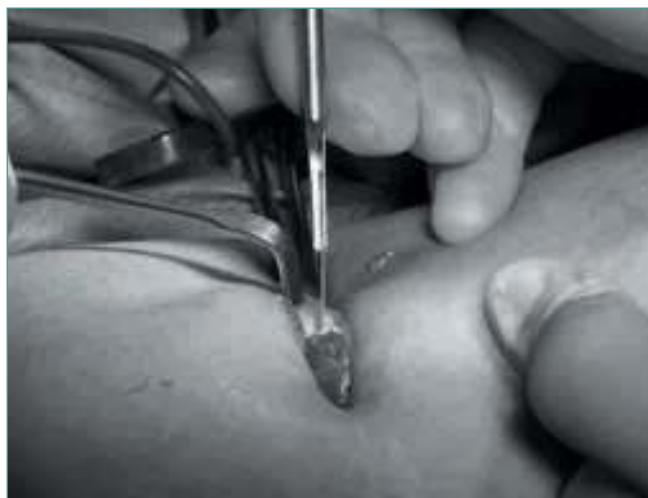

Figura 8. Las fibras blancas seccionadas con bisturí sobre el disector.

Figure 8. The white fibers are sectioned on the dissecting forceps with a blade.

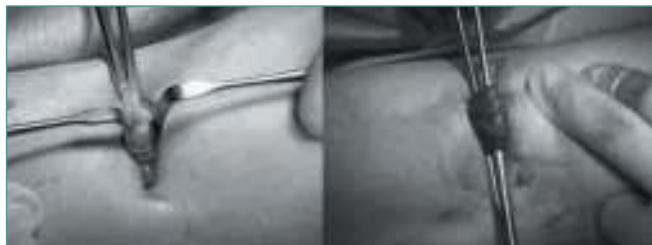

Figura 9. La cabeza del gemelo medial antes y después de la sección de la aponeurosis (fibras blancas).

Figure 9. The medial head of the gastrocnemius before and after the aponeurosis section (white fibers).

Una vez completada la sección de todas las fibras, se comprueba el aumento de la flexión dorsal del tobillo con la rodilla en extensión. Se retira el disector, se lava la herida quirúrgica con suero y se realiza hemostasia cuidadosa de los puntos sangrantes. Se sutura el tejido celular subcutáneo con Vicryl® de 2-0 y la piel con una sutura continua intradérmica o “en U” con Vicryl rapid® de 2-0 (Figura 10). Finalmente, se cubre la herida quirúrgica con un apósito (Figura 11).

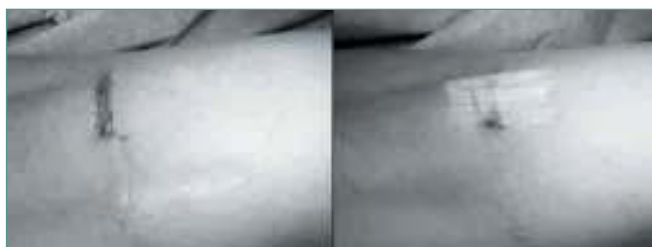

Figura 10. Sutura de herida quirúrgica.

Figure 10. Surgical wound after being sutured.

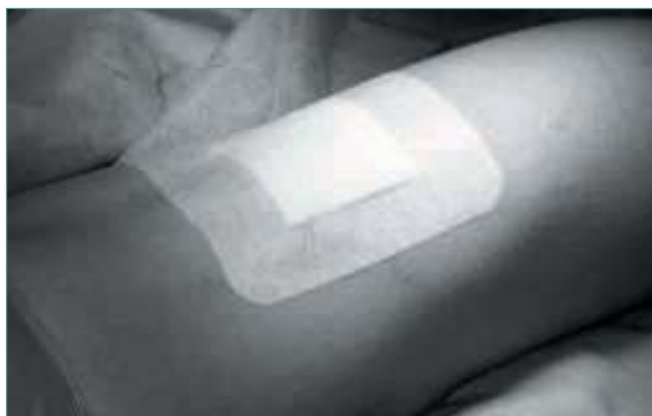

Figura 11. Herida cubierta por apósito.

Figure 11. Surgical wound after dressing.

BIBLIOGRAFÍA

1. DiGiovanni CW, Kuo R, Tejwani N, Price R, Hansen ST Jr, Cziernecki J, Sangeorzan BJ. Isolated gastrocnemius tightness. *J Bone Joint Surg* 2002; 84-A (6): 962-70.
2. Downey MS, Banks AS. Gastrocnemius recession in the treatment of nonspastic ankle equinus: a retrospective study. *J Am Podiatr Med Assoc* 1989; 79: 159-74.
3. Hill RS. Ankle Equinus. Prevalence and linkage to common foot pathology. *J Am Podiatr Med Assoc* 1995; 85: 295-300.
4. Aronow MS. Triceps surae contractures associated with posterior tibial tendon dysfunction. *Tech Orthop* 2000; 15: 164-73.
5. Tabrizi P, McIntyre WM, Quesnel MB, Howard AW. Limited dorsiflexion predisposes to injuries of the ankle in children. *J Bone Joint Surg* 2000; 82-B: 1103-6.
6. Sgarlato TE, Morgan J, Shane HS, Frenkenberg A. Tendo Achilles lengthening and its effect on foot disorders. *J Am Podiatr Med Assoc* 1975; 65: 849-71.
7. Stotler WM, Van Bergeyk A, Manoli A. Preliminary results of gastrocnemius recession in adults with nonspastic equinus contracture. Traverse City, MI: American Orthopaedic Foot and Ankle Society 18th Annual Summer Meeting; July 13, 2002.
8. Mueller MJ, Sinacore DR. Effect of Achilles tendon lengthening on neuropathic plantar ulcers. A randomized clinical trial. *J Bone Joint Surg* 2003; 85-A: 1436-45.
9. Nishimoto GS, Attinger CE. Lengthening the Achilles tendon for the treatment of diabetic plantar forefoot ulceration. *Surg Clin North Am* 2003; 83: 707-26.
10. Early JS, Hansen ST. Surgical reconstruction of the diabetic foot: a salvage approach for midfoot collapse. *Foot Ankle Int* 1996; 17: 325-30.
11. Schon LC, Easley ME, Weinfeld SB. Charcot neuroarthropathy of the foot and ankle. *Clin Orthop* 1998; 349: 116-31.
12. Pinney SJ, Hansen ST, Sangeorzan BJ. The effect on ankle dorsiflexion of gastrocnemius recession. *Foot Ankle Int* 2002; 23: 26-9.
13. Rome K. Ankle joint dorsiflexion measurement studies. A review of the literature. *J Am Podiatr Med Assoc* 1996; 86: 205-11.
14. Root ML, Orien WP, Weed JH. Forces acting upon the foot during locomotion. En: Root ML, Orien WP, Weed JH, eds. *Normal and abnormal function of the foot, clinical biomechanics*. Vol. 2. Los Angeles: Clinical Biomechanics Corporation; 1977. pp. 165-79.
15. Strayer LM. Recession of the gastrocnemius: an operation to relieve spastic contracture of the calf muscles. *J Bone Joint Surg* 1950; 32-A: 671-6.
16. Wright DG, Desai SM, Henderson WH. Action of the subtalar and ankle-joint complex during the stance phase of walking. *J Bone Joint Surg* 1964; 46-A: 361-82.

17. Herzenberg JE, Lamm BM, Corwin DP, Sekel J. Isolated recession of the gastrocnemius muscle: the Baumann procedure. *Foot Ankle Int* 2007; 28 (11): 1154-9.
18. Baker LD. A rational approach to the surgical needs of the cerebral palsy patient. *J Bone Joint Surg* 1956; 38-A: 313-23.
19. Baumann JU, Koch HG. Lengthening of the anterior aponeurosis of the gastrocnemius muscle. *Operat Orthop Traumatol* 1989; 1: 254.
20. Saxena A. Endoscopic gastrocnemius tenotomy. *J Foot Ankle Surg* 2002; 41: 57.
21. Silfverskiold N. Reduction of the uncrossed two-joint muscles of the leg to one-joint muscles in spastic conditions. *Acta Chir Scand* 1924; 56: 315.
22. Vulpius O, Stoffel A. *Orthopadische Operationslehre*. Stuttgart: Ferdinand Enke; 1913.
23. Vulpius O, Stoffel A. *Orthopadische Operationslehre*. Stuttgart: Verlag von Ferdinand Enke; 1924.
24. Lamm BM, Paley D, Herzenberg JE. Gastrocnemius soleus recession; a simpler, more limited approach. *J Am Podiatr Med Assoc* 2005; 95: 18-25.
25. Barouk LS. Gastrocnemius proximal release. En: Barouk LS. *Forefoot reconstruction*. París: Springer-Verlag France; 2005. pp. 158-67.
26. Hamilton PD, Brown M, Ferguson N, Adebibe M, Maggs J, Solan M. Surgical anatomy of the proximal release of the gastrocnemius: a cadaveric study. *Foot Ankle Int* 2009; 30: 1202-6.
27. Rush SM, Ford LA, Hamilton GA. Morbidity associated with high gastrocnemius recession: retrospective review of 126 cases. *J Foot Ankle Surg* 2006; 45 (3): 156-60.
28. Barouk LS, Barouk P, Toulec E. Resultats de la liberation proximale des Gastrocnemiens. Etude Prospective Symposium Brieveté des Gastrocnemiens. Journées de Printemps SFMCP-AFCP, Toulouse. *Med Chir Pied* 2006; 22: 151-6.