

RESULTADOS DEL TRATAMIENTO ARTROSCÓPICO DEL PINZAMIENTO BLANDO DE TOBILLO*

R. Franco Gómez, J. Vega García, A. Dalmau Coll, M. Pérez Montoya, D. Codina Graño, D. Redó Gómez, J.R. Ramazzini Castro

Unidad de Pie y Tobillo. Servicio de Cirugía Ortopédica y Traumatología. Hospital ASEPEYO. Barcelona

Una causa de persistencia del dolor en el tobillo, después de un esguince, es el pinzamiento ocasionado por la hipertrofia de tejidos blandos. El propósito de este trabajo es revisar el resultado del tratamiento artroscópico de esta lesión. La población de estudio fueron 17 pacientes que sufrieron esguince de tobillo sin lesión ósea –con persistencia de la sintomatología durante más de 3 meses, a pesar del adecuado tratamiento no quirúrgico– a quienes se realizó tratamiento artroscópico. La edad media de estos pacientes fue de 36 años. De estos pacientes se recogieron los datos demográficos, los propios de la lesión y el tratamiento; además, el resultado del tratamiento se valoró mediante la puntuación Kitaoka-AOFAS y la satisfacción subjetiva. El diagnóstico postoperatorio fue en 13 engrosamiento de LTPA, en 3 engrosamiento de LPAA, y pinzamiento óseo anterior en 1. El tratamiento artroscópico consistió en resección del ligamento engrosado en 16 casos y exéresis del osteofito anterior en 1. El seguimiento fue de 40 meses. El 53% de los pacientes se mostraron satisfechos con el resultado. La puntuación media en la escala AOFAS fue de 74 puntos. Los resultados son dispares, siendo la satisfacción subjetiva y la puntuación en la escala AOFAS aceptables. El abordaje artroscópico es el de elección en esta patología, ya que permite tanto el diagnóstico como el tratamiento.

PALABRAS CLAVE: Artroscopia. Lesiones de tobillo.

SOFT-TISSUE IMPINGEMENT OF THE ANKLE: ARTHROSCOPIC RESULTS

A major cause of persistent ankle pain after a sprain is the impingement due to soft tissue hypertrophy. The aim of the present study was to review and assess the results of the arthroscopic management of this lesion. The study population comprised 17 patients who had had an ankle sprain without bony lesion and in whom symptoms persisted for over 3 months despite adequate non-surgical therapy, who underwent arthroscopic management. The mean age of the study group was 36 years. Further to the demographic data, those pertaining to the lesion and therapy were also recorded; the therapeutic results were further assessed through the Kitaoka-AOFAS scale score and the degree of subjective satisfaction. The postoperative diagnosis was thickening of the ATFL in 13 cases, thickening of the AFAL in 3, and anterior bony impingement in 1. The arthroscopic management comprised resection of the thickened ligament in 16 cases, and resection of the anterior osteophyte in 1. The follow-up period was 40 months. 53% of the patients declared themselves satisfied with the therapeutic results. The mean score in the AOFAS scale was 74. The results themselves are quite unequal, while the subjective satisfaction and the AOFAS scale scores were acceptable. The arthroscopic approach is to be considered the first election in this pathology, as it allows for both diagnosis and therapy.

KEY WORDS: Arthroscopy. Ankle lesions.

INTRODUCCIÓN

La ocupación por tejido anómalo en el espacio articular anterior del tobillo es una causa frecuente de dolor residual después de un traumatismo en inversión del tobillo^(1,2). El aumento de volumen de los tejidos blandos de dicha zona,

ya sea por inflamación o por fibrosis, causa su pinzamiento durante la movilización.

En algunos casos coexisten osteofitos en el margen anterior distal de la tibia. Estos osteofitos aparecen como una reacción a traumatismos de baja intensidad pero repetitivos, observándose en pacientes con altas demandas funcionales de la articulación, especialmente en supinación⁽³⁾ y flexión dorsal⁽⁴⁾, por ejemplo, en futbolistas⁽⁵⁾ y bailarines⁽⁶⁾. La mayoría de las veces estos osteofitos son asintomáticos y, aunque no son propiamente la causa de la sintomatología, desempeñan un papel en la misma impidiendo la expansión del tejido blando inflamado o fibrótico que se desarrolla después de un traumatismo intenso^(4,7).

Correspondencia:

Dr. Raúl Franco Gómez
Avda. Alcalde Barnils, 54-60.
08174 Sant Cugat del Vallés (Barcelona)
Correo electrónico: raulfrancog@gmail.com
Fecha de recepción: 14/10/2010

* Premio Antonio Viladot a la Mejor Comunicación de la Mesa de Residentes del XXXII Congreso Nacional de la SEMCPT

Los pacientes con este tipo de trastorno son generalmente jóvenes y asocian el inicio de los síntomas con un traumatismo en inversión⁽⁸⁾. Se quejan de dolor en la región anterior del tobillo, que se exagera con la flexión dorsal máxima. Otra sintomatología abarca el edema tras el ejercicio y la limitación a la flexión dorsal si existen osteofitos asociados. En el diagnóstico diferencial de esta entidad se deben tener en cuenta las lesiones osteocondrales del astrágalo, las artrosis degenerativas, los trastornos subastragalinos⁽⁹⁾ y los de los tendones peroneos⁽¹⁰⁾.

Se revisan en este trabajo los resultados del tratamiento artroscópico de pacientes con síndrome de pinzamiento blando anterior de tobillo.

MATERIAL Y MÉTODOS

La población de estudio comprende todos aquellos pacientes diagnosticados de esguince de tobillo a los que se practicó una artroscopia de tobillo entre enero de 2000 y diciembre de 2009. La indicación quirúrgica fue la existencia de dolor selectivo a la palpación de la región anterior del tobillo de más de 3 meses de evolución, sin respuesta al tratamiento conservador. Se excluyeron aquellos pacientes a quienes, en la artroscopia, se diagnosticó únicamente lesión osteocondral astragalina o tibial.

Se identificaron 17 pacientes con los criterios descritos, todos ellos de sexo masculino, con una edad media de 36,4 años (rango: 23-58 años). El tobillo más frecuentemente afectado fue el izquierdo (9 casos; 52,9%). El mecanismo de la lesión más frecuente fue la inversión forzada (14 casos; 82,4%); en 3 pacientes se apreciaron otros mecanismos, como eversión forzada o contusión directa. El diagnóstico inicial más frecuente fue el de esguince de los ligamentos laterales del tobillo (11 pacientes; 64,7%), seguido del de esguince de la sindesmosis⁽¹¹⁾ en 2 pacientes (11,8%) y otros menos frecuentes, como esguince de ligamento deltoideo, osteocondritis de astrágalo, artrosis tibio-astragalina y tendinitis de los peroneos. Como tratamiento inicial se pautó inmovilización seguida de fisioterapia en 8 pacientes (47,1%); el segundo tratamiento más común fue reposo, antiinflamatorios, hielo y descarga en 7 pacientes (41,2%), seguido también de rehabilitación, y se emplearon las infiltraciones y la descarga en un caso cada una.

Los pacientes no respondieron adecuadamente a este tratamiento inicial, por lo que se les remitió para valoración por la unidad especializada de este centro, donde se diagnosticó en los 17 casos un síndrome de pinzamiento anterior de tobillo. Se indicó tratamiento artroscópico, que se realizó una media de 15 meses después de la lesión (rango: 3-58 meses). En todos los pacientes se realizó una resonancia magnética (RM) preoperatoria, que reveló engrosamiento

de los ligamentos anterolaterales del tobillo en 11 pacientes (64,8%), y fue normal en los 6 restantes (35,2%).

Las artroscopias se realizaron bajo anestesia regional (bloqueo periférico o raquídeo) con el paciente de decúbito supino con ligera elevación del glúteo ipsilateral, con la extremidad afecta apoyada en un soporte que permitiera mantener el tobillo suspendido en el aire para permitir la movilización libre del mismo por parte del cirujano. Se aplicaron expresión e isquemia antes del inicio de la cirugía mediante un manguito neumático situado en el muslo distal. Se utilizaron los portales anteromedial y anterolateral, una óptica de 4 mm con angulación de 30° y, para la limpieza de la articulación, se utilizó un resector de partes blandas motorizado de 3,5-4 mm. Los procedimientos se realizaron sin tracción sobre la extremidad, ya que la flexión dorsal del tobillo abre un área de trabajo en el compartimiento anterior y permite una visión amplia de este compartimiento y de los recesos lateral y medial.

La pauta postoperatoria consistió en movilización activa inmediata con carga parcial durante la primera semana en función de las molestias, excepto en aquellos casos que asociaron lesiones osteocondrales, a los que no se les permitió la carga hasta pasadas 6 semanas desde la intervención.

Se recogieron los datos demográficos de los pacientes y las características de la lesión tales como fecha, diagnóstico y tratamiento iniciales, fecha de la artroscopia, diagnóstico pre y postoperatorio, y tratamiento realizado. Se valoró el resultado clínico mediante una entrevista en la que se aplicó la escala de Kitaoka-AOFAS para el retropié⁽¹²⁾ y se interrogó al paciente acerca de su satisfacción subjetiva con los resultados. También se agruparon los resultados según la puntuación en la escala de Kitaoka-AOFAS como “malos” (0-50 puntos), “regulares” (51-75 puntos), “buenos” (76-90 puntos) y “excelentes” (91-100 puntos).

Únicamente 15 pacientes respondieron a la entrevista solicitada. De los 2 casos perdidos, uno había fallecido por causas no relacionadas con la patología o el tratamiento realizado, y con el otro paciente fue imposible establecer contacto. La media de seguimiento de estos 15 pacientes fue de 40 meses (rango: 8-118 meses).

Para el estudio estadístico descriptivo se empleó el “paquete” informático SPSS 13.0 para Windows (© SPSS Inc).

RESULTADOS

Durante la cirugía se diagnosticó en 13 pacientes (76,5%) engrosamiento del ligamento tibio-peroneo anterior (LTPA) (**Figura 1**), en 3 (17,6%) una banda fibrosa que ocupaba el receso lateral, y en 1 (5,9%) pinzamiento anterior con componente óseo. Asociadas a estos hallazgos se observaron lesiones osteocondrales en astrágalo en un paciente, y en tibia en otro. En todos los pacientes se realizó la exéresis

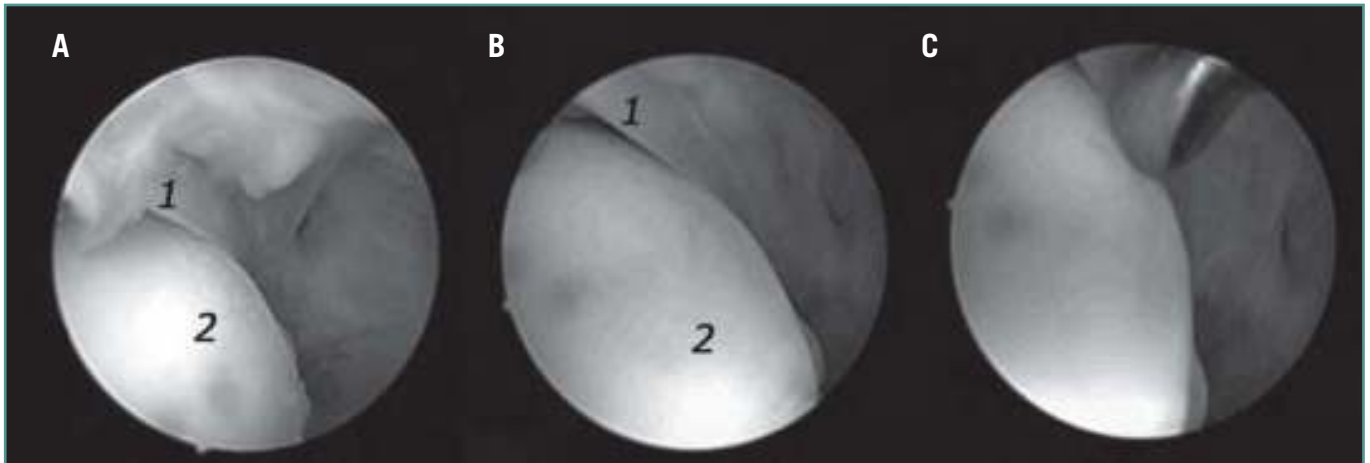


Figura 1. Tobillo izquierdo. Imagen artroscópica de atrapamiento por porción distal de ligamento tibio-peroneo anterior. **A:** Flexión dorsal del tobillo. **B:** Flexión plantar del tobillo. **C:** Palpación de lesión condral en ángulo anterolateral del astrágalo. 1: porción distal del ligamento tibio-peroneo anterior. 2: astrágalo.

Figure 1. Left ankle. Arthroscopic images of the impingement through the distal portion of the anterior tibio-fibular ligament: **(A)** Dorsal flexion of the ankle. **(B)** Plantar flexion of the ankle. **(C)** Palpation of the chondral lesion at the antero-lateral angle of the talus: (1) distal portion of the anterior tibio-fibular ligament; (2) talus.

de la fibrosis o del osteofito, según fuese el caso. La pauta postoperatoria consistió en vendaje almohadillado, movilización precoz y carga progresiva según lo permitiesen las molestias del paciente. No se observó ninguna complicación con el tratamiento.

En el periodo de seguimiento, a un paciente se le realizó una infiltración con corticoides por la sintomatología residual que presentaba. La puntuación media en la escala de Kitaoka-AOFAS fue de 74,8 puntos (rango: 33-100 puntos), puntuando 3 pacientes (20%) como resultado “malo”, 2 (13%) como “regular”, 8 (54%) como “bueno” y 2 (13%) como “excelente” (Tabla 1). Ocho pacientes (53,3%) se declararon satisfechos con los resultados alcanzados, mientras que los restantes 7 (41,2%) no lo estuvieron.

DISCUSIÓN

Las causas de alteración intraarticular tibioastragalina que producen el síndrome de pinzamiento blando anterior y anterolateral son la hipertrofia sinovial, la existencia de una hiperplasia de tejido fibroso intraarticular, la cicatriz propia de la lesión del LTPA y la existencia de una banda fibrosa peroneo-astragalina que ocupa el receso lateral⁽¹³⁾. En el estudio realizado se ha observado como causa más prevalente el engrosamiento del LTPA y, en 3 casos, la existencia de fibrosis lateral que se relacionó con la patología y cuya resección mejoró la clínica de los pacientes.

El estudio complementario de este cuadro se debe iniciar por radiografías anteroposteriores, laterales y oblicuas del

tobillo para detectar la presencia de osteofitos⁽¹⁴⁾. Debido a la anatomía de la tibia, osteofitos de hasta 7 mm pueden pasar desapercibidos utilizando las proyecciones descritas⁽¹⁵⁾; para disminuir la tasa de falsos negativos se han desarrollado proyecciones especiales que permiten mejorar la especificidad de esta técnica. La proyección de pinzamiento anteromedial, que consiste en hacer incidir el haz de rayos X de manera lateral con una inclinación de 45° en sentido cráneo-caudal a un tobillo en flexión plantar máxima y rotación externa de 30°, permite detectar osteofitos anteromediales de menos de 7 mm⁽¹⁶⁾. La tomografía axial computarizada con reconstrucciones en los 3 planos es la herramienta más sensible y específica para la valoración de los osteofitos. El uso de la RM todavía es objeto de debate, aunque en los últimos años el desarrollo de mejores instrumentos ha permitido aumentar la sensibilidad y especificidad de esta técnica para revelar lesiones sinoviales y articulares, lo que hace posible valorar con claridad las estructuras involucradas en el trastorno⁽¹⁷⁾ (Figura 2). Además, esta técnica mejorada es muy útil para valorar lesiones osteocondrales o cuerpos libres, que no son evidentes en las radiografías simples y que pueden cambiar las indicaciones quirúrgicas y afectar el pronóstico⁽¹⁷⁾. No obstante, la correlación entre los hallazgos en RM o artro-RM y en la artroscopia es pobre, especialmente en el compartimiento anteromedial⁽¹⁸⁾. En este trabajo se ha observado correlación entre el diagnóstico clínico y los hallazgos de RM en 11 pacientes (64,8%). Este hallazgo se encuentra lejos de lo señalado por Lee⁽¹⁷⁾, que apunta correlación en el 87,5% de los casos.

Tabla 1. Resumen de resultados

P n.º	Sexo	Edad	Lateralidad	Mecanismo de lesión	Diagnóstico post-IQ	Kitaoka post-IQ	Satisfacción	Seguimiento (meses)
1	Varón	41	Izquierdo	Inversión	Engrosamiento LTFA	81	Sí	15
2	Varón	23	Izquierdo	Eversión	Engrosamiento LTFA	80	No	47
3	Varón	36	Derecho	Inversión	Engrosamiento LTFA	43	No	17
4	Varón	28	Izquierdo	Inversión	Engrosamiento LTFA	36	No	47
5	Varón	49	Izquierdo	Inversión	Engrosamiento LTFA	85	No	15
6	Varón	27	Izquierdo	Contusión	Engrosamiento LTFA	70	No	81
7	Varón	28	Izquierdo	Inversión	Banda fibrosis peroneo-astragalina	100	Sí	118
8	Varón	40	Izquierdo	Inversión	Engrosamiento LTFA, osteocondritis astrágalo	80	No	59
9	Varón	58	Derecho	Inversión	Engrosamiento LTFA, osteocondritis tibia	90	Sí	13
10	Varón	38	Derecho	Inversión	Banda fibrosis peroneo-astragalina	N/D	N/D	N/D
11	Varón	43	Izquierdo	Desconocido	Pinzamiento óseo	96	Sí	45
12	Varón	44	Izquierdo	Inversión	Engrosamiento LTFA	85	Sí	11
13	Varón	32	Derecho	Inversión	Engrosamiento LTFA	N/D	N/D	N/D
14	Varón	30	Derecho	Inversión	Engrosamiento LTFA	84	Sí	22
15	Varón	32	Derecho	Inversión	Banda fibrosis peroneo-astragalina	88	Sí	97
16	Varón	34	Derecho	Inversión	Engrosamiento LTFA	71	Sí	12
17	Varón	36	Derecho	Inversión	Engrosamiento LTFA	33	No	8

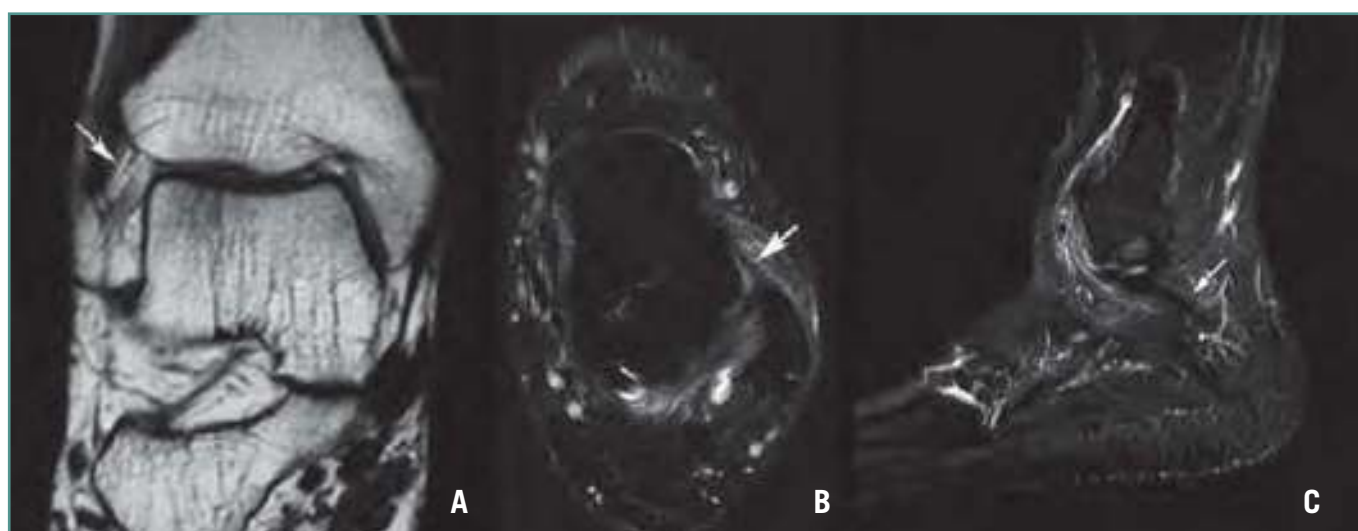


Figura 2. Imágenes de RM donde se aprecia: **A:** corte coronal de la porción distal de ligamento tibio-peroneo anterior; **B:** corte axial del ligamento peroneo astragalino anterior; **C:** corte sagittal del ligamento peroneo calcáneo.

Figure 2. RM images showing: **(A)** coronal section of the distal portion of the anterior tibio-fibular ligament; **(B)** axial section of the anterior fibulo-talar ligament, and **(C)** sagittal section of the fibulo-calcaneal ligament.

El tratamiento en los estados iniciales de este trastorno consiste en una reducción de la actividad, asociada a fisioterapia antiinflamatoria y a estiramientos capsulares. Si este tratamiento no resulta eficaz, se pueden realizar infiltraciones con corticoides⁽¹⁹⁾, pero una parte de estos pacientes no responderán satisfactoriamente a este tratamiento⁽²⁰⁾, por lo que el tratamiento quirúrgico pasa a hacerse imperativo. En el pasado se indicaba la artrotomía⁽²¹⁾ para realizar la limpieza articular. Actualmente el tratamiento de elección es el artroscópico^(22,23). Las ventajas de la artroscopia frente a la cirugía abierta son una menor morbilidad, menor agresión a las partes blandas, mayor confort postoperatorio, menor dolor y una recuperación más rápida; además, permite una amplia visión articular y una exploración tanto estática como dinámica del tobillo. El tratamiento artroscópico consiste en la limpieza del tejido sinovial inflamatorio y del tejido fibrótico, y la resección del osteofito anterior en caso de que esté presente. Se han comunicado tasas de resultados buenos y excelentes de entre el 75 y el 90%⁽²⁴⁻²⁷⁾. La pauta postoperatoria consiste en un vendaje suave y carga parcial durante 3-5 días, con movilización del pie y el tobillo cada hora durante los primeros 3 días después de la cirugía⁽²⁰⁾. En nuestra serie los resultados son similares a los comunicados en la literatura, con una puntuación en la escala de Kitaoka-AOFAS buena o excelente en el 64,7% de los pacientes, aunque esta puntuación no se relaciona con la satisfacción subjetiva de los pacientes, que es tan sólo del 53,3%.

Como complicaciones asociadas al tratamiento, en los años ochenta del pasado siglo, se describió inestabilidad tibioastragalina hasta en el 25% de los casos después de la sección de la porción distal del LTPA⁽²⁸⁾, aunque trabajos posteriores no han podido demostrar estas afirmaciones⁽²⁹⁾. En nuestra serie no se detectó inestabilidad articular en ninguno de los 13 pacientes a los que se les realizó la sección de dicho ligamento.

Entre los diversos factores que influyen en el resultado del tratamiento^(4,30) se cuenta el grado de progresión de la degeneración del tobillo. El 90% de los pacientes que no tienen cambios degenerativos articulares obtienen un resultado bueno o excelente, mientras que estos resultados se obtienen tan sólo en el 50% de aquellos que sufren algún grado de estrechamiento del espacio articular⁽⁴⁾. Otros factores que se han relacionado con la mala respuesta al tratamiento son las lesiones osteocondrales y nuevos episodios de traumatismo en inversión⁽³⁰⁾. En nuestra serie, un paciente presentó nuevos traumatismos en inversión después de la intervención; en dicho paciente se registró una puntuación de AOFAS de 36. Dos pacientes tenían asociada una lesión osteocondral, uno de ellos a nivel astragalino, al que 3 años más tarde se le realizó un injerto osteocondral autólogo y en la entrevista puntuó 80 en la escala de Kitaoka-AOFAS; el otro paciente tenía

una lesión osteocondral en la tibia que fue desbridada en el mismo acto quirúrgico, puntuando 90 en la escala objetiva. No se observó ningún caso de degeneración articular.

CONCLUSIÓN

La baja morbilidad y los resultados obtenidos hacen que la artroscopia sea el método de elección en el tratamiento del pinzamiento blando anterior de tobillo. En al menos tres cuartas partes de los pacientes los resultados son buenos o excelentes, siendo estas observaciones consistentes con la literatura.

BIBLIOGRAFÍA

1. Ferkel RD. Soft-tissue lesions of the ankle. Whipple TL Editor. Arthroscopic surgery: the foot and ankle. Philadelphia: Lippincott-Raven; 1996. p. 121-43.
2. Kim SH, Ha KI. Arthroscopic treatment for impingement of the anterolateral soft tissues of the ankle. J Bone Joint Surg Br 2000; 82-B: 1019-21.
3. Van Dijk CN, Bossuyt PM, Marti RK. Medical ankle pain after lateral ligament rupture. J Bone Joint Surg Br 1996; 78: 562-7.
4. Tol JL, Verheyen CPPM, van Dijk CN. Arthroscopic treatment of anterior impingement in the ankle. J Bone Joint Surg Br 2001; 83: 9-13.
5. Van Dijk CN, Tol JL, Verheyen CC. A prospective study of prognostic factors concerning the outcome of arthroscopic surgery for anterior ankle impingement. Am J Sports Med 1997; 25: 737-45.
6. Nihal A, Rose DJ, Trepman E. Arthroscopic treatment of anterior ankle impingement syndrome in dancers. Foot Ankle Int 2005; 26 (11): 908-12.
7. Van Dijk CN, Verhagen R, Tol JL. Arthroscopy for problems after ankle fractures. J Bone Joint Surg [Br] 1997; 79-B: 280-4.
8. St Pierre RK, Velazco A, Fleming LL. Impingement exostoses of the talus and fibula secondary to an inversion sprain. A case report. Foot Ankle 1983; 3: 282-5.
9. Kim SH, Ha KI. Arthroscopic treatment for impingement of the anterolateral soft tissues of the ankle. J Bone Joint Surg Br 2000; 82: 1019-21.
10. Bare A, Ferkel RD. Peroneal tendon tears: associated arthroscopic findings and results after repair. Arthroscopy. 2009; 25 (11): 1288-97.
11. Turco VJ. Injuries to the ankle and foot in athletics. Orthop Clin North Am 1977; 8 (3): 669-82.
12. Kitaoka HB, Alexander IJ, Adelaar RS, Nunley JA, Myerson MS, Sanders M. Clinical rating systems for the ankle-hind-foot, midfoot, hallux, and lesser toes. Foot Ankle Int 1994; 15 (7): 349-53.

13. Amandola A, Petrik J, Webster-Bogaert S. Ankle arthroscopy: outcome in 79 consecutive patients. *Arthroscopy* 1996; 12: 565-73.
14. Van Dijk CN, Tol JL, Verheyen CC. A prospective study of prognostic factors concerning the outcome of arthroscopic surgery for anterior ankle impingement. *Am J Sports Med* 1997; 25: 737-45.
15. Tol JL, Slim E, van Soest AJ, van Dijk CN. The relationship of the kicking action soccer and anterior ankle impingement syndrome. A biomechanical analysis. *Am J Sports Med* 2002; 30: 45-50.
16. Tol JL, Verhagen RA, Krips R, Maas M, Wessel R, Dijkgraaf MG, van Dijk CN. The anterior ankle impingement syndrome: diagnostic value of oblique radiographs. *Foot Ankle Int* 2004; 25: 63-8.
17. Lee JW, Suh JS, Huh YM, Moon ES, Kim SJ. Soft tissue impingement syndrome of the ankle: diagnostic efficacy of MRI and clinical results after arthroscopic treatment. *Foot Ankle Int* 2004; 25 (12): 896-902.
18. Haller J, Bernt R, Seeger T, Weissenbäck A, Tüchler H, Resnick D. MR-imaging of anterior tibiotalar impingement syndrome: agreement, sensitivity and specificity of MR-imaging and indirect MR-arthrography. *Eur J Radiol* 2006; 58 (3): 450-60.
19. Ferkel RD, Scranton PE Jr. Arthroscopy of the ankle and foot. *J Bone Joint Surg Am* 1993; 75: 1233-42.
20. Deberardino TM, Arciero RA, Taylor DC. Arthroscopic treatment of soft tissue impingement of the ankle in athletes. *Arthroscopy* 1997; 13: 492-8.
21. Mc Murray TP. Footballer's ankle. *J Bone Joint Surg* 1950; 32: 68-9.
22. Ogilvie-Harris J, Mahomed N, Demazière A. Anterior impingement of the ankle treated by arthroscopic removal of bony spurs. *J Bone Joint Surg Br* 1993; 75-B (3): 437-40.
23. Glazebrook MA, Ganapathy V, Bridge MA, Stone JW, Allard JP. Evidence-based indications for ankle arthroscopy. *Arthroscopy* 2009; 25 (12): 1478-90.
24. Thein R, Eichenblat M. Arthroscopic treatment sports-related synovitis of the ankle. *Am J Sports Med* 1992; 20: 496-8.
25. Martin DF, Curl WW, Baker CL. Arthroscopic treatment of chronic synovitis of the ankle. *Arthroscopy* 1989; 5: 110-4.
26. Bonnin M, Bouysset M. Arthroscopy of the ankle: analysis of results and indications on a series of 75 cases. *Foot Ankle Int* 1999; 20 (11): 744-51.
27. Hassan AH. Treatment of anterolateral impingements of the ankle joint by arthroscopy. *Knee Surg Sports Traumatol Arthrosc* 2007; 15 (9): 1150-4.
28. Johnson EE, Markolf KL. The contribution of the anterior talofibular ligament to ankle laxity. *J Bone Joint Surg Am* 1983; 65: 81-8.
29. Liu SH, Raskin A, Osti L, Baber C, Jacobson K, Finerman G. Arthroscopic treatment of anterolateral ankle impingement. *Arthroscopy* 1994; 10: 215-8.
30. Urgüden M, Söyüncü Y, Ozdemir H, Sekban H, Akyildiz FF, Aydin AT. Arthroscopic treatment of anterolateral soft tissue impingement of the ankle: evaluation of factors affecting outcome. *Arthroscopy* 2005; 21 (3): 317-22.

Conflicto de intereses. Los autores no hemos recibido ayuda económica alguna para la realización de este trabajo. Tampoco hemos firmado ningún acuerdo por el que vayamos a recibir beneficios u honorarios por parte de alguna entidad comercial. Por otra parte, ninguna entidad comercial ha pagado ni pagará a fundaciones, instituciones educativas u otras organizaciones sin ánimo de lucro a las que estemos afiliados.